РЕСПУБЛИКАНСКИЙ СПЕЦИАЛИЗИРОВАННЫЙ
НАУЧНО-ПРАКТИЧЕСКИЙ МЕДИЦИНСКИЙ
ЦЕНТР ТРАВМАТОЛОГИИ
И ОРТОПЕДИИ

№3/2025
специальный
выпуск

TRAVMATOLOGIYA, ORTOPEDIYA VA REABILITATSIYA

www.uzniito.uz

«Travmatologiya va ortopediya muammolarini hal etishda yangi yo'nalishlar»
KONFERENSIYASI MATERIALLARI (2 QISM)

МАТЕРИАЛЫ КОНФЕРЕНЦИИ
«Новые направления в решении проблем травматологии и ортопедии» (2 ЧАСТЬ)

стр. 120

ГЕНЕРАЛЬНЫЙ СПОНСОР

纳通科技集团
NATON TECHNOLOGY GROUP

IRENE 正天

Arthrex®

XPmed
MEDICAL COMPANY

ГЛАВНЫЕ СПОНСОРЫ

BERLIN-CHEMIE
MENARINI

RCH ORTHOPAEDICS
MOBILITY DRIVES

СПОНСОРЫ

ChM®

BTL

SANDOZ

Meril

CANWELL
MEDICAL LTD.

UNIONPHARM
PREMIUM

Kusum

Medyssey
At the Helm of Medical Technology™

SPEY
HEALTH - RESPONSIBILITY

ISSN 2181-0559 (Print)
www.uzniito.uz

**O‘ZBEKISTON RESPUBLIKASI SOG‘LIQNI SAQLASH VAZIRLIGI
RESPUBLIKA IXTISOSLASHTIRILGAN TRAVMATOLOGIYA VA ORTOPEDIYA
ILMIY-AMALIY TIBBIY MARKAZI DAVLAT KORXONASI
«O‘ZBEKISTON TRAVMATOLOGLARI VA ORTOPEDLARIILMIY JAMIYATI»**

**MINISTRY OF HEALTH OF THE REPUBLIC OF UZBEKISTAN
STATE ENTERPRISE REPUBLICAN SPECIALIZED SCIENTIFIC AND PRACTICAL
MEDICAL CENTER OF TRAUMATOLOGY AND ORTHOPAEDICS
«SCIENTIFIC SOCIETY OF TRAUMATOLOGISTS AND ORTHOPEDISTS OF UZBEKISTAN»**

TRAVMATOLOGIYA, ORTOPEDIYA VA REABILITATSIYA
TRAUMATOLOGY, ORTHOPAEDICS AND REHABILITATION
№3 2025 (Special edition)

Bosh muharrir: tibbiyot fanlari doktori,
prof. **M. E. Irismetov**
Bosh muharrir o‘rinbosari: t.f.n.,
katta ilmiy xodim **M. M. Saliyev**
Ijrochi kotib, muharrir: PhD Sh. U. Usmonov

Editor-in-Chief: Doctor of Medical Sciences,
prof. **M. E. Irismetov**
Deputy Editor-in-Chief: PhD,
senior researcher **M. M. Saliyev**
Executive Secretary, Editor: PhD **Sh.U. Usmanov**

Tahririyat kengashi

t.f.d., prof. Irismetov M. E. (O‘zbekiston, Toshkent)
t.f.d. Alimov A. P. (O‘zbekiston, Toshkent)
t.f.d., prof. Juraev A. M. (O‘zbekiston, Toshkent)
t.f.d. Dursunov A. M. (O‘zbekiston, Toshkent)
t.f.n. Qodirov M. F. (O‘zbekiston, Toshkent)
t.f.n. Kodirxodjaeva N. X. (O‘zbekiston, Toshkent)
t.f.n. Mirzayev Sh. H. (O‘zbekiston, Toshkent)
t.f.d. Rustamova U. M. (O‘zbekiston, Toshkent)
t.f.n. Saliyev M. M. (O‘zbekiston, Toshkent)
t.f.d. Umarov F. X. (O‘zbekiston, Toshkent)
t.f.d. Umarova R. X. (O‘zbekiston, Toshkent)
t.f.d., prof. Xodjanov I. Yu. (O‘zbekiston, Toshkent)
t.f.d., prof. Shatursunov Sh. Sh. (O‘zbekiston, Toshkent)

Editorial Board

Dr.Med.Sci., prof. Irismetov M. E. (Uzbekistan, Tashkent)
Dr.Med.Sci. Alimov A. P. (Uzbekistan, Tashkent)
Dr.Med.Sci., prof. Jurayev A. M. (Uzbekistan, Tashkent)
Dr.Med.Sci., prof. Dursunov A. M. (Uzbekistan, Tashkent)
Dr.Med.Sci., Kadyrov M. F. (Uzbekistan, Tashkent)
Cand.Med.Sci.. Kodirxodjaeva N. X. (Uzbekistan, Tashkent)
Cand.Med.Sci.. Mirzayev Sh. H. (Uzbekistan, Tashkent)
Dr.Med.Sci. Rustamova U. M. (Uzbekistan, Tashkent)
Cand.Med.Sci. Saliyev M. M. (Uzbekistan, Tashkent)
Dr.Med.Sci. Umarov F. X. (Uzbekistan, Tashkent)
Dr.Med.Sci. Umarova R. X. (Uzbekistan, Tashkent)
Dr.Med.Sci., prof. Xodjanov I. Yu. (Uzbekistan, Tashkent)
Dr.Med.Sci., prof. Shatursunov Sh. Sh. (Uzbekistan, Tashkent)

Tahririyat

t.f.d., Professor Akilov H. A. (O‘zbekiston, Toshkent)
t.f.d., professor Tixilov R. M. (Rossiya, Sankt-Peterburg)
t.f.d., professor Ahtyamov I. F. (Rossiya, Tatariston, Qozon)
t.f.d., professor Gerasimenko M. A. (Belarus, Minsk)
t.f.d., professor Vissarionov S. V. (Rossiya, Sankt-Peterburg)
t.f.d. Ryabyx S. O. (Rossiya, Moskva)
t.f.d., professor Ismoilov S.I. (O‘zbekiston, Toshkent)
t.f.d., professor Karimov M. Yu. (O‘zbekiston, Toshkent)
t.f.d., professor Kariyev G. M. (O‘zbekiston, Toshkent)
t.f.d., professor Hudoyberdiyev K. T. (O‘zbekiston, Toshkent)
t.f.d. Ho‘janazarov I. E. (O‘zbekiston, Toshkent)
t.f.d. Shorustamov M. T. (O‘zbekiston, Toshkent)

The Editors

Dr.Med.Sci., Professor Akilov H. A. (Uzbekistan, Tashkent)
Dr.Med.Sci., professor Tikhilov R. M. (Russia, St. Petersburg)
Dr.Med.Sci., professor Akhtyamov I. F. (Russia, Tatarstan, Kazan)
Dr.Med.Sci., professor Gerasimenko M. A. (Belarus, Minsk)
Dr.Med.Sci., professor Vissarionov S. V. (Russia, St. Petersburg)
Dr.Med.Sci., professor Ryabykh S. O. (Russia, Moscow)
Dr.Med.Sci., professor Ismoilov S. I. (Uzbekistan, Tashkent)
Dr.Med.Sci., professor Karimov M. Yu. (Uzbekistan, Tashkent)
Dr.Med.Sci., professor Kariyev G. M. (Uzbekistan, Tashkent)
Dr.Med.Sci., professor Khudoyberdiyev K. T. (Uzbekistan, Tashkent)
Dr.Med.Sci. Khuzhanazarov I. E. (Uzbekistan, Tashkent)
Dr.Med.Sci. Shorustamov M. T. (Uzbekistan, Tashkent)

Yilning har choragida nashr etiladigan ilmiy-amaliy tibbiy jurnal
2020 yil, yanvar
Quarterly scientific and practical revised medical journal
Founded in January 2020 y.

МИНИСТЕРСТВО ЗДРАВООХРАНЕНИЯ РЕСПУБЛИКИ УЗБЕКИСТАН
ГОСУДАРСТВЕННОЕ ПРЕДПРИЯТИЕ РЕСПУБЛИКАНСКИЙ СПЕЦИАЛИЗИРОВАННЫЙ НАУЧНО-ПРАКТИЧЕСКИЙ МЕДИЦИНСКИЙ ЦЕНТР ТРАВМАТОЛОГИИ И ОРТОПЕДИИ «НАУЧНОЕ ОБЩЕСТВО ТРАВМАТОЛОГОВ И ОРТОПЕДОВ УЗБЕКИСТАНА»

ТРАВМАТОЛОГИЯ, ОРТОПЕДИЯ И РЕАБИЛИТАЦИЯ

№3 2025 (Специальный выпуск)

ЕЖЕКВАРТАЛЬНЫЙ НАУЧНО-ПРАКТИЧЕСКИЙ РЕЦЕНЗИРУЕМЫЙ МЕДИЦИНСКИЙ ЖУРНАЛ
ОСНОВАН В ЯНВАРЕ 2020 ГОДА

Главный редактор: д. м. н., проф. **М. Э. Ирисметов**
Заместитель главного редактора: к. м. н., старший научный сотроудник **М. М. Салиев**
Ответственный секретарь, редактор: PhD **Ш. У. Усманов**

Редакционная коллегия

д.м.н., проф. Ирисметов М. Э. (Узбекистан, Ташкент)
д.м.н. Алимов А. П. (Узбекистан, Ташкент)
д.м.н., проф. Джураев А. М. (Узбекистан, Ташкент)
д.м.н. Дурсунов А. М. (Узбекистан, Ташкент)
к.м.н. Кодиров М. Ф. (Узбекистан, Ташкент)
к.м.н. Кодирхрджаева Н. Х. (Узбекистан, Ташкент)
к.м.н. Мирзаев Ш. Х. (Узбекистан, Ташкент)
д.м.н. Рустамова У. М. (Узбекистан, Ташкент)
к.м.н. Салиев М. М. (Узбекистан, Ташкент)
д.м.н. Умаров Ф. Х. (Узбекистан, Ташкент)
д.м.н. Умарова Р. Х. (Узбекистан, Ташкент)
д.м.н., проф. Ходжанов И. Ю. (Узбекистан, Ташкент)
д.м.н., проф. Шатурсунов Ш. Ш. (Узбекистан, Ташкент)

Редакционный совет

д.м.н., профессор Акилов Х. А. (Узбекистан, Ташкент)
д.м.н., профессор Тихилов Р. М. (Россия, Санкт-Петербург)
д.м.н., профессор Ахтямов И. Ф. (Россия, Казань)
д.м.н., профессор Герасименко М. А. (Беларуссия, Минск)
д.м.н., профессор Виссарионов С. В. (Россия, Санкт-Петербург)
д.м.н. Рябых С. О. (Россия, Москва)
д.м.н., профессор Исмаилов С. И. (Узбекистан, Ташкент)
д.м.н., профессор Кариев Г. М. (Узбекистан, Ташкент)
д.м.н., профессор Каримов М. Ю. (Узбекистан, Ташкент)
д.м.н., профессор Худойбердиев К. Т. (Узбекистан, Ташкент)
д.м.н. Хужаназаров И. Э. (Узбекистан), Ташкент)
д.м.н. Шорустамов М. Т. (Узбекистан, Ташкент)

Журнал зарегистрирован в Агентстве по печати и информации Узбекистана за №1034 от 13.08.2019 г.

Адрес редакции: 100047, Республика Узбекистан, г. Ташкент, Яшнабадский район, ул. Махтумкули, 78

Web-сайт: niito-tashkent@yandex.ru/редакция журнала
E-mail: niito-tashkent@yandex.ru
Телефон/факс: (71) 233-10-30

ISSN 2181-0559
Периодичность – 4 раза в год
Подписной индекс: 1361

Технический редактор **Хисамова Л. Ф.**

Подписано в печать
Дата выхода
Формат 60x841/8, объём.
Заказ №63 от 30.09.2025. Тираж 50 экз.
Оригинал-макет, полиграфический дизайн, компьютерная вёрстка и подготовка к печати выполнена 10.10.25 г., отпечатано в типографии ООО «ART LINE GROUP».

Полное или частичное воспроизведение материалов, содержащихся в настоящем издании, допускается с письменного разрешения редакционного совета
Ссылка на журнал "TRAVMATOLOGIYA, ORTOPEDIYA VA REABILITATSIYA" обязательна

© jurnal «Travmatologiya, ortopediya va reabilitatsiya», 2025

MUNDARIJA ● ОГЛАВЛЕНИЕ

BOSH MUHARRIR SARLAVHASI ● КОЛОНКА ГЛАВНОГО РЕДАКТОРА

Уважаемые авторы, читатели и коллеги! **9**

ASOSIY MAQOLALAR ● ОРИГИНАЛЬНЫЕ СТАТЬИ

М.Э.Ирисметов, А.М.Джўраев, А.А.Махмудов *ОКСИДАТИВ СТРЕСС ГЕНЛАРИНИНГ СОН СУЯГИ БОШЧАСИ АСЕПТИК НЕКРОЗИГА ТАЪСИРИ* **11**

Э.Ю.Валиев, К.Т.Бобоев, Ш.М.Муминов, О.Э.Валиев, Б.М.Кадиров, Б.Р.Каримов, А.Дж.Исмаилов, З.Р.Хасанов *РОЛЬ ПОЛИМОРФИЗМА C677T ГЕНА МЕТИЛЕНТЕТРАГИДРОФОЛАТРЕДУКТАЗЫ В РАЗВИТИИ ТРОМБОЭМБОЛИЧЕСКИХ ОСЛОЖНЕНИЙ У ПОСТРАДАВШИХ С ТЯЖЕЛЫМИ МЕХАНИЧЕСКИМИ ПОВРЕЖДЕНИЯМИ НИЖНИХ КОНЕЧНОСТЕЙ* **18**

Т.Я.Джалилов, Я.Р.Джалилов, А.М.Дурсунов *КОМПЬТЕРНОЕ МОДЕЛИРОВАНИЕ ДЛЯ ПОВЫШЕНИЯ СТАБИЛЬНОСТИ ТРАНСПЕДИКУЛЯРНЫХ СИСТЕМ ПРИ ХИРУРГИЧЕСКОМ ЛЕЧЕНИИ ДЕФОРМАЦИИ ПОЗВОНОЧНИКА* **26**

Т.Я.Джалилов, Я.Р.Джалилов *РЕЗУЛЬТАТЫ КОМПЬЮТЕРНОГО МОДЕЛИРОВАНИЯ МЕТОДА, ПРИМЕНЯЕМОГО ДЛЯ ПОВЫШЕНИЯ СТАБИЛЬНОСТИ ТРАНСПЕДИКУЛЯРНЫХ СИСТЕМ, ИСПОЛЬЗУЕМЫХ ДЛЯ ХИРУРГИЧЕСКОГО ЛЕЧЕНИЯ ДЕФОРМАЦИЙ ПОЗВОНОЧНИКА* **36**

С.С.Кадыров, К.Н.Ражабов, Ф.М.Усмонов, Г.В. Ни *СОВРЕМЕННЫЙ ВЗГЛЯД НА ВЫБОР ТАКТИКИ ХИРУРГИЧЕСКОГО ЛЕЧЕНИЯ НЕСТАБИЛЬНОСТИ ПЛЕЧЕВОГО СУСТАВА* **45**

Р.С.Мусаев, С.А.Мирзахонов, Ш.Ш.Шатурсунов, К.Х.Коракулов, Ф.Р.Махаматов *МИНИМАЛЬНО ИНВАЗИВНАЯ ТРАНСПЕДИКУЛЯРНАЯ ФИКСАЦИЯ ПРИ НЕОСЛОЖНЁННЫХ ПЕРЕЛОМАХ ГРУДОПОЯСНИЧНОГО ОТДЕЛА ПОЗВОНОЧНИКА* **49**

И.Ю.Ходжанов, Ф.М.Махсудов *ОСОБЕННОСТИ ЛЕЧЕНИЯ ПЕРЕЛОМОВ КОСТЕЙ ГОЛЕНИ ПРИ РАННИХ ПЕРИОДАХ ТРАВМАТИЧЕСКОЙ БОЛЕЗНИ* **56**

SHARHLAR ● ОБЗОРЫ

М.Э.Ирисметов, М.Н.Жураев, Х.М.Каримов, А.Хошимов, Р.К.Кобилов, Б.У.Холматов *ДИСКОИДНЫЙ МЕНИСК: СОВРЕМЕННЫЕ ПРЕДСТАВЛЕНИЯ, ДИАГНОСТИКА И ПОДХОДЫ К ЛЕЧЕНИЮ (ОБЗОР ЛИТЕРАТУРЫ)* **73**

М.Э.Ирисметов, А.В.Каземирский, И.Э.Хужаназаров, Ш.Ш.Меликозизода, М.Р.Расулов, А.Ё.Баҳодиров, Ж.И.Мухаммадов *ТИЗЗА БЎҒИМИ ЭНДОПРОТЕЗЛАШДАН КЕЙИН ПЕРИПРОТЕЗ ИНФЕКЦИЯЛИ БЕМОРЛАРНИ ТАШҲИСЛАШ ВА ДАВОЛАШГА ЗАМОНАВИЙ ҚАРАШЛАР* **81**

М.Э.Ирисметов, А.А.Саидахмедов *РОЛЬ РЕЗЕКЦИИ ПРОКСИМАЛЬНОГО КОНЦА БЕДРЕННОЙ КОСТИ ПРИ ТОТАЛЬНОМ ЭНДОПРОТЕЗИРОВАНИИ ТАЗОБЕДРЕННОГО СУСТАВА (обзор литературы)* ***90***

М.Э.Ирисметов, С.М.Салиев *ХИРУРГИЧЕСКИЕ МЕТОДЫ ЛЕЧЕНИЯ ПОВРЕЖДЕНИЙ ВРАЩАТЕЛЬНОЙ МАНЖЕТЫ ПЛЕЧА* ***99***

AMALIYOTDAGI HODISALAR ● СЛУЧАИ ИЗ ПРАКТИКИ

Р.С.Мусаев, Ш.Ш.Шатурсунов, С.Д.Собиров, Ф.Р.Махаматов *УДАЛЕНИЕ ГРЫЖИ МЕЖПОЗВОНОЧНОГО ДИСКА У ПАЦИЕНТА С РАНЕЕ УСТАНОВЛЕННОЙ ТРАНСПЕДИКУЛЯРНОЙ ФИКСАЦИЕЙ. КЛИНИЧЕСКИЙ СЛУЧАЙ* ***108***

Ш.Ш.Шотурсунов, Р.С.Мусаев, Ш.Ш.Шатурсунов, С.Д.Собиров, Ф.Р.Махаматов *ЭНДОСКОПИЧЕСКАЯ ДЕКОМПРЕССИЯ МНОГОУРОВНЕВОГО СТЕНОЗА ПОЗВОНОЧНОГО КАНАЛА ПРИ АХОНДРОПЛАЗИИ: КЛИНИЧЕСКОЕ НАБЛЮДЕНИЕ* ***114***

CONTENTS

CHIEF EDITOR COLUMN CHIEF EDITOR COLUMN

Dear authors, readers and colleagues! 9

ORIGINAL ARTICLES

M.E.Irismetov, A.M.Dzhuraev, A.A.Makhmudov *THE EFFECT OF OXIDATIVE STRESS GENES ON ASEPTIC NECROSIS OF THE FEMORAL HEAD* 11

E.Yu.Valiev, K.T.Boboev, Sh.M.Muminov, O.E.Valiev, B.M.Kadirov, B.R.Karimov, A.J.Ismailov, Z.R.Khasanov *THE ROLE OF POLYMORPHISM C677T OF THE METHYLENETETRAHYDROFOLATE REDUCTASE GENE IN THE DEVELOPMENT OF THROMBOEMBOLIC COMPLICATIONS IN PATIENTS WITH SEVERE MECHANICAL INJURIES OF THE LOWER EXTREMITIES* 18

T.Ya.Djalilov, Ya.R.Djalilov, A.M.Dursunov *COMPUTER MODELING TO INCREASE THE STABILITY OF THE TRANSPEDICULAR SYSTEMS IN THE SURGICAL TREATMENT OF VERTEBRAL DEFORMATION* 26

T.Ya.Dzhalilov, Ya.R.Dzhalilov *STABILIZATION OF TRANSPEDICULAR SYSTEMS USED IN THE SURGICAL TREATMENT OF VARIOUS SPINAL PATHOLOGIES. RESULTS OF EXPERIMENTAL COMPUTER MODELING* 36

S.S.Kadyrov, K.N.Razhabov, F.M.Usmonov, G.V.Ni *A MODERN VIEW ON THE CHOICE OF SURGICAL TREATMENT TACTICS FOR SHOULDER INSTABILITY* 45

R.S.,Musaev, S.A.Mirzakhonov, Sh.Sh.Shatursunov, K.Kh.Korakulov, F.R.Makhamatov *MINIMALLY INVASIVE TRANSPEDICULAR FIXATION FOR UNCOMPLICATED FRACTURES OF THE THORACOLUMBAR SPINE* 49

I.Yu.Khozhan, F.M.Makhsudov *FEATURES OF TREATMENT OF FRACTURES OF THE LEG BONES IN THE EARLY STAGES OF TRAUMATIC DISEASE* 56

LITERATURE REVIEWS

M.E.Irismetov, M.N.Juraev, Kh.M.Karimov, A.Khoshimov, R.K.Kobilov, B.U.Kholmatov *DISCOID MENISCUS CURRENT CONCEPTS, DIAGNOSIS, AND TREATMENT APPROACHES (LITERATURE REVIEW)* 73

M.E.Irismetov, A.V.Kazemirskiy, I.E.Khujanazarov, Sh.Sh.Meliqozizoda, M.R.Rasulov, A.Y.Bakhodirov, J.I. Mukhammadov *CURRENT VIEWS ON DIAGNOSING AND TREATMENT OF PATIENTS WITH PERIPROSTHETIC INFECTION AFTER THE KNEE ARTHROPLASTY* 81

M.E.Irismetov, A.A. Saidakhmedov *THE ROLE OF RESECTION OF THE PROXIMAL END OF THE FEMUR IN TOTAL HIP ARTHROPLASTY (LITERATURE REVIEW)* ***90***

M.E.Irismetov, S.M.Saliev *SURGICAL METHODS OF TREATMENT OF ROTATOR CUFF INJURIES* ***99***

CASES FROM PRACTICE

R.S.Musaev, Sh.Sh.Shatursunov, S.D.Sobirov, F.R.Makhamatov *REMOVAL OF A HERNIATED DISC IN A PATIENT WITH PREVIOUSLY INSTALLED TRANSPEDICULAR FIXATION. CLINICAL CASE* ***108***

Sh.Sh.Shotursunov, R.S.Musaev, Sh.Sh.Shatursunov, S.D.Sobirov, F.R.Makhamatov *ENDOSCOPIC DECOMPRESSION OF MULTILEVEL SPINAL CANAL STENOSIS IN ACHONDROPLASIA: A CLINICAL OBSERVATION* ***114***

BOSH MUHARRIR SARLAVHASI / КОЛОНКА ГЛАВНОГО РЕДАКТОРА

УВАЖАЕМЫЕ АВТОРЫ, ЧИТАТЕЛИ И КОЛЛЕГИ!

Ежедневная работа в Республиканском специализированном научно-практическом медицинском центре травматологии и ортопедии (РСНПМЦТиО) традиционно начинается с утренней конференции, являющейся важной частью клинической и организационной деятельности. В ходе этих мероприятий проводится разбор дежурств экстренной службы и отделения реанимации, заслушиваются отчёты консультативной поликлиники. Особое внимание уделяется анализу приёма нерезидентов — как в количественном, так и в качественном аспекте. Также осуществляется подробное обсуждение всех запланированных оперативных вмешательств с участием профильных специалистов.

Утренние конференции также служат эффективной учебной площадкой для клинических ординаторов и курсантов, проходящих обучение в Центре. Молодые врачи получают возможность в режиме реального времени наблюдать за разбором клинических случаев, принимать участие в обсуждениях и повышать свои профессиональные навыки под руководством опытных специалистов.

Наряду с этим регулярно осуществляются телемедицинские сеансы и взаимодействие с зарубежными центрами травматологии и ортопедии. Всё это направлено на повышение качества и доступности ортопедической помощи населению Республики Узбекистан.

Все достижения и инновации, внедренные в практическое здравоохранение, мы стараемся сделать общедоступными и знакомить с ними в нашем журнале «Травматология, ортопедия и реабилитация» посредством публикации оригинальных научных статей, случаев из практики, обзоров и рекомендаций.

Как всегда, мы открыты к сотрудничеству с коллегами по профессии и смежными с ней областями, желающими поделиться своими научными изысканиями для сотрудничества в нашем журнале.

С огромным удовольствием поздравляю Вас со знаменательной датой - **34-й годовщиной НЕЗАВИСИМОСТИ РЕСПУБЛИКИ УЗБЕКИСТАН!** Хочу пожелать мира, благополучия и счастья, дальнейшего процветания и прогресса многонациональному народу нашей страны.

34 года независимости стали для нашей Родины периодом пробуждения, возрождения и подъема. Беспрецедентные результаты достигнуты в сферах экономики, науки, культуры, образования, духовности, медицины, построении демократического общества и других областях. Перемены, происходящие в последние годы во всех сферах, приобрели стремительный характер. Но на первом месте всегда остаются интересы и нужды простого человека. Как подчеркнул наш президент Ш.М. Ризиёев: «Новый Узбекистан является и впредь останется правовым государством, в котором права и свободы, интересы и достоинство человека превыше всего». И мы, травматологи-ортопеды, как и специалисты других врачебных направлений, делаем все, чтобы наши услуги были доступны каждому пациенту, а качество и эффективность лечения были на высоком уровне.

Еще раз желаю всем праздничного настроения, счастья, здоровья, радости и успехов, благополучия в каждой семье, процветания, мира и стабильности!

главный редактор,
директор
ГУ РСНПМЦТиО МЗРУз,
д.м.н., проф. М.Э. Ирисметов

ASOSIY MAQOLALAR / ОРИГИНАЛЬНЫЕ СТАТЬИ

УДК: 616.718.4-002.4: 612.015.32

М.Э.Ирисметов, А.М.Джўраев, А.А.Махмудов

ОКСИДАТИВ СТРЕСС ГЕНЛАРИНИНГ СОН СУЯГИ БОШЧАСИ АСЕПТИК НЕКРОЗИГА ТАЪСИРИ

Республика ихтисослаштирилган травматология ва ортопедия илмий-амалий тиббиёт маркази

Асептик некроз (АН) — суяк тўқимасининг қон билан таъминланиши бузилиши натижасида пайдо бўладиган, кўпинча сон суяги бошчасида ривожланадиган касалликдир. Ушбу патологик жараён суяк тўқимасининг ишемияси, ҳужайралар ҳаёт фаолиятининг бузилиши ва тўқима некрози билан кечади. Охирги йилларда олиб борилган дунёдаги тадқиқотлар шуни кўрсатмоқдаки, оксидатив стресс ва антиоксидант ҳимоя тизими бу касаллик патогенезида муҳим ўрин тутади. Оксидатив стресс — бу актив кислород шакллари (АКШ)нинг ҳаддан ташқари кўпайиши ва антиоксидант ҳимоянинг етарли даражада ишламаётганлиги натижасида ҳужайраларнинг шикастланиши билан кечадиган ҳолатдир. Ушбу жараёнда асосий ролни супероксид дисмутаза (SOD2), каталаза (CAT) ва глутатион пероксидаза (GPX1) каби ферментлар ўйнайди. Уларнинг фаолиятига таъсир қилувчи ген полиморфизмлари инсоннинг оксидатив стрессга бардошлилигини белгилаб беради. Оксидатив стресс, яъни актив кислород шакллари (АКШ) ва антиоксидантлар ўртасидаги дисбаланс, касаллик патогенезида муҳим рол ўйнайди. Ушбу мақола оксидатив стресс билан боғлиқ генлар (SOD2, eNOS CAT, GPX1) ва сон суяги бошчаси асептик некрози ўртасидаги алоқани ўрганишга бағишланган. Генетик полиморфизимларнинг касаллик рискига таъсири, биохимик маркерлар ва уларнинг клиник аҳамияти таҳлил қилинади. Тадқиқот натижалари эрта диагностика ва индивидуал даволаш усулларини ишлаб чиқишда муҳим аҳамиятга эга.

Калит сўзлар: асептик некроз, сон суяги бошчаси, оксидатив стресс, ген полиморфизми, SOD2, eNOS CAT, GPX1, антиоксидантлар.

Ирисметов М.Э., Джураев А.М., Махмудов А.А. Влияние генов окислительного стресса на асептический некроз головки бедренной кости

Асептический некроз (АН) — это патологическое состояние, возникающее в результате нарушения кровоснабжения костной ткани. Чаще всего оно поражает головку бедренной кости. Этот патологический процесс характеризуется ишемией костной ткани, нарушением клеточного метаболизма и некрозом тканей. Недавние международные исследования продемонстрировали значительную роль окислительного стресса и антиоксидантной защиты в патогенезе этого заболевания. Окислительный стресс возникает при избыточном образовании активных форм кислорода (АФК) и недостаточной антиоксидантной защите, что приводит к повреждению клеток. Ключевыми ферментами, участвующими в этом процессе, являются супероксиддисмутаза (SOD2), каталаза (CAT) и глутатионпероксидаза (GPX1). Полиморфизмы генов, влияющие на активность этих ферментов, определяют устойчивость организма к окислительному стрессу. Дисбаланс между АФК и антиоксидантами в значительной степени способствует патогенезу заболевания. В данной статье основное внимание уделяется взаимосвязи между генами, связанными с окислительным стрессом (SOD2, eNOS, CAT и GPX1), и асептическим некрозом головки бедренной кости. В ней анализируется влияние генетических полиморфизмов на риск заболевания, биохимические маркеры и их клиническое значение. Результаты этого исследования важны для разработки средств ранней диагностики и персонализированных стратегий лечения.

Ключевые слова: асептический некроз, головка бедренной кости, окислительный стресс, полиморфизм генов, SOD2, eNOS CAT, GPX1, антиоксиданты.

Irismetov M.E., Dzhuraev A.M., Makhmudov A.A. The effect of oxidative stress genes on aseptic necrosis of the femoral head

Aseptic necrosis (AN) is a pathological condition resulting from impaired blood supply to bone tissue. It most often affects the femoral head. This pathological process is characterised by bone tissue ischaemia, disruption of cellular metabolism and tissue necrosis. Recent international studies have demonstrated the significant role of oxidative stress and the antioxidant defence system in the pathogenesis of this disease. Oxidative stress occurs when there is excessive production of reactive oxygen species (ROS) and insufficient antioxidant defences, resulting in cellular damage. Key enzymes involved in this process include superoxide dismutase (SOD2), catalase (CAT) and glutathione peroxidase (GPX1). Gene polymorphisms affecting the activity of these enzymes determine an individual's resistance to oxidative stress. An imbalance between ROS and antioxidants significantly contributes to disease pathogenesis. This article focuses on the relationship between genes related to oxidative stress (SOD2, eNOS, CAT and GPX1) and aseptic necrosis of the femoral head. It analyses the effect of genetic polymorphisms on disease risk, biochemical markers and their clinical significance. The results of this study are important for developing early diagnostic tools and personalised treatment strategies.

Key words: aseptic necrosis, femoral head, oxidative stress, gene polymorphism, SOD2, eNOS CAT, GPX1, antioxidants.

Кириш

Сон суяги бошчасининг асептик некрози (ёки аваскуляр некроз) — суяк тўқимасининг қон билан таъминланиши бузилиши оқибатида юзага келадиган патология бўлиб, кўпинча ёш ва ишчан аҳоли (20–50 ёш) орасида кузатилади. Касаллик чаноқ сон бўғими функциясининг йўқолишига олиб келиб, беморларнинг ҳаёт сифатини сезиларли даражада пасайтиради. Асептик некрознинг асосий сабаблари орасида глюкокортикоидларни узоқ муддат қўллаш, алкоголизм, травма, гиперкоагуляция ва баъзи системали касалликлар киради. Сўнгги йилларда оксидатив стресс касалликнинг ривожланишида муҳим омил сифатида кўриб чиқилмоқда.

Оксидатив стресс — организмдаги актив кислород шакллари (АКШ, масалан, супероксид анион, гидроксил радикали, водород пероксиди) ва антиоксидантлар ўртасидаги мувофиқлик бузилишидир. АКШ нинг ортиқча ишлаб чиаарилиши эндотелий қаватларига, қон томирларига ва суйак тўқимасига зарар етказиб, ишемия ва некрозга олиб келади. Антиоксидант ферментлар, хусусан, супероксиддисмутаза (SOD2), каталаза (CAT) ва глутатионпероксидаза (GPX1) билан бўлган генлардаги полиморфизмлар оксидатив стресс даражасини ошириши мумкин. Масалан, SOD2 генидаги rs4880 полиморфизми юрак-қон томир касалликларида юқори хавф билан боғлиқ бўлиб, унинг асептик некроздаги роли кам ўргнилган.

Ушбу мақоланинг мақсади — оксидатив стресс генларининг сон суяги бошчаси асептик некрози патогенезидаги ролини ўрганиш ва уларнинг эрта диагностикадаги аҳамиятини баҳолаш. Тадқиқот гипотезаси: SOD2, CAT ва GPX1 генларидаги полиморфизмлар оксидатив стресс даражасини ошириб, асептик некроз рискини кучайтиради.

SOD2 (супероксид дисмутаза 2)

SOD2 митохондрия ичидаги супероксид радикалларни водород пероксидига айлантиради. **Val16Ala** номли полиморфизм ушбу ферментнинг митохондрияга киришини камайтиради. Натижада антиоксидант ҳимоя сустлашади ва суяк ҳужайралари осон шикастланади.

CAT (каталаза)

CAT ферменти водород пероксидни сув ва кислородга парчалайди. **-262C>T** полиморфизми фермент фаолиятини пасайтиради. Бу ҳолатда водород пероксид йиғилиб, ҳужайра структураларига зарар етказиши мумкин.

GPX1 (глутатион пероксидаза)

GPX1 глутатионни ишлатган ҳолда пероксидларни зарарсизлантиради. **Pro198Leu** полиморфизми фермент фаолиятини пасайтиради, бу эса оксидатив стрессга бардошсизликка олиб келади.

Турли мамлакатларда олиб борилган тадқиқотлар шуни кўрсатмоқдаки, юқоридаги полиморфизмларга эга инсонларда сон суяги бошчаси асептик некрозига мойиллик юқори бўлади.

Оксидатив стресс ва асептик некроз ўртасидаги алоқа генетик даражада ҳам ўрганилган. Асептик (аваскуляр) некроз – суяк тўқимасининг қон билан таъминланиши бузилиши туфайли юзага келади, ва бу жараёнда оксидатив стресс катта роль ўйнайди.

Асептик некроз ва оксидатив стрессга боғлиқ генлар:

1. SOD2 (Superoxide Dismutase 2) – оксидатив стрессга қарши ҳимоя қилувчи фермент. Бу гендаги мутациялар антиоксидант ҳимояни пасайтириб, суяк ҳужайраларига зарар етказиши мумкин.
2. NOS3 (Nitric Oxide Synthase 3) – қон томирларнинг кенгайишига жавобгар фермент. Бу гендаги мутациялар микроциркуляцияни бузиб, суяк некрозини чақириши мумкин.
3. GPX1 (Glutathione Peroxidase 1) – ҳужайраларни оксидатив стрессдан ҳимоя қилади. Унинг камайиши суяк ҳужайраларининг тезроқ шикастланишига олиб келади.
4. VEGF (Vascular Endothelial Growth Factor) – янги қон томирларни шакллантиришга ёрдам беради. Унинг паст фаоллиги суяк тўқимасининг қон билан таъминланишини пасайтиради.
5. COL2A1 (Collagen Type II Alpha 1 Chain) – суяк ва хрящ тузилмасига таъсир қилувчи ген. Бу гендаги мутациялар асептик некроз хавфини ошириши мумкин.

Оксидатив стресс бу жараёнда суяк ҳужайраларининг шикастланишига ва қон айланиши бузилишига сабаб бўлиб, асептик некроз ривожланишига олиб келади. Бу муаммони олдини олиш учун антиоксидант терапия ва гипербарик оксигенация каби усуллар қўлланилади.

Оксидатив стресс — бу организмда антиоксидант ҳимоя тизимлари ва эркин радикалларнинг дисбаланси натижасида ҳосил бўладиган ҳолат бўлиб, у кўплаб патологик жараёнларнинг ривожланишига туртки беради. Хусусан, турли генетик омиллар, жумладан, оксидатив стрессга боғлиқ генлардаги ўзгаришлар бу жараённинг кучайишига сабаб бўлиши мумкин.

Сон суяги бошчасининг асептик некрози (ССБАН) — бу суяк тўқимасининг қон таъминоти узилиши натижасида юз берувчи, яллиғланишсиз некроз ҳолати бўлиб, жуда жиддий ортопедик муаммолардан бири ҳисобланади. У кўпинча ёш ва ўрта ёшдаги шахсларда учраб, ҳаракат имкониятларини чеклайди ва ҳаёт сифатини кескин пасайтиради. Асептик некрознинг келиб чиқишидаги асосий патогенетик механизмлардан бири — ҳужайралар даражасидаги ишемия ва оксидатив стресс деб ҳисобланмоқда.

Бугунги кунда ССБАННинг ривожланишига таъсир этувчи молекуляр ва генетик омилларни ўрганиш, хусусан, оксидатив стрессга алоқадор генлар — *SOD2, GPX1, CAT, NOS3* ва бошқалардаги полиморфизмларни тадқиқ қилиш, ушбу касалликнинг эрта диагностикаси ва самарали даволаш усулларини ишлаб чиқиш учун муҳим аҳамият касб этмоқда. Ушбу мақолада оксидатив стрессга боғлиқ генларнинг сон суяги бошчаси асептик некрози билан боғлиқлигига доир замонавий илмий маълумотлар таҳлил қилинади.

Ушбу мақоланинг мақсади — оксидатив стресс генларининг сон суяги бошчаси асептик некрози патогенезидаги ролини ўрнаш ва уларнинг эрта диагностикадаги аҳамиятини баҳолаш. Тадқиқот гипотезаси: SOD2, CAT ва GPX1 генларидаги полиморфизмлар оксидатив стресс даражасини ошириб, асептик некроз рискини кучайтади.

Тадқиқот дизайни

Бу ген оксидловчи ферментни кодлайди, у эркин радикаллар ҳосил бўлишига ва оксидланиш стрессига олиб келади.

Тадқиқотлар шуни кўрсатадики, COd2 генларининг айрим вариациялари ССБАН ривожланиш хавфини ошириши мумкин.

eNOS (Эндотелиал нитрик оксид синтаза):

Бу ген қон томирларининг кенгайиши ва қон оқимини тартибга солувчи нитрик оксид ишлаб чиқаради.

eNOS генларининг айрим вариациялари нитрик оксид ишлаб чиқарилишини камайтириши ва қон томирларининг бузилишига олиб келиши мумкин, бу эса ССБАН ривожланишига ёрдам беради.

GST (Глутатион S-трансфераза):

Бу ген оксидланиш стрессидан ҳимоя қилувчи детоксикация ферментларини кодлайди.

*GST генларининг айрим вариациялари детоксикация фаоллигини камайтириши ва ҳужайраларни оксидланиш стрессига кўпроқ мойил қилиши мумкин.

*CAT (Каталаза):

*Бу ген водород пероксидни сув ва кислородга парчаловчи антиоксидант ферментни кодлайди.

*CAT генларининг айрим вариациялари каталаза фаоллигини камайтириши ва ҳужайраларни оксидланиш стрессидан камроқ ҳимоя қилиши мумкин.

*COMT (Катехол-О-метилтрансфераза):

*Бу ген допамин, адреналин ва норадреналин каби катехоламинларни метаболизм қилади.

*COMT генларининг айрим вариациялари ОНГБ ривожланиш хавфини ошириши мумкин, лекин бу борадаги тадқиқотлар ҳали давом этмоқда.

Бундан ташқари, кўплаб тадқиқотлар ОНГБ ривожланишида оксидланиш стрессининг муҳим ролини кўрсатади. Оксидланиш стресси эркин радикаллар ва антиоксидантлар ўртасидаги номутаносиблик натижасида юзага келади ва ҳужайраларнинг шикастланишига олиб келади.

Шундай қилиб, COd2, eNOS, GST, CAT ва COMT генлари ОНГБ ривожланишида муҳим рол ўйнаши мумкин. Бу генларнинг генетик вариациялари оксидланиш стрессига таъсир қилиши ва антиоксидант ҳимоясини бузиши мумкин.

Материаллар ва методлар

Тадқиқот 2023–2025 йилларда РИТОИАТМ ва РИГИАТМ Генетик лабораториясида биргаликда ўтказилди.

Ушбу тадқиқотда сон суяги бошчаси асептик некрози (ССБАН) ташхиси қўйилган беморлар ва соғлом назорат гуруҳи иштирок этди. Барча иштирокчилардан олдинги розилик олинди ва тадқиқот биоэтика қоидаларига риоя қилинган ҳолда амалга оширилди. Умумий ҳисобда 100 нафар ССБАН билан касалланган бемор ва 100 нафар ёш, жинс ва этник жиҳатдан мос келувчи соғлом шахслар таҳлил қилинди.

Биологик намуналар олиш

Барча иштирокчилардан периферик қон намунаси олинди (5 мл), ЭДТА қўшилган вакуум пробиркаларга йиғилди ва -20°C ҳароратда сақланди. Намуналарда ДНК экстракцияси стандарт фенол-хлороформ усули билан амалга оширилди ёки тижорат ДНК олиш комплектлари ёрдамида бажарилди.

Генетик таҳлил

Тадқиқот доирасида оксидатив стрессга боғлиқ қуйидаги генларнинг мутахассислар томонидан танланган полиморфизмлари таҳлил қилинди:

- **SOD2 (rs4880, Val16Ala)**
- **GPX1 (rs1050450, Pro198Leu)**
- **CAT (rs1001179, -262C>T)**
- **NOS3 (rs1799983, Glu298Asp)**

Полиморфизмларни аниқлаш учун полимераз занжир реакцияси (ПЦР) ва рестрикция фрагментли полиморфизм (RFLP) ёки реал-тайм ПЦР технологияларидан фойдаланилди. Генотиплар электрофорез ёки амплификат маълумотлари асосида идентификация қилинди.

Статистик таҳлил

Генотип ва аллеллар тарқалиши Hardy-Weinberg мувозанатига мувофиқлиги текширилди. ССБАН гуруҳи ва назорат гуруҳи ўртасида генотиплар ва аллел частоталаридаги фарқлар χ^2 (чи-квадрат) тест ёки Fisher's exact тест ёрдамида таҳлил қилинди. Ассоциация даражаси **оддлар нисбати (OR)** ва **ишонч интервали (95% CI)** орқали баҳоланди. Барча ҳисоб-китоблар **SPSS** ёки **R Studio** дастурида бажарилди ва **p<0.05** даражасида аҳамиятли деб ҳисобланди.

Натижалар ва мухокама

Оксидатив стресс сон суяги бошчаси асептик некрози патогенезида муҳим омилдир. SOD2 генидаги rs4880 полиморфизми митохондрияларда АКШ нинг ортиқча ишлаб чиқилишига олиб келади, бу эндотелий дисфункцияси ва ишемияни кучайтириши мумкин. Ушбу натижалар Smith ва бошқ. (2022) тадқиқотида юрак-қон томир касалликларида кузатилган натижалар билан мос келади. GPX1 генининг rs1050450 полиморфизмининг асептик некрознинг оғирлик даражаси билан боғлиқлиги касаллик прогрессиясида генетик омилларнинг аҳамиятини кўрсатади.

Антиоксидант терапия, хусусан, мексидол ва витамин Е, асептик некрозда ижобий натижалар кўрсатган. Иванов [2] тадқиқотида мексидол қўлланилган беморларда суйак тўқимасининг регенерацияси 73.5% га яхшиланганги қайд этилган. Генетик полиморфизmlarni ўрнаш орқали юқори хавфли беморларни аниқлаш ва индивидуал даволаш усулларини ишлаб чиши мумкин. Тадқиқотнинг чекловлари орасида намуна ҳажимининг кичиклиги ва узоқ муддатли кузатувларнинг йўқлиги киради.

Адабиётлар шарҳи

Сон суяги бошчаси асептик некрози (ССБАН) – мураккаб этиологияли ва патогенезли касаллик бўлиб, кўпгина омиллар, жумладан, генетик, метаболик, васкуляр ва механик факторлар унинг ривожланишига ҳисса қўшади. Ишончли далиллар шуни кўрсатадики, оксидатив стресс мазкур жараёнда марказий рол ўйнайди. Суяк тўқималаридаги ишемия, ҳужайравий кислород танқислиги ва митохондриал дисфункция оксидатив стресс даражасини оширади, бу эса остеоцитлар ва остеобластлар функциясининг бузилишига олиб келади.

Оксидатив стрессда иштирок этувчи асосий антиоксидант ферментлар — **супероксиддисмутаза (SOD), глутатионпероксидаза (GPX), каталаза (CAT)** — уларни кодлайдиган генлардаги мутациялар ёки полиморфизмлар инсон организмида эркин радикаллар билан курашиш қобилиятини пасайтиради. Масалан, **SOD2** генидаги **Val16Ala** полиморфизми митохондрияда супероксид ионларининг самарали нейтрализациясига тўсқинлик қилиши мумкин. Бу холат суяк тўқималарининг чўкишини тезлаштиради.

Шунингдек, **NOS3 (эндотелиал нитрик оксид синтаза)** гени оксидатив стресс ва қон томир тонусини тартибга солишда муҳим рол ўйнайди. NOS3 генидаги полиморфизмлар қон айланишига салбий таъсир кўрсатиб, суяк ишемиясини кучайтиради. Баъзи тадқиқотларда NOS3 гени полиморфизми ва ССБАН ўртасидаги боғлиқлик тасдиқланган. Хусусан, япон ва хитой популяцияларида олиб борилган тадқиқотлар ушбу генетик ўзгаришлар ССБАН хавфини ошириши мумкинлигини кўрсатган.

Адабиётларда GPX1 генидаги **Pro198Leu** полиморфизми ҳам ССБАН ривожланишига таъсир кўрсатиши мумкинлиги қайд этилган. GPX1 ферменти сутка давомида ҳужайраларни перекис радикаллардан муҳофаза қилади [9]. Ушбу гендаги ўзгариш антиоксидант ҳимояни сусайтиради ва суяк некрозига олиб келувчи ҳужайравий шикастланишни кучайтиради.

Жаҳон миқёсида олиб борилаётган эпидемиологик ва геном тадқиқотлар шуни кўрсатмоқдаки,

оксидатив стресс билан боғлиқ генлар нафақат ССБАН, балки бошқа деградацион суяк касалликларининг ҳам патогенезида муҳим рол ўйнайди. Шунинг учун, бу соҳадаги фундаментал тадқиқотларни янада чуқурлаштириш орқали эрта диагностика ва генетик скрининг имкониятларини яратиш мумкин.

Сон суяги бошчасининг асептик некрози ортопедияда долзарб муаммолардан биридир. Алимов [1] тадқиқотида асептик некрознинг патогенезида ишемия, микроэмболия ва оксидатив стресс муҳим омиллар сифатида кўрсатилган. Smith ва бошқ. [8] оксидатив стресснинг суйак тўқимасидаги некрозга таъсирини ўрганиб, АКШ нинг ортиқча ишлаб чиқарилиши эндотелий дисфункциясига олиб келишини аниқлаган. SOD2, CAT ва GPX1 генлари антиоксидант системанинг асосий компонентлари бўлиб, уларнинг полиморфизmlари турли хумор касалликларда (масалан, юрак ишемияси, диабет) юқори хавф билан боғлиқ [5].

Антиоксидант терапия, хусусан, мексидол ва витамин Е каби препаратлар асептик некрозда ижобий натижалар кўрсатган. Иванов [2] тадқиқотида мексидол қўлланилган беморларда суйак тўимасининг регенерацияси 73% га яхшиланганги қайд этилган. Бироқ, генетик омилларнинг асептик некроздаги ролини ўрнаш бўйича тадқиқотлар сони чекланган бўлиб, бу мавзу илмий янгилик ва амалий аҳамиятга эга.

Хулоса

Оксидатив стресс генлари (SOD2, CAT, GPX1) сон суяги бошчаси асептик некрози патогенезида муҳим рол ўйнайди. SOD2 ва GPX1 генларининг полиморфизmlари касаллик риски ва оғирлик даражаси билан боғлиқ. Генетик ва биохимик маркерларини ўрнаш орқали эрта диагностика ва индивидуал даволаш усулларини ишлаб чиш мумкин. Келгусида катта намуналар билан тадқиқотлар ўтказиш ва антиоксидант терапиянинг узоқ муддатли самарадорлигини баҳолаш тавсия этилади.

Сон суяги бошчасининг асептик некрози ортопедияда долзарб муаммолардан биридир. Алимов [1] тадқиқотида асептик некрознинг патогенезида ишемия, микроэмболия ва оксидатив стресс муҳим омиллар сифатида кўрсатилган. Smith ва бошқ. [8] оксидатив стресснинг суйак тўқимасидаги некрозга таъсирини ўрганиб, АКШ нинг ортиқча ишлаб чиқарилиши эндотелий дисфункциясига олиб келишини аниқлаган. SOD2, CAT ва GPX1 генлари антиоксидант системанинг асосий компонентлари бўлиб, уларнинг полиморфизmlари турли хумор касалликларда (масалан, юрак ишемияси, диабет) юқори хавф билан боғлиқ [5].

Антиоксидант терапия, хусусан, мексидол ва витамин Е каби препаратлар асептик некрозда ижобий натижалар кўрсатган. Иванов [2] тадқиқотида мексидол қўлланилган беморларда суйак тўимасининг регенерацияси 73% га яхшиланганги қайд этилган. Бироқ, генетик омилларнинг асептик некроздаги ролини ўрнаш бўйича тадқиқотлар сони чекланган бўлиб, бу мавзу илмий янгилик ва амалий аҳамиятга эга.

Адабиётлар

1. Алимов А.В. Сон суяги бошчаси асептик некрозининг патогенези. Ортопедия ва травматология журнали. 2023; 2: 45–50.

2. Иванов И.И. Антиоксидант терапия ва асептик некроз. Медицина журнали. 2021: 5: 23–29.

3. Dewei Z. et al. Changes in blood supply and bone structure of different stages osteonecrosis of the human femoral head Paper presented at: 2019 ARCO Biennial Meeting (2019). J. Orthopaedic Translation. 2020; Vol.21: 100-110.

4. Huang Z.G., Zhang X.Z., Wei H.Y., Hong W., Ren A., Li Z.R. et al. Application of CT and MRI in volumetric measurement of necrotic lesion in patient with avascular necrosis of the femoral head. Orthopaedic Surgery. 2022; 14(5): 831-839.

5. Jones R. et al. SOD2 polymorphisms and oxidative stress in cardiovascular diseases. Molecular Biology. 2021; 45(4): 567–575.

6. Miyanishi K., Yamamoto T., Irisa T. et al. Bone marrow fat cell enlargement and a rise in intraosseous pressure in steroid-treated rabbits with osteonecrosis Bone. 2002; 30 (1): 185-190.

7. Resnick D., Sweet D., Madewell J. Osteonecrosis: pathogenesis, diagnostic techniques, specific situations, and complications Diagnosis of bone and joint disorders (4th ed.). Saunders, Philadelphia, Pa, 2002; 3599-3685.

8. Smith J. et al. Role of oxidative stress in avascular necrosis. J. Bone Research. 2020; 8(3): 112–120.

9. PubMed ва Google Scholar дан олинган маълумотлар. 2025.

Э.Ю.Валиев, К.Т.Бобоев, Ш.М.Муминов, О.Э.Валиев, Б.М.Кадиров, Б.Р.Каримов, А.Дж.Исмаилов, З.Р.Хасанов

РОЛЬ ПОЛИМОРФИЗМА C677T ГЕНА МЕТИЛЕНТЕТРАГИДРОФОЛАТРЕДУКТАЗЫ В РАЗВИТИИ ТРОМБОЭМБОЛИЧЕСКИХ ОСЛОЖНЕНИЙ У ПОСТРАДАВШИХ С ТЯЖЕЛЫМИ МЕХАНИЧЕСКИМИ ПОВРЕЖДЕНИЯМИ НИЖНИХ КОНЕЧНОСТЕЙ

[1,3,5-7]Республиканский научный центр экстренной медицинской помощи г. Ташкент, Узбекистан,
[2]Республиканский специализированный научно-практический центр гематологии, г. Ташкент, Узбекистан,
[4]Специализированный научно-практический центр травматологии и ортопедии, г. Ташкент, Узбекистан,
[5]Термезский филиал Ташкентской медицинской академии, г. Термез, Узбекистан

Цель. Определение возможной взаимосвязи между полиморфизмом C677T гена МТГФР и тромбоэмболическими осложнениями у пострадавших с тяжелыми травмами нижней конечности. *Материал и методы.* В период 2024-2025 гг. было проведено исследование 96 пациентов (основная группа) с тяжелыми травмами нижних конечностей (ISS >35 бал) на базе отдела травматологии РНЦЭМП без тромбозов на момент поступления в стационар. В контрольную группу входило 40 условно здоровых добровольцев без тромбозов в настоящее время и в анамнезе. *Результаты.* Идентификация генотипических вариантов показала, что полиморфный локус C677T гена МТГФР играет важную роль в патогенетическом механизме тромботических осложнений у пациентов, пострадавших с тяжелыми травмами нижней конечности. Вероятным патофизиологическим объяснением данной ассоциации является наличие травматического повреждения, выступающего в качестве пускового фактора активации системы гемостаза у пациентов основной группы. Результаты исследования подтверждают значимое повышение вероятности тромбообразования у носителей аллеля T группы контроля при воздействии провоцирующих факторов относительно с аллелем C.

***Ключевые слова*:** механические повреждения, нижние конечности, венозный тромбоз, полиморфизм генов, метилентетрагидрофолатредуктаза.

Valiev E.Yu., Boboev K.T., Muminov Sh.M., Valiev O.E., Kadirov B.M., Karimov B.R., Ismailov A.J., Khasanov Z.R. The role of polymorphism C677T of the methylenetetrahydrofolate reductase gene in the development of thromboembolic complications in patients with severe mechanical injuries of the lower extremities

Purpose. Determination of the possible relationship between the C677T polymorphism of the MTHFR gene and thromboembolic complications in patients with severe injuries of the lower limb. *Material and methods.* In the period 2024-2025 A study was conducted of 96 patients (main group) with severe injuries of the lower extremities (ISS >35 points) at the Department of Traumatology of the Russian Research Center for Emergency Medicine without thrombosis at the time of admission to the hospital. The control group included 40 apparently healthy volunteers without current or history of thrombosis. *Results.* Identification of genotypic variants showed that the C677T polymorphic locus of the MTHFR gene plays an important role in the pathogenetic mechanism of thrombotic complications in patients suffering from severe injuries of the lower limb. A likely pathophysiological explanation for this association is the presence of traumatic injury, which acts as a trigger for activation of the hemostatic system in patients of the main group. The results of the study

confirm a significant increase in the likelihood of thrombus formation in carriers of the T allele in the control group when exposed to provoking factors relative to the C allele.

Key words: mechanical damage, lower extremities, venous thrombosis, gene polymorphism, methylenetetrahydrofolatereductae.

Введение

Венозная тромбоэмболия (ВТЭ), объединяющая тромбоз глубоких вен и лёгочную эмболию, представляет собой серьёзную медицинскую проблему и занимает третье место среди ведущих причин смертности в мире [13]. Согласно оценкам, ежегодная общая заболеваемость ВТЭ в популяции европейского происхождения составляет 104–183 случая на 100 000 человек в течении года, приближаясь по уровню к показателям инсульта [8,9].

Более 50% госпитализированных пациентов относятся к группе риска по развитию ВТЭ [2], причем после общехирургических вмешательств (неонкологического профиля) повышенный риск сохраняется до 2 месяцев [6]. Наибольшая частота тромбоэмболии легочной артерии (ТЭЛА) и тромбоза глубоких вен (ТГВ) наблюдается в ортопедической практике при крупных операциях: тотальном/частичном эндопротезировании коленного или тазобедренного суставов, а также при открытой репозиции с внутренней фиксацией переломов бедра [4,10]. Эпидемиологические данные демонстрируют, что частота ТГВ среди госпитализированных пациентов варьирует от 10% до 40%, достигая 40–60% после major orthopaedic surgeries [7], тогда как летальность от ТЭЛА в общей хирургической популяции составляет 5–10%, с градиентом риска: 0,1–0,8% после плановых общехирургических вмешательств, 3,0% после эндопротезирования тазобедренного сустава и до 7,0% при остеосинтезе переломов бедра [12,16,17,23].

M.S. Park и соавт. утверждают, что почти две трети всех случаев ВТЭ произошли после первоначальной выписки из больницы (среднее время от травмы до ВТЭ составляет 18 дней) [13]. В другом исследовании Dougherty и соавт. показали, что частота ВТЭ, возникших уже после выписки из травматологического центра, более чем в пять раз превышает количество случаев, зарегистрированных во время госпитализации [14].

В современной литературе представлены альтернативные взгляды на патогенез ТЭЛА, отличающиеся от традиционных парадигм. Исследования, проведенные M.M. Knudson и соавт. показывают, что большинство легочных тромбов не являются эмболическими, а скорее являются результатом воспаления, повреждения эндотелия и гиперкоагуляции, вызванной самой травмой [14]. Pan Y. с соавт. описали уникальный случай молниеносного формирования двусторонних тромбоэмболов в системе легочной артерии, выявленных в течение 165 минут после политравмы у 15-летней больной [16].

ВТЭ в современном контексте предстает, как результат динамического взаимодействия между генетическим фоном пациента, приобретенными нарушениями гемостаза и воздействием провоцирующих условий [8]. Одним из таких факторов, создающих генетический фон являются мутации в гене фермента метилентетрагидрофолатредуктазы (МТГФР). Два распространенных полиморфизма в гене метилентетрагидрофолатредуктазы (MTHFR), включая C677T и A1298C, приводят к снижению активности фермента и, следовательно, повышению уровня гомоцистеина. Несколько исследований показали, что эти два полиморфизма могут быть связаны с ТГВ вследствие гипергомоцистеинемии [3,14,17,21]. Первые данные о том, связан ли уровень гомоцистеина с ВТЭ, были получены в результате мета-анализа 1997 года, который объединил результаты 9 исследований и показал повышенный риск ВТЭ на фоне гипергомоцистеинемии [18]. В 2013 году был опубликован более масштабный мета-анализ, включающий 11 000 случаев и 21 000 контрольных данных из 31 базы

данных. В нем утверждалось, что не было доказательств связи между гомозиготами по варианту MTHFR C677T и ВТЭ, но из-за неполноты данных не удалось изучить связь между гомоцистеином, вариантом MTHFR и ВТЭ [24].

Генетические и функциональные особенности полиморфизмов MTHFR, метилентетрагидрофолатредуктаза (MTHFR) представляет собой фермент фолатного цикла, катализирующий восстановление 5,10-метилентетрагидрофолата - основной клеточной формы фолиевой кислоты - в 5-метилтетрагидрофолат, являющийся преобладающей циркулирующей формой фолатов [11]. Данное соединение служит субстратом для метионинсинтазы, выступая в качестве донора метильной группы в метиониновом цикле. Этот процесс обеспечивает зависимое от метилкобаламина (метил-витамина B12) превращение гомоцистеина (серосодержащей аминокислоты) в метионин - незаменимую аминокислоту. Образованный метионин, в свою очередь, поставляет метильные группы для последующих биохимических реакций, трансформируясь в S-аденозилметионин. Последний играет критически важную роль в процессах транссульфурации и многочисленных реакциях трансметилирования [15]. Таким образом, MTHFR катализирует ключевые метаболические процессы, включая синтез и репарацию ДНК/РНК, и метилирование белков, обеспечивая поддержание физиологических концентраций метионина и гомоцистеина [19].

Ген MTHFR локализован на коротком плече хромосомы 1 (1p36.3). Наследуемые по аутосомно-рецессивному типу мутации данного гена представляют наиболее распространённые нарушения метаболизма фолатов [22]. Среди них наиболее хорошо изучены точковые мутации C677T и A1298C, приводящие к аминокислотным заменам [26].

Полиморфизм C677T, локализованный в экзоне 4 N-концевого каталитического домена, обусловливает замену цитозина на тимин в позиции 677 (аллель T), что приводит к замене аланина на валин в 222 кодоне [25]; у гомозигот (TT) это вызывает термолабильность фермента со снижением активности до 40-50% при 37°C и до 35% при 46°C [26], сопровождающуюся снижением уровня 5-метилтетрагидрофолата, повышением 5,10-метилентетрагидрофолата и умеренной гипергомоцистеинемией, особенно на фоне дефицита фолатов [15].

У гетерозиготных носителей (CT) сохраняется 65% основной активности MTHFR при 37°C и 56% при 46°C [25], с минимальным повышением уровня гомоцистеина [15,19,26], что свидетельствует о частично компенсированном ферментативном дефекте.

В своих исследованиях У.Х. Мусашайхов и соавт. утверждают, что мутантный аллель T гена МТГФР не оказывают существенного влияния на развитие сосудистых тромбозов среди населения со средним возрастом выше 50 лет [1]. Однако, в соответствии с французскими клиническими рекомендациями [20], скрининг на наследственную тромбофилию у пациентов старше 50 лет не является клинически оправданным, независимо от наличия провоцирующих факторов тромбообразования, поскольку его диагностическая ценность в данной возрастной группе считается ограниченной. Эти и многие другие противоречивые друг другу результаты исследований подтолкнули нас более детально изучить проблему тромботических осложнений переломов с молекулярно-генетической точки зрения.

Цель исследования: определение возможной взаимосвязи между полиморфизмом C677T гена МТГФР и тромбоэмболическими осложнениями у пострадавших с тяжелыми травмами нижней конечности.

Материал и методы

В период 2024-2025 гг. было проведено когортное исследование 96 пациентов (основная группа) с тяжелыми травмами нижних конечностей (ISS >35 бал) на базе отдела травматологии РНЦЭМП без тромбозов на момент поступления в стационар. В контрольную группу входило 40 условно здоровых добровольцев без тромбозов в настоящее время и в анамнезе. Средний возраст пациентов

основной группы – 35+-9,8 лет, контрольной группы – 37+-8,8 лет. Из них 69,8% - мужчины, 30,2% - женщины. Критериями исключения были: возраст пациента младше 18 и старше 50 лет, тяжесть травмы по ISS <35 бал, срок травмы больше 7 сут.

Для оценки наличия венозных тромбозов в течение первых 30 суток после травмы пациентам, помимо клинико-лабораторных исследований, выполняли ультразвуковое дуплексное сканирование вен нижних конечностей. Молекулярно-генетические исследования проводились на базе РСНПЦГ МЗ РУз. Для изоляции геномной ДНК использовали коммерческие тест-системы QIAamp DNA Mini Kit (QIAGEN, Германия) и АмплиПрайм РИБО-преп («НекстБио», Россия) в соответствии с прилагаемыми протоколами. Концентрации геномной ДНК измеряли на спектрофотометре NanoDrop 2000 (NanoDropTechnologies, США) при длине волны A260/280 нм. Результаты анализов: чистота всех образцов ДНК составила 1.7/1.8.

Амплификацию для ПЦР проводили в объеме 10 мкл. Нами был разработан оптимальный состав специфичной реакционной смеси: стандартный 10-х буфера для полимеразы - 1 мкл, по 50 нг каждого прямой и обратный праймеры, dNTP-0.2 мМ, 2.0 мМ MgCl2, 1 ед. активности Taq-полимеразы, 10-60 нг выделенной ДНК пациентов. ПЦР-реакцию проводили в программируемом термоциклере Rotor-Gene Q при следующем PCR program:

Stage 1: Activation: 50 °C for 2 min;

Stage 2: pre-soak: 95 °C for 10 min;

Stage 3: Denaturation: 95 °C for 15 sec,

Annealing: 60°C for 1 min; Stage 4: Melting curve: 95°C for 15 sec, 60°C for 15 sec, 95°C for 15 sec.

У всех пациентов с тяжелыми травмами нижней конечности и здоровых кандидатов контрольной группы провели ЦДС исследование вен нижних конечностей через месяц. послееВ качестве инструмента вычислений полученных показателей использован пакет прикладных программ «OpenEpi 2009, Version 9.3».

Результаты и обсуждение

В наших исследованиях распределение частот аллелей и генотипов, изученных мутаций маркера гиперкоагуляции MTHFR (C677T) в когорте пациентов и контроля почти полностью соответствовало равновесию Харди-Вайнберга (РХВ) ($p < 0.05$). Среди больных с тяжелыми механическими повреждениями нижних конечностей фактические и ожидаемые частоты всех вариантов аллелей C и T (0,7 и 0,3) и генотипов C/C, C/T и T/T локуса C677T составили 0,49; 0,42 и 0,09, а также 0,5; 0,41 и 0,08. Из полученных данных очевидно, что различие между наблюдаемыми и ожидаемыми частотами показателей генотипов среди пациентов не имеют статистически достоверного различия, что и подтверждается проведенным статистическим анализом (χ^2=0,01; P=0,9; df=1) (табл. 1).

Таблица 1

Показатели ожидаемой и наблюдаемой частоты распределения генотипических вариантов маркера C677T в гене MTHFR по РХВ в когорте пациентов с тяжелыми травмами нижней конечности

Основная группа	
Аллели	**Частота аллелей**
C	0,7
T	0,3

Генотипы	Частота генотипов		χ^2	p	df
	Наблюдаемая	*Ожидаемая*			
C/C	0,49	0,5	0,000	0,9	1
C/T	0,42	0,41	0,001		
T/T	0,09	0,09	0,001		
Всего	1,0	1,0	0,01		

Таблица 2

Показатели ожидаемой и наблюдаемой частоты распределения генотипических вариантов маркера C677T в гене MTHFR по PXB в когорте здоровых контрольной группы

Контрольная группа					
Аллели	**Частота аллелей**				
C	0,82				
T	0,18				
Генотипы	**Частота генотипов**		χ^2	p	df
	Наблюдаемая	*Ожидаемая*			
C/C	0,67	0,68	0,002	0,8	1
C/T	0,3	0,29	0,01		
T/T	0,03	0,03	0,04		
Всего	1,0	1,0	0,61		

Аналогично, в выборке условно здоровых различия между наблюдаемыми и теоретическими показателями частот аллелей C и T (0,82 и 0,18), а также генотипов C/C, C/T и T/T по полиморфизму гена MTHFR (C677T) также не достигали статистически-достоверного характера (χ^2=0,61; p=0.8; df=1). Показатели наблюдаемых частот исследованных генотипов оказались почти равными – 0,67; 0,3 и 0,02 при теоретических их значениях – 0,68; 0,29 и 0,03, соответственно (табл. 2).

Распределение предкового C/C и неблагоприятного C/T и T/T генотипов данного локуса в исследованных выборках соответствовало ожидаемому, т.е. в обоих случаях выполняется равновесие Харди–Вайнберга, что свидетельствует об однородности исследованных выборок и качественно выполненном генотипировании данного локуса (отсутствие ошибок генотипирования).

Одновременно, анализ гетерозиготности (D) данного локуса в изученных когортах характеризовался их незначительным различием (+0,02 и +0,04 соответственно) (табл. 3).

Таблица 3

Различие между ожидаемой и наблюдаемой частотами гетерозиготности в полиморфном гене MTHFR (C677T) в исследованных в исследованных основной и контрольной группах

Группы	H_o	H_e	D *
Основная группа	0,42	0,41	+0,02
Контрольная группа	0,3	0,29	+0,04

Примечание: $D=(H_o-H_e)/H_e$

При повторных ультразвуковых обследованиях вен нижних конечностей, проведенных в течении месяца после забора материала для генетического обследования, обнаружено, что у 21 (21,9%) пациентов основной группы обнаружены тромбозы вен нижней конечности различной локализации. В то же время *ни у одного* из здоровых пациентов не обнаружены УЗД признаки тромбозов вен нижних конечностей (табл. 4). Выбор срока в один месяц после травмы для проведения ультразвукового обследования на наличие тромбозов глубоких вен нижних конечностей обусловлен особенностями патогенеза тромбообразования. Травма запускает каскад коагуляционных и воспалительных реакций, однако формирование клинически значимого тромба происходит, как правило, в течение дней или недель после воздействия провоцирующего фактора. Согласно литературным данным, наибольший риск развития венозных тромбозов наблюдается в период от 2 до 30 суток после травматического события, особенно при наличии факторов, способствующих венозному стазу и гиперкоагуляции (иммобилизация, болевой синдром, операция и др.). Проведение диагностики именно через один месяц позволяет с высокой вероятностью зафиксировать тромбозы, связанные непосредственно с травмой, но ещё не регрессировавшие или осложнившиеся.

Таблица 4

Частота встречаемости тромбозов глубоких вен нижних конечностей у пациентов основной группы через 1 месяц

Генотип	Всего (n=96)	ТГВ (+) (n=21)	ТГВ (-) (n=75)	Доля ТГВ (%)
CC	47	4	43	8,5%
CT	40	11	29	27,5%
TT	9	6	3	66,7%

Наиболее выраженное различие между сравнительными подгрупп пациентов было обнаружено по гомозиготному генотипу T/T. Так, доля неблагоприятного гомозиготного генотипа T/T локуса C677T в гене MTHFR, ассоциирующегося со снижением активности фермента, в подгруппе пациентов с ТГВНК выявлялась с высокой частотой (28.6%) по сравнению пациентов без тромботических осложнений (4.0%), что свидетельствует о повышенном риске развития тромбозов у носителей данного генотипа ($\chi2=11.7$, p=.0.001). Рассчитанный коэффициент соотношения шансов свидетельствует, что при носительстве данной формы полиморфизма C677T в гене MTHFR риск развития ТГВНК у пациентов повреждениями нижних конечностей достоверно увеличивается более чем в 9 раза

(OR=9.6; 95%CI:2.156-42.74). Эти данные убедительно указывают на то, что гомозиготный вариант данного локуса вносит значимый вклад в патогенез ТГВНК при повреждениях нижних конечностей.

Также можно заметить, что генотип C/T полиморфизма MTHFR ассоциирован на уровне слабой тенденции с более высоким риском развития ТГВ по сравнению с гомозиготным диким вариантом C/C (OR =1.7; $\chi2$=1.3; p=0.3; 95%CI:0.6586-4.623). У пациентов с генотипом C/C полиморфизма MTHFR риск развития ТГВНК был значимо ниже, чем у пациентов без тромботических осложнений (19.0% против 57.3%; OR=0.2; 95%CI: 0.05373-0.5706; $\chi2$=9.6; p=0.002), что иллюстрирует прямую корреляцию наличия C/C генотипа с протективным эффектом в отношение риска развития ТГВ.

Заключение

Таким образом, с одной стороны, отсутствие случаев тромбоза глубоких вен в контрольной группе в течение одного месяца наблюдения не подтверждает наличие прямой причинно-следственной связи между полиморфизмом гена MTHFR (C677T) и развитием тромботических осложнений. С другой стороны, полученные данные в основной группе демонстрируют выраженную ассоциацию между наличием неблагоприятного генотипа T/T и развитием венозного тромбоза нижних конечностей. Вероятным патофизиологическим объяснением данной ассоциации является наличие травматического повреждения, выступающего в качестве пускового фактора активации системы гемостаза у пациентов основной группы. Результаты исследования подтверждают значимое повышение вероятности тромбообразования у носителей аллеля T группы контроля при воздействии провоцирующих факторов относительно с аллелем C.

Полученные нами результаты доказывают наличие существенного вклада изученного полиморфного локуса гена MTHFR (C677T) в механизмы формирования гиперкоагуляционного синдрома у пациентов с тяжелыми травмами нижних конечностей. Согласно коэффициенту соотношения шансов риск развития тромбоэмболических осложнений у пациентов при носительстве неблагоприятных генотипов, особенно гомозиготного варианта риска развития гиперкоагуляционного синдрома, повышается более чем 9 раза.

Литература

1. Мусашайхов У.Х., Мусашайхов Х.Т. Роль полиморфизма c677t в гене MTHFR в диагностике гиперкоагуляционного синдрома и оценке риска развития сосудистых тромбозов различных локализации. Журнал современной медицины. 2023; 1 (1): 80-89.

2. Cohen A.T., Tapson V.F., Bergmann J.F., Goldhaber S.Z., Kakkar A.K., Deslandes B., Huang W., Zayaruzny M., Emery L., Anderson F.A., Jr. et al. Venous thromboembolism risk and prophylaxis in the acute hospital care setting (ENDORSE study): A multinational cross-sectional study. Lancet. 2008; 371: 387–394.

3. Dougherty J.M., Gerhardinger L.J., Johnson P.L. et al. Venous thromboembolism events in trauma patients after hospital discharge. J. Trauma Acute Care Surg. 2025; 98(5): 704-712.

4. Douketis J.D., Spyropoulos A.C., Murad M.H., Arcelus J.I., Dager W.E., Dunn A.S., Fargo R.A., Levy J.H., Samama C.M., Shah S.H., et al. Executive Summary: Perioperative Management of Antithrombotic Therapy: An American College of Chest Physicians Clinical Practice Guideline. Chest. 2022; 162: 1127–1139.

5. Eskeland G., Solheim K., Skjörten F. Anticoagulant prophylaxis, thromboembolism and mortality in elderly patients with hip fractures. A controlled clinical trial. Acta Chir. Scand. 1966; 131: 29.

6. Expósito-Ruiz M., Arcelus J.I., Caprini J.A., López-Espada C., Bura-Riviere A., Amado C., Loring M., Mastroiacovo D., Monreal M., RIETE Investigators Timing and characteristics of venous thromboembolism after noncancer surgery. J. Vasc. Surg. Venous Lymphat. Disord. 2021; 9: 859–867e2.

7. Geerts W.H., Pineo G.F., Heit J.A., Bergqvist D., Lassen M.R., Colwell C.W., Ray J.G. Prevention of venous thromboembolism: The Seventh ACCP Conference on Antithrombotic and Thrombolytic Therapy. Chest. 2004; 126 (2): 338–400.

8. Heit J.A. Epidemiology of venous thromboembolism. Nat Rev Cardiol. 2015; 12(8): 464-74.

9. Heit J.A., Spencer F.A., White R.H. The epidemiology of venous thromboembolism. J. Thromb. Thrombolysis. 2016; 41(1): 3-14.

10. Falck-Ytter Y., Francis C.W., Johanson N.A., Curley C., Dahl O.E., Schulman S., Ortel T.L., Pauker S.G., Colwell C.W., Jr. Prevention of VTE in orthopedic surgery patients: Antithrombotic Therapy and Prevention of Thrombosis, 9th ed: American College of Chest Physicians Evidence-Based Clinical Practice Guidelines. Chest. 2012; 141(2): e278S–e325S.

11. Jurcuţ R., Pop I., Coriu D., Grasu M., Zilişteanu D., Giuşcă S. et al. Compound heterozygosity for the C677T and A1298C mutations of the MTHFR gene in a case of hyperhomocysteinemia with recurrent deep thrombosis at young age. Rom. J. Intern. Med. 2008; 46(3): 255–9.

12. Kakkar V.V., Adams P.C. Preventive and therapeutic approach to venous thromboembolic disease and pulmonary embolism--can death from pulmonary embolism be prevented? Am. Coll. Cardiol. 1986; 8(6): 146B–158B.

13. Klemen N.D., Feingold P.L., Hashimoto B., Wang M., Kleyman S., Brackett A., Gross C.P., Pei K.Y. Mortality risk associated with venous thromboembolism: A systematic review and Bayesian meta-analysis. Lancet Haematol. 2020; 7: e583–e593.

14. Knudson M.M., Moore E.E., Kornblith L.Z. et al. Challenging Traditional Paradigms in Posttraumatic Pulmonary Thromboembolism. JAMA Surg. 2022; 157(2): e216356.

15. Oztuzcu S., Ergun S., Ulaşlı M., Nacarkahya G., Iğci Y.Z., Iğci M. et al. Evaluation of Factor V G1691A, prothrombin G20210A, Factor XIII V34L, MTHFR A1298C, MTHFR C677T and PAI-1 4G/5G genotype frequencies of patients subjected to cardiovascular disease (CVD) panel in south-east region of Turkey. Mol. Biol. Rep. 2014; 41(6): 3671–6.

16. Pan Y., Mei J., Wang L., Shao M., Zhang J., Wu H., Zhao J. Investigation of the Incidence of Perioperative Pulmonary Embolism in Patients with Below-Knee Deep Vein Thrombosis after Lower Extremity Fracture and Evaluation of Retrievable Inferior Vena Cava Filter Deployment in These Patients. Ann. Vasc. Surg. 2019; 60: 45–51.

17. Park M.S., Perkins S.E., Spears G.M. et al. Risk factors for venous thromboembolism after acute trauma: A population-based case-cohort study. Thromb. Res. 2016; 144: 405.

18. Pop T.R., Vesa S.C., Trifa A.P., CRIŞAN S., Buzoianu A.D. PAI-1 4G/5G and MTHFR C677T polymorphisms increased the accuracy of two prediction scores for the risk of acute lower extremity deep vein thrombosis. Rom. J. Morphol. Embryol. 2014; 55(1): 153.

19. Ray J.G. Meta-analysis of hyperhomocysteinemia as a risk factor for venous thromboembolic disease. Arch. Intern. Med. 1998; 158(19): 2101–2106.

20. Sanchez O., Benhamou Y., Bertoletti L. et al. Recommendations of good practice for the management of thromboembolic venous disease in adults. Short version. Rev. Mal. Respir. 2019; 36: 249–283.

21. Serchan P., Shorten G., Maher M., Power S.P. Pulmonary embolism occurring early after major trauma. BMJ Case Rep. 2019; 12(9): e228783.

22. Simone B., De Stefano V., Leoncini E. et al. Risk of venous thromboembolism associated with single and combined effects of factor V Leiden, prothrombin 20210A and methylenetethraydrofolate reductase C677T: a meta-analysis involving over 11,000 cases and 21,000 controls. Eur. J. Epidemiol. 2013; 28(8): 621–647.

23. Shepard R.M. Jr., White H.A., Shirkey A.L. Anticoagulant prophylaxis of thromboembolism in postsurgical patients. Am. J. Surg. 1966; 112: 698–702.

24. Spiroski I., Kedev S., Antov S., Arsov T., Krstevska M., Dzhekova-Stojkova S. et al. Methylenetetrahydrofolate reductase (MTHFR-677 and MTHFR-1298) genotypes and haplotypes and plasma homocysteine levels in patients with occlusive artery disease and deep venous thrombosis. Acta Biochim Pol. 2008; 55(3): 587–94.

25. Tran P., Leclerc D., Chan M., Pai A., Hiou-Tim F., Wu Q., Goyette P., Artigas C., Milos R., Rozen R. Multiple transcriptions start sites and alternative splicing in the methylenetetrahydrofolate reductase gene result in two enzyme isoforms. Mamm. Genome. 2002; 13: 483–492.

26. van der Put N.M., Gabreëls F., Stevens E.M., Smeitink J.A., Trijbels F.J., Eskes T.K., Heuvel L.P.v.D., Blom H.J. A Second Common Mutation in the Methylenetetrahydrofolate Reductase Gene: An Additional Risk Factor for Neural-Tube Defects? Am. J. Hum. Genet. 1998; 62:1 044–1051.

Т.Я.Джалилов, Я.Р.Джалилов, А.М.Дурсунов

КОМПЬТЕРНОЕ МОДЕЛИРОВАНИЕ ДЛЯ ПОВЫШЕНИЯ СТАБИЛЬНОСТИ ТРАНСПЕДИКУЛЯРНЫХ СИСТЕМ ПРИ ХИРУРГИЧЕСКОМ ЛЕЧЕНИИ ДЕФОРМАЦИИ ПОЗВОНОЧНИКА

Научно-исследовательский институт травматологии и ортопедии, Азербайджан, г. Баку,
Республиканский специализированный научно-практический медицинский центр травматологии и ортопедии, Узбекистан, г. Ташкент

Предложенный метод экспериментально моделируется с помощью компьютерной программы Solid Works и реализуется на практике. Методика применения была разработана и описана у 42 пациентов в возрасте 13-65 лет с различными патологиями позвоночника в период 2014-2021 гг. Из них 22 (68,75%) - женщины, 20 (31,25%) - мужчины. Пациентам были прооперированы транспедикулярные системы различной конфигурации. Для предотвращения спонтанного смещения винтов в отдаленном послеоперационном периоде был предложен способ создания дополнительной точки опоры путем проведения поперечного соединителя через поперечное отверстие, сделанное в остистом отростке позвонка. Были рассмотрены 2 ситуации. В первом случае фиксированный позвонок с классически протянутым поперечным соединителем и приложенными движущими силами вытягивает винты из тела позвонка в восьми разных направлениях. Второй случай был похож на первый, с разницей в соединении через остистый отросток позвонка. В обеих группах расстояние смещения увеличивается с углом приложения вектора силы. Сила для выхода винтов из канала составила 26,561 Н/мм^2 (МПа). Во втором случае она составила 31,095 Н/мм^2 (МПа). Разница составила 5Н/мм^2. Метод создания дополнительного опорного пункта для транспедикулярных систем путем прохождения поперечного соединителя через остистый отросток позвонка, статистически доказанный метод, повышает устойчивость транспедикулярных систем.

Ключевые слова: транспедикулярная фиксация, экспериментальное моделирование, сколиозы, расшатывание импланта, фиксация транспедикулярного винта, расшатывание транспедикулярного винта.

Умуртқа поғонаси деформациясини жарроҳлик усулида даволашда транспедикуляр тизимлар барқарорлигини ошириш учун компьютер моделлаштириш.

Таклиф этилган усул Solid Works компьютер дастури ёрдамида экспериментал моделлаштирилган ва амалиётга жорий этилган. Қўллаш усули 2014-2021 йилларда умуртқа поғонасининг турли патологиялари бўлган 13-65 ёшдаги 42 нафар беморда ишлаб чиқилган ва тавсифланган. Улардан 22 нафари (68,75%) аёллар, 20 нафари (31,25%) эркаклардир. Беморларга турли хил конфигурациядаги транспедикуляр тизимлар операция қилинди. Операциядан кейинги узоқ даврда винтларнинг ўз-ўзидан силжишини олдини олиш учун умуртқанинг ўткир ўсимтасида қилинган кўндаланг тешик орқали кўндаланг боғловчини ўтказиш орқали қўшимча таянч нуқтасини яратиш усули таклиф қилинди. 2 та ҳолат кўриб чиқилди. Биринчи ҳолатда классик чўзилган кўндаланг боғловчи ва ҳаракатлантирувчи кучлар қўйилган фиксацияланган умуртқа умуртқа танасидан винтларни саккиз хил йўналишда тортиб олади. Иккинчи ҳолат биринчисига ўхшаш бўлиб, умуртқанинг ўткир қиррали ўсимтаси орқали боғланишида фарқ бор эди Иккинчи ҳолат биринчисига ўхшаш бўлиб, умуртқанинг ўткир қиррали ўсимтаси орқали боғланишида фарқ бор эди. Иккала гуруҳда ҳам куч векторининг қўйилиш бурчаги ортиши билан силжиш масофаси ортади. Винтларнинг каналдан чиқиш кучи 26,561 Н/мм^2 (МПа) ни ташкил этди. Иккинчи ҳолатда эса 31,095 Н/мм^2 (МПа) ни ташкил этди. Фарқ 5Н/мм^{2}ни ташкил этди. Транспедикуляр тизимлар учун қўшимча таянч нуқтани умуртқанинг ўткир қиррали ўсиғи

орқали кўндаланг боғловчини ўтказиш орқали яратиш усули, статистик жиҳатдан исботланган усул, транспедикуляр тизимларнинг барқарорлигини оширади.

Таянч сўзлар: транспедикуляр фиксация, экспериментал моделлаштириш, сколиозлар, имплантни бўшатиш, транспедикуляр винтни фиксациялаш, транспедикуляр винтни бўшатиш.

Djalilov T.Ya., Djalilov Ya.R., Dursunov A.M. Computer modeling to increase the stability of the transpedicular systems in the surgical treatment of vertebral deformation

The proposed method is experimentally modeled using the Solid Works computer program and put into practice. The technique of application was developed and described in 42 patients aged 13–65 years in the period 2014-2021, with various pathologies of the spine. Of these, 22 (68.75 %) are female, 20 (31.25 %) are male. The patients were operated with transpedicular systems of various configurations. To prevent spontaneous displacement of the screws in the remote postoperative period, a method was proposed for creating an additional support point by conducting a transverse connector through a transverse hole made in the spinous process of the vertebra. 2 situations were considered. In the first case, a fixed vertebra with a classically drawn transverse connector and the applied driving forces pulls the screws out of the vertebral body in eight different directions. The second case was similar to the first, with a difference in the connection through the spinous process of the vertebra. In both groups, the offset distance increases with the angle of the applied force vector. The force for the screws to exit the channel was 26.561 N / mm2 (MPa). In the second case, it was 31.095 N / mm2 (MPa). The difference was 5N / mm2.The method of creating an additional fulcrum for transpedicular systems by passing a transverse connector through the spinous process of the vertebra, a statically proven method, increases the stability of transpedicular systems

Key words: transpedicular fixation, experimental modeling, scoliosis, implant loosening, transpedicular screw fixation, transpedicular screw loosening.

Введение

В 1959 г. Г.Г. Баучер первым провел транспедикулярно фиксатор в тело позвонка через ножку, описав возможность фиксации позвонка [3]. С введением в ортопедическую практику транспедикулярной фиксации заметно увеличилась стабильность фиксации позвоночного сегмента, что позволило увеличить коррекцию появившихся деформаций при различных патологиях. Увеличение стабильности привело к увеличению конфликта металл-кость вследствие разной плотности этих веществ. У пациентов может происходить ослабление и смещение импланта во время имплантации педикулярных винтовых систем, что приводит к появлению болевого синдрома и потере полученной коррекции. Так, в 2014 г. Абул Касим и Олин исследовали 1666 смещений педикулярного винта у 81 пациента, страдающих идиопатическим сколиозом. Пациентов несколько раз в течение 2-х лет обследовали методом низкодозной компьютерной томографии. Результаты обследования показали, что у 26 (32%) пациентов были признаки ослабления одного или нескольких винтов, максимум 3 винтов. У мужчин были признаки ослабления в 57%, а у женщин – в 27%. У одного пациента с ослабленным винтом L4 позвонка был неврологический дефицит. Из 26 пациентов с признаками ослабления, 5 пациентов сообщили о смещении в поясничной области [2].

Для успешной и длительной фиксации металлических имплантов внутри костей требуется достаточно плотная костная структура, неразъемные стягивающие металлические элементы, которые удерживают стержни в жестких и прочных конструкциях.

При классическом применении винтов существуют три фактора поддержки импланта в кости:

1. Губчатый материал тела позвонка, который является единственной областью контакта позвонков и металлического имплантата;

2. Натяжные элементы металлических винтов и металлических стержней для фиксации винтов;

3. Поперечные связи между стержнями, чтобы уменьшить движения стержня при движении

пациента и снова обеспечить контакт металла с металлом;

4. Рубец выше импланта, который имеет относительно низкий эффект удержания импланта в костях и обеспечивает второй контакт металла с тканью.

Таким образом, точкой контакта металла с костью у транспедикулярных систем является только резьбовая часть очень твердых титановых винтов и достаточно мягкая губчатая костная ткань тела позвонка. Второй костной точкой опоры этой системы до сих пор не существовало.

Как правило, металл и кость всегда находятся в конфликте во время имплантации металлов из-за их различной плотности, которая приводит к атрофии в кости из-за давления металла, и может привести к ослаблению и вывиху педикулярных винтов через 3–6 месяцев после операции. Клинически это состояние проявляется болью, воспалением, потерей коррекции в случае деформации и, наконец, в появлении конструкции под кожей.

В литературе мы нашли очень мало примеров применения промышленной программы Solid Works при изучении костных имплантов. Так, Zhuang Cui и соавт. в 2012 г. использовали данную программу для изучения операции подтаранного артроэрэза [4]. В 2015 г. Yuichiro Abe и соавт. использовали программу 3D-FEM для изучения корригирующих сил при коррекции сколиотической дуги. Было определено, что винты на вогнутой стороне искривления испытывают большее действие корригирующих сил, чем на выпуклой (305,1 N на вогнутой стороне, 86,4 N - на выпуклой стороне дуги). Было порекомендовано проводить расслабление мягких и твердых тканей для профилактики выхода винтов из позвонков и не стремится к увеличению жёсткости конструкции [1]. В 2010 г. Eric Wagnac и соавт. опубликовали работы по использованию программы 3D-FEM для измерения силы выхода винтов из позвонков и показали её в пределах 500-660N [14]. Следует отметить, что программа FEM предназначена для выполнения экспресс-расчетов твердотельных объектов в системе КОМПАС-3D. В 2020 г. Laura Marie–Hardy и соавт. изучив проблему выхода винтов, показали, что 9,6% из них происходят в грудном отделе и факторами риска являются использование стержней с кобальт-хром составом, остеопороз, увеличенный поясничный лордоз и т.д. [9].

Предложенный метод экспериментально моделирован с помощью компьютерной программы Solid Works и внедрен в практику. Создана и описана техника применения у 42 больных в возрасте 13–65 лет в период 2014-2021 гг., с различными патологиями позвоночника. Из них, 22 (68,75%) женского, 20 (31,25%) мужского пола. Больные были оперированы транспедикулярными системами различной компоновки. Для профилактики самопроизвольного смещения винтов в отдаленном послеоперационном периоде была предложена методика создания дополнительной точки опоры путем проведения поперечного коннектора через поперечное отверстие, проделанное в остистом отростке позвонка. Были рассмотрены 2 ситуации. В первом случае - фиксированный позвонок с классически проведенным поперечным коннектором и применяемые движущие силы вытягивания винтов из тела позвонка в восьми различных направлениях. Второй случай был аналогичен первому с различием в проведении коннектора через остистый отросток позвонка. В обеих группах расстояние смещения увеличивается с увеличением угла вектора применяемой силы. Сила для выхода винтов из канала была 26.561N/mm^2 (MPa). Во втором случае, она составила 31.095N/mm^2 (MPa). Разница была 5 N/mm^2. Метод создания дополнительной точки опоры транспедикулярным системам путем проведения поперечного коннектора через остистый отросток позвонка, статически доказанный метод, увеличивает стабильность транспедикулярных систем.

Цель исследования: описание новой техники для предотвращения ослабления транспедикулярных винтов и доказательная демонстрация результатов компьютерного моделирования.

Материал и методы

Исследование проводилось в отделении взрослой ортопедии Азербайджанского Научно-Исследовательского Института Травматологии и Ортопедии в 2014-2021 гг.

Для экспериментального испытания предложенной методики была использована промышленная программа SolidWorks (Франция), и проведен статический анализ двух ситуаций. В первом случае поперечный коннектор проводился классическим способом, во втором случае через поперечное отверстие, проделанное в остистом отростке компьютерной модели. В каждом из вариантов компьютерное вытягивание винтов из позвонков осуществлялось под углами 0°, 5°,10°,20°,30°,40°,45°, 60°, так как расположение позвонков в разных отделах позвоночника ориентировано относительно плоскостей по- разному.

Предложенный метод также внедрен автором в практику, создана и описана техника применения. Перед применением метода на больных она прошла через этический комитет при Медицинском Университете Азербайджана (Протокол №15, 16.10.2020 г.). Применена у 42 больных с различными патологиями позвоночника (сколиозы, переломы позвонков и поясничными стенозами). Из них, 22 (68,75%) пациента женского, 20 (31,25%) мужского пола в возрасте от 13 до 65 лет.

Среди больных с идиопатическим сколиозом позвоночника 10 (45,4%) пациентов были с III степенью по классификации Чаклина, 12 (54,4%) – с IV степенью тяжести. При оперативной коррекции тяжелых ригидных деформаций не применяли вертебральных остеотомий, что увеличивало напряжение, падающее на импланты, и риски несостоятельности имплантов. Пациенты с переломами позвонков состояли из переломов обоих колонн (по Денису), с механической нестабильностью.

Среди пациентов со стенозом позвоночника 3 (75%) были с передним спондилолистезом поясничных позвонков 2 и 3 степеней с радикулярной симптоматикой. У всех смогли осуществить полную редукцию смещенного позвонка, что увеличивало нагрузку, падающую на импланты, и могло вызвать несостоятельность их в отдаленном послеоперационном периоде.

Предлагаемая нами модификация может быть легко проведена технически и занимает не более 2-5 мин. Текущее ретроспективное исследование оценивает результаты нового метода, который выполнялся как применение поперечной связи через остистые отростки.

Хирургическая техника

Оперативное вмешательство проводилось под нейролептоанальгезией. Производится задний хирургический доступ к патологическим сегментам позвоночника. Производится линейный разрез кожи по проекции патологический сегментов позвонков. Субпериостально проводится диссекция паравертебральных мышц и тщательный гемостаз раны. Классическим способом «free hand» монтируются транспедикулярные винты. Количество позвоночных сегментов выбирается в зависимости от патологии. После монтажа стержней, начинается монтаж поперечных соединителей. Классически, поперечные соединители монтируются после резекции стоящего на их пути остистого отростка. Автор предлагает проделывать поперечное отверстие у основания остистого отростка и проводить стержень соединителя через это отверстие.

После выбора остистого отростка необходимого позвонка, средняя нижняя 1/3 остистого отростка перфорируется с помощью специального перфорирующего инструмента и открывается отверстие. При открытии отверстия следует выбирать основание остистого отростка, потому что оно толще и прочнее, чем вершина. После этого стержень коннектора пропускается через отверстие обычными щипцами Люэра и помещается внутрь крючков, которые крепятся к стержням, и замки зажимаются (рис. 1).

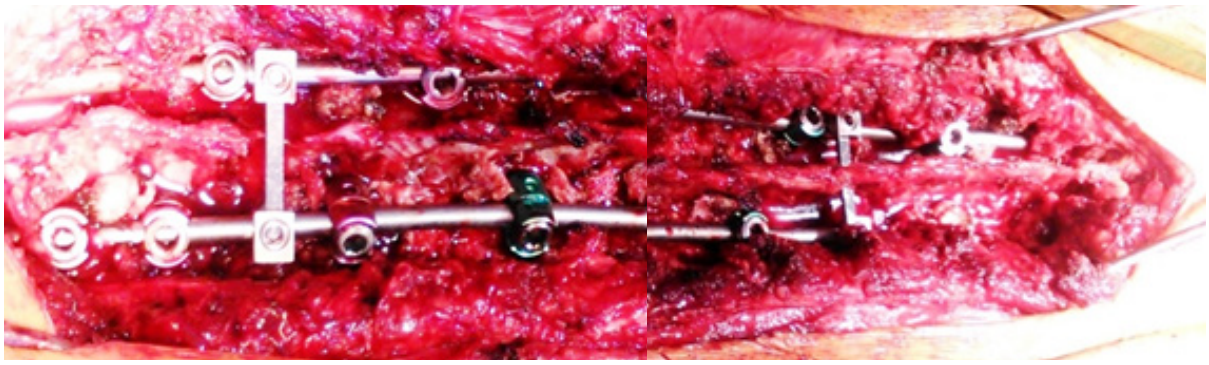

А) Б)

Рис. 1. А) - классическое проведение поперечного коннектора путем резекции остистого отростка;
Б) - предложенный способ проведения коннектора через отверстие, проделанное в остистом отростке.

Повторно был прооперирован только один пациент со сколиозом для устранения остаточного наклона таза и один пациент со сколиозом для устранения сагиттального дисбаланса. Через год после основных операций изучили поперечные коннекторы внутри остистых отростков. Коннекторы и отверстие остистого отростка не были сломаны или разболтаны.

Результаты

В первой контрольной группе поперечный соединитель был проведен на месте резецированного остистого позвонка. Была создана трехплоскостная модель с заданными костной плотностью (1800 кг/m^3), модулем эластичности (1.8e+010 N/m^2) и размерами винтов (14,15). Программа применила две противоположные возрастающие силы (350Н) к телу позвонка и к винтам, направленные под 180° друг к другу в горизонтальной плоскости. Сила, при которой произошла несостоятельность винтов и выход их из канала в теле позвонка была зафиксирована и составляло 26.561 N/mm^2 (MPa) (рис. 2).

А) Б)

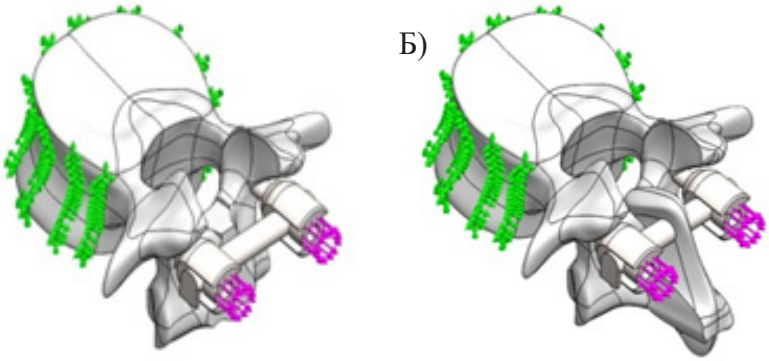

Рис. 2. 3d модели экспериментальных ситуаций. А) коннектор проведен классическим способом.
Б) коннектор проведен предложенным способом.

Во второй контрольной группе была применена наша методика - поперечный коннектор провели через отверстие, проделанное в остистом отростке. Во втором случае при проведении аналогичных манипуляций с вытягиванием винтов, винты вышли из канала при силе 31.095 N/mm^2 (MPa). Разница в 5 N/mm^2 достаточно доказательная для эффективности метода. Также для оценки силовой нагруженности головок винтов и разных частей костной структуры позвонка мы измерили расстояние

отхождения отломков при разрушении комплекса винт-позвонок под действием данной программой силы. Мы решили измерить эти показатели в восьми случаях и провести статистическую обработку данных. В первом случае угол между силами вытягивания и сдерживания равен 0. В последующих вариантах этот угол равен 5°,10°,20°,30°,40°,45°, 60°, так как расположение позвонков в разных отделах позвоночника ориентировано относительно плоскостей по-разному (рис. 3).

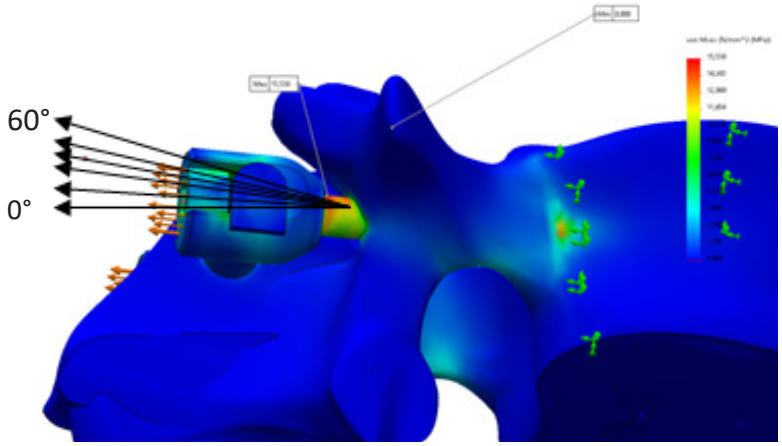

Рис. 3. Направления и значения векторов силы, действующих на головку винта. 8 случаев по отдельности от 0°, 5°,10°,20°,30°,40°,45°,60°.

Таблица 1

Численные показатели смещения (мм) в обеих группах

Показатели	**Группа**	
	1	**2**
Количество	8	8
Среднее	0,145	0,099
Стандартная ошибка среднего	0,037	0,025
Минимум	0,006	0,005
Максимум	0,295	0,201
Медиана	0,148	0,101

Было проанализировано по 8 случаев в каждой группе. Как видно из рисунка 3, показатели смещения отломков в обеих группах растут почти с одинаковыми темпами пропорционально показателю угла вектора силы.

Результаты статистической обработки по двум зависимым критериям: по критерию маргинальной однородности (табл. 1) и по критерию T-Wilcoxona (табл. 2) указывают на статистически достоверную разницу цифровых показателей в двух группах.

Таблица 2

Критерий маргинальной однородности

Особые значения	**Максимальное смещение (мм) - гр1 & Максимальное смещение (мм) - гр2**
	16
Не диагональные наблюдения	8
Наблюдаемая статистика МН	1,159
Среднее статистики МН	0,977
Среднекв. отклонение статистики МН	0,078
Среднекв. статистика МН	2,326
P	0,020

Как видно из таблицы 2, полученные данные статистически достоверны P=0,020, P <0,05.

Таблица 3

Статистические ранги

		N	**Средний ранг**	**Сумма рангов**
Максимальное смещение (мм) - гр2 - Максимальное смещение (мм) - гр1	Отрицательные ранги	8[a]	4,50	36,00
	Положительные ранги	0[b]	0,00	0,00
	Совпадающие наблюдения	0[c]		
	Всего	8		
a. Максимальное смещение (мм) - гр2 <Максимальное смещение (мм) - гр1				
b. Максимальное смещение (мм) - гр2 > Максимальное смещение (мм) - гр1				
c. Максимальное смещение (мм) - гр2 = Максимальное смещение (мм) - гр1				

Статистические критерии[a]

	Максимальное смещение (мм) - гр2 - Максимальное смещение (мм) - гр1
Z	-2,521[b]
Асимп. знач. (двухсторонняя)	0,012
a. Критерий знаковых рангов Вилкоксона	
b. На основе положительных рангов.	

Как видно из таблицы 3 отрицательные ранги, т.е. случаи, когда смещение в группе 2 меньше, чем в первой группе что и требовалось доказать, всего 8. Неблагоприятных результатов, т.е. положительных рангов не наблюдается. Расстояния смещения отломков во второй группе независимо от

угла вектора тяги достоверно уменьшаются (среднее 0,099) по сравнению с первой группой (0,145) p=0,012. В обеих группах расстояние смещения увеличивается с увеличением угла вектора применяемой силы.

Программа выдала численные и иллюстративные значения, в которых максимальные показатели окрашены красным цветом (рис. 4).

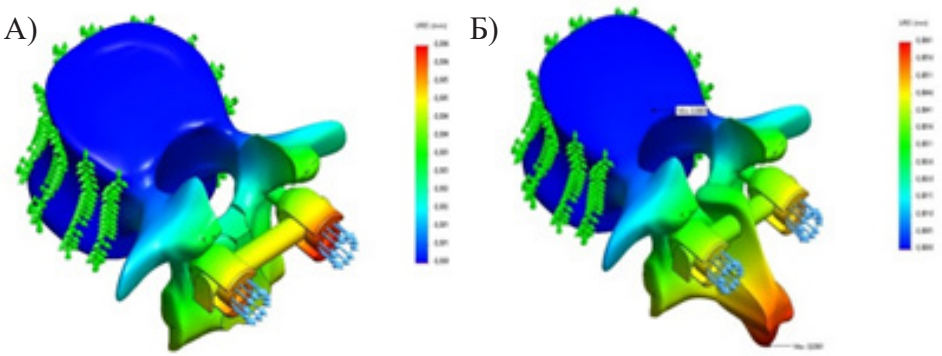

Рис. 4. Анализ расстояния смещения отломков при нарушении целостности кости под углом вытягивания 0°. А) при классическом варианте прохождения поперечного элемента. Б) при предложенном варианте прохождения через остистый отросток.

Как видно из рисунка 4А, головки винтов испытывают максимальную силу и при разрушении кости или винтов будут испытывать максимальное отхождение отломков. Данная зона окрашена программой в красный цвет. Во втором случае при прохождении коннектора через отросток, головки винтов окрашиваются уже в желтый цвет и начинают испытывать меньшую силу, а красным цветом окрашивается вершина остистого отростка, что доказывает опороспособность остистого отростка и эффективность метода. При этом происходит смещения максимальной силы от головок винтов к остистому отростку, головки винтов лучше оберегаются и меньше поддаются действию разрушительных сил.

Метод был применен у 32 больных с различными патологиями позвоночника. Никаких осложнений, связанных с предложенной методикой, в послеоперационном периоде не наблюдалось. Мы думаем, что технология не требует применения каких-либо специальных инструментов и навыков, поэтому ее можно легко использовать.

Предлагаемая нами методика проведения поперечных связей спинальных систем создает дополнительную опорную точку для педикулярной винтовой системы, но количество поперечных связей, проходящих через остистые отростки, может быть увеличено индивидуально в зависимости от патологии и плотности кости.

Обсуждение

У пациентов может происходить ослабление и смещение имплантата во время имплантации педикулярных винтовых систем. В 2014 г. Маврогенис и др. посчитали, что ослабление происходит из-за жесткости стержней и предложили использовать стержни из полиэтилэтереторкетона (ПЭЭК), применив его в практике [10]. Поскольку ПЭЭК более эластичен и устойчив к тканям организма, то он имеет большой потенциал для использования в будущем. Канг и др. также распространили информацию об использовании полиметилметакрилатного цемента для более стабильной поддержки винтов у пациентов с остеопорозом [6]. В 2016 г. Лехитл и соавт. сравнили использование сплошного транспедикулярного винта, дополненного высоковязким цементом, фенестрированного винта

с цементом и специальными механизмами вытягивания в общей сложности на 54 остеопорозных трупах человека. В результате винты с твердой ножкой и высоковязким цементом при испытаниях на отрыв обеспечивают стабильность винта, сопоставимую с более дорогими фенестрированными винтами. Авторами рекомендовано использовать 1 мл цемента для грудного отдела и 3 мл цемента для поясничного отдела позвоночника [7]. Лейтнер и соавт. связывают ослабление педикулярного винта с хронической инфекцией [8]. М. Охе и соавт. дают информацию об использовании педикулярных винтов с тонким поверхностным покрытием из гидроксиапатита у пациентов с остеопорозом [12]. В 2018 г. Дж. Фу и соавт. сообщают, что для решения проблемы у пациентов с остеопорозом и частичного решения этой проблемы необходимо применять новые дорогостоящие расширяемые педикулярные винты [5].

В 2018 г. Т. Мизуно и соавт. проверили модель поперечных связей и модель поперечных стержней на устойчивость и доказали, что модель поперечных связей является более стабильной, чем модель поперечных стержней [11]. Авторы утверждают, что операция с педикулярным винтом не обеспечивает достаточной стабильности при кручении. Это приводит к псевдоартрозу, ослаблению педикулярных винтов и, в конечном итоге, к повреждению импланта. Они используют 6-осевую машину для испытания материалов. В качестве образцов они подготовили неповрежденную модель, поврежденную модель, модель с поперечными стержнями и модель с поперечными связями. Они измеряли диапазон движения во время испытаний на изгиб и вращение. В 2017 г. З. Ванг и соавт. провели биомеханическое исследование двухуровневой ножной винтовой конструкции с поперечной сшивкой или без нее в нестабильной модели. Были использованы десять трупных поясничных позвонков (L3-L5) и сделаны 7 моделей с повреждением и имплантацией металлических имплантов. Жесткость при изгибе измеряли в сгибании, разгибании, поперечном изгибе и осевом вращении для каждой модели с использованием 6-осевого тестера материала в диапазоне от 0 до ± 3 Нм. Использование дополнительной поперечной связи значительно увеличило осевую жесткость при вращении, хотя жесткость при сгибании, разгибании и боковом изгибе не была увеличена. Кроме того, жесткость при осевом вращении значительно улучшилась при использовании 2 поперечных сшивок вместо одной поперечной связи, а жесткость не изменилась в зависимости от положения и ориентации поперечной связи [15].

Вследствие вышеуказанных причин, нами было предложено создать вторую контактную и опорную точку, формируя контакт имплантов со вторым костным элементом позвонка. При классическом монтаже системы винтов, поперечный коннектор размещался на месте резецированного остистого отростка. Для создания дополнительной точки опоры мы предлагаем не резецировать остистый отросток, а провести стержень поперечного коннектора через отверстие, проделанное в нижней трети остистого отростка, с последующим проведением коннектора через проделанное отверстие и креплением на стержни с помощью стандартных способов крепления. При этом происходит дополнительное давление на конструкцию в вентральном направлении при помощи коннектора, который уже не просто свободно проходит между стержнями, а проходит через неподвижный остистый отросток позвонка. При этом коннектор играет роль «рессоры» и гасит колебания на конструкцию при движении туловища пациента. При этом снижается давление на резьбу при движениях соседних позвонков.

Выводы

Метод создания дополнительной точки опоры транспедикулярной системой путем проведения поперечного коннектора через остистый отросток позвонка, физико-математически и статистически доказанный метод, увеличивает стабильность транспедикулярных систем, препятствуя тем самым расшатывание педикулярных винтов с последующим появлением послеоперационных болевых синдромов и потерей полученной коррекции.

Литература

1. Abe Y., Ito M., Abumi K., Sudo H., Salmingo R., Tadano S. Scoliosis corrective force estimation from the implanted rod deformation using 3D-FEM analysis. Scoliosis. 2015; 11: 2.

2. Abul-Kasim K., Ohlin A. Evalution of implant loosening following segmental pedicle screw fixation in adolescent idiopathic scoliosis: a 2-year follow – up with low dose CT. Scoliosis. 2014; 9: 13.

3. Boucher H.H. A Method of spinal fusion. J. Bone and Joint Surgery. 1959; 41(2): 248-259.

4. Cui Z., Yu B., Li X., Xu C., Song J., Ouyang H., Diao X., Chen L. Finite element analysis of the initial stability of subtalar arthrodesis with double-screw

fixation. Nan Fang Yi Ke Da Xue Xue Bao. 2012; 32(11): 1588-91.

5. Fu J., Yao Z.M., Wang Z., Cui G., Ni M., Li X., Chen J.Y. Surgical treatment of osteoporotic degenerative spinal deformity with expandable pedicle screws fixation: 2-year follow-up clinical study. Orthop. Traumatol. Surg. Res. 2018; 104(3): 411-415.

6. Kang S.H., Cho Y.J., Kim Y.B., Park S.W. Pullout straight after expandable polymetylmetacrilate transpedicular screw augmentation for pedicle srew looseng. J. Korean Neurosurgery Soc.2015; 57(4): 229-34.

7. Lechlte C.I., Lorenz A., Rothstock S., Happel J., Walter F., Shiozawa T., Leichtle U.G. Pull-out strength of cemented solid versus fenestrated pedicle screws in osteoporotic vertebrae. Bone Joint Res. 2016; 5(9): 419-426.

8. Leitner N., Malaj I., Sadoghi P., Amerstorfer F., Glehr M., Vander K., Leithner A., Radl R. Pedicle screw loosening is correlated to chronic subclinical deep implant infection: a retrospective database analysis. Eur. Spine J. 2018; 13: 1-7.

9. Marie-Hardy L., Pascal-Mousselard H., Barbara A., Bonaccorsi R., Scemama C. Screw loosening in posterior Spine Fusion: Prevalence and risk factors. Global Spine J. 2020; 10(5): 598-602.

10. Mavrogenis A.F., Vottis C., Triantafyllopoulos G., Papagelopoulos P.J., Pneumaticos .SG. Polietileteretorketon rod systems for the spine. Eur. J. Ort. Surg. Traum. 2014; 24(1): 111-116.

11. Mizuno T., Sakakibara T., Yoshikawa T., Inaba T., Kato T., Kasai Y. Biomechanical stability of cross-rod connection with a pedicle screw system. Med. Sci Monit. Basic. Res. 2018; 26(24): 26-30.

12. Ohe M., Moridaira H., Inami S., Takeuchi D., Nohara Y., Taneichi H. Pedicle screws with a thin hydroxyapatite coating for improving fixation at the bone-implant interface in the osteoporotic spine: experimental study in a porcine model. J. Neurosurg. Spine. 2018; 28(60): 679-687.

13. Tian F., Tu LY, Gu W.F., Zhang E.F., Wang Z.B., Chu G., Ka H., Zhao J. Percutaneous versus open pedicle screw instrumentation in treatment of thoracic and lumbar spine fractures: A systematic review and meta-analysis. Medicine Baltimor. 2018; 97(41):125-35.

14. Wagnac E., Michardiere D., Garo A., Arnoux P.-J., Mac-Thiong J.-M., Carl-Eric Aubin. Biomechanical analysis of pedicle screw placement: a feasibility study. Stud Health Thechnol Inform. 2010: 158:167-71.

15. Wang Z., Sakakibara T., Yoshikawa T., Inaba T., Kasai Y. Do the position and orientation of crosslink influence the Stiffness of Spinal instrumentation. Clin. Spine Surg. 2017; 30(4): 176-180.

Т.Я.Джалилов, Я.Р.Джалилов

РЕЗУЛЬТАТЫ КОМПЬЮТЕРНОГО МОДЕЛИРОВАНИЯ МЕТОДА, ПРИМЕНЯЕМОГО ДЛЯ ПОВЫШЕНИЯ СТАБИЛЬНОСТИ ТРАНСПЕДИКУЛЯРНЫХ СИСТЕМ, ИСПОЛЬЗУЕМЫХ ДЛЯ ХИРУРГИЧЕСКОГО ЛЕЧЕНИЯ ДЕФОРМАЦИЙ ПОЗВОНОЧНИКА

Научно-исследовательский институт травматологии и ортопедии, Азербайджан, г. Баку

Предложенный метод экспериментально моделирован с помощью компьютерной программы Solid Works и внедрен в практику. Создана и описана техника применения у 42 больных в возрасте 13–65 лет в период 2014-2021 годов, с различными патологиями позвоночника. Из них 22 (68,75 %) женского, 20 (31,25 %) мужского пола. Больные были оперированы транспедикулярными системами различной компоновки. Для профилактики самопроизвольного смещения винтов в отдаленном послеоперационном периоде была предложена методика создания дополнительной точки опоры путем проведения поперечного коннектора через поперечное отверстие, проделанное в остистом отростке позвонка. Были рассмотрены 2 ситуации. В первом случае фиксированный позвонок с классически проведенным поперечным коннектором и применяемые движущие силы вытягивания винтов из тела позвонка в восьми различных направлениях. Второй случай был аналогичен первому с различием в проведении коннектора через остистый отросток позвонка. В обеих группах расстояние смещения увеличивается с увеличением угла вектора применяемой силы. Сила для выхода винтов из канала была 26.561N/mm^2 (MPa). Во втором случае, она составила 31.095N/mm^2 (MPa). Разница была 5 N/mm^2. Метод создания дополнительной точки опоры транспедикулярным системам путем проведения поперечного коннектора через остистый отросток позвонка, статически доказанный метод, увеличивает стабильность транспедикулярных систем.

Ключевые слова: транспедикулярная фиксация, новый метод, экспериментальное моделирование, сколиозы, расшатывание импланта, фиксация транспедикулярного винта, расшатывание транспедикулярного винта, операция на позвоночнике.

Dzhalilov T.Ya., Dzhalilov Ya.R. Stabilization of transpedicular systems used in the surgical treatment of various spinal pathologies. Results of experimental computer modeling

The proposed method is experimentally modeled using the Solid Works computer program and put into practice. The technique of application was developed and described in 42 patients aged 13–65 years in the period 2014-2018, with various pathologies of the spine. Of these, 22 (68.75%) are female, 20 (31.25%) are male. The patients were operated with transpedicular systems of various configurations. To prevent spontaneous displacement of the screws in the remote postoperative period, a method was proposed for creating an additional support point by conducting a transverse connector through a transverse hole made in the spinous process of the vertebra. 2 situations were considered. In the first case, a fixed vertebra with a classically drawn transverse connector and the applied driving forces pull the screws out of the vertebral body in eight different directions. The second case was similar to the first, with a difference in the connection through the spinous process of the vertebra. In both groups, the offset distance increases with the angle of the applied force vector. The force for the screws to exit the channel was 26.561 N/mm^2 (MPa). In the second case, it was 31.095 N/mm^2 (MPa). The difference was 5N/mm^2.The method of creating an additional fulcrum for transpedicular systems by passing a transverse connector through the spinous process of the vertebra, a statically proven method, increases the stability of transpedicular systems.

Key words: transpedicular fixation, new method, experimental modeling, scoliosis, implant loosening, transpedicular screw fixation, transpedicular screw loosening, spine surgery

В 1959 г. Баучер Г.Г. первым провел транспедикулярно фиксатор в тело позвонка через ножку, описав возможность фиксации позвонка [3].

С введением в ортопедическую практику транспедикулярной фиксации заметно увеличилась стабильность фиксации позвоночного сегмента, что позволило увеличить коррекцию появившихся деформаций при различных патологиях. Увеличение стабильности привело к увеличению конфликта металл-кость вследствие разной плотности этих веществ. У пациентов может происходить ослабление и смещение импланта во время имплантации педикулярных винтовых систем, что приводит к появлению болевого синдрома и потере полученной коррекции. Так, в 2014 г. Абул Касим и Олин исследовали 1666 смещений педикулярного винта у 81 пациента, страдающих идиопатическим сколиозом. Пациентов несколько раз в течение 2 лет обследовали методом низкодозной компьютерной томографии, и опубликовали результаты. У 26 (32%) пациентов были признаки ослабления одного или нескольких винтов, максимум 3 винтов. У мужчин были признаки ослабления в 57%, а у женщин 27%. У одного пациента с ослабленным винтом L4 позвонка был неврологический дефицит. Из 26 пациентов с признаками ослабления, 5 пациентов сообщили о смещении в поясничной области [2].

Для успешной и длительной фиксации металлических имплантов внутри костей требуется достаточно плотная костная структура, неразъемные стягивающие металлические элементы, которые удерживают стержни в жестких и прочных конструкциях. Таким образом, при классическом применении винтов существуют три фактора поддержки импланта в кости:

1. Губчатый материал тела позвонка, который является единственной областью контакта позвонков и металлического имплантата;
2. Натяжные элементы металлических винтов и металлических стержней для фиксации винтов;
3. Поперечные связи между стержнями, чтобы уменьшить движения стержня при движении пациента и снова обеспечить контакт металла с металлом;
4. Рубец выше импланта, который имеет относительно низкий эффект удержания импланта в костях и обеспечивает второй контакт металла с тканью.

Таким образом, точкой контакта металла с костью у транспедикулярных систем является только резьбовая часть очень твердых титановых винтов и достаточно мягкая губчатая костная ткань тела позвонка. Второй костной точкой опоры этой системы, до сих пор не существовало.

Как правило, металл и кость всегда находятся в конфликте во время имплантации металлов из-за их различной плотности, которая приводит к атрофии в кости из-за давления металла, и может привести к ослаблению и вывиху педикулярных винтов через 3–6 месяцев после операции. Клинически, это состояние проявляется болью, воспалением потерей коррекции в случае деформации и, наконец, в появлении конструкции под кожей.

В литературе мы нашли очень мало примеров применения промышленной программы Solid Works при изучении костных имплантов. Так, C. Zhuang и соавт. 2012 г. использовали данную программу для изучения операции подтаранного артроэрэза [4]. В 2015 г. Yuichiro Abe соавт. использовали программу 3D-FEM для изучения корригирующих сил при коррекции сколиотической дуги. Было определено, что винты на вогнутой стороне искривления испытывают большее действие корригирующих сил, чем на выпуклой (305,1 N на вогнутой стороне, 86,4 N на выпуклой стороне дуги). Была дана рекомендация проводить расслабление мягких и твердых тканей для профилактики выхода винтов из позвонков и не стремится к увеличению жёсткости конструкции [1] В 2010 г. E. Wagnac и соавт. опубликовали работы по использованию программы 3D-FEM для измерения силы выхода винтов из позвонков и показали её в пределах 500-660N [14] Следует отметить, что программа FEM предназначена для выполнения экспресс-расчетов твердотельных объектов в системе КОМПАС-3D. В 2020 г. L. Marie–Hardy и соавт., изучив проблему выхода винтов показали, что 9,6% из них происходят в грудном отделе и факторами риска являются использование стержней с кобальт-хром составом, остеопороз, увеличенный поясничный лордоз и т.д. [9].

Цель исследования: описание новой техники для предотвращения ослабления транспедикулярных винтов и доказательная демонстрация результатов компьютерного моделирования.

Материал и методы

Исследование проводилось в отделении взрослой ортопедии Азербайджанского научно-исследовательского института травматологии и ортопедии в 2014-2021 гг.

Для экспериментального испытания предложенной методики была использована промышленная программа SolidWorks (Франция) и проведен статический анализ двух ситуаций. В первом случае поперечный коннектор проводился классическим способом, во втором случае - через поперечное отверстие, проделанное в остистом отростке компьютерной модели. В каждом из вариантов компьютерное вытягивание винтов из позвонков осуществлялось под углами 0°, 5°,10°,20°,30°,40°,45°, 60°, так как расположение позвонков в разных отделах позвоночника ориентировано относительно плоскостей по-разному.

Предложенный метод также внедрен в практику автором, создана и описана техника применения. Перед применением метода на больных она прошла через этический комитет при Медицинском Университете Азербайджана (Протокол №15, 16.10.2020). Применена у 42 больных с различными патологиями позвоночника (сколиозы, переломы позвонков и поясничными стенозами). Из них, 22 (68,75%) женского, 20 (31,25%) мужского пола в возрасте от 13 до 65 лет.

Среди больных с идиопатическим сколиозом позвоночника 10 (45,4%) пациентов были с III степенью тяжести по Чаклину, 12 (54,4%) - IV степени тяжести. При оперативной коррекции тяжелых ригидных деформаций не применяли вертебральных остеотомий, что увеличивало напряжение, падающее на импланты, и риски несостоятельности имплантов. У пациентов с переломами позвонков были переломы обоих колонн (по Денису), с механической нестабильностью.

Среди пациентов со стенозом позвоночника 3 (75%) были с передним спондилолистезом поясничных позвонков 2 и 3 степеней с радикулярной симптоматикой. У всех смогли осуществить полную редукцию смещенного позвонка, что увеличивало нагрузку, падающую на импланты, и могло вызвать несостоятельность их в отдаленном послеоперационном периоде.

Предлагаемая нами модификация может быть легко проведена технически и занимает не более 2-5 мин. Текущее ретроспективное исследование оценивает результаты нового метода, который выполнялся как применение поперечной связи через остистые отростки.

Применяемая техника

Оперативное вмешательство проводилось под нейролептоанальгезией. Производится задний хирургический доступ к патологическим сегментам позвоночника. Производится линейный разрез кожи по проекции патологических сегментов позвонков. Субпериостально проводится диссекция паравертебральных мышц и тщательный гемостаз раны. Классическим способом «free hand» монтируются транспедикулярные винты. Количество позвоночных сегментов выбирается в зависимости от патологии. После монтажа стержней начинается монтаж поперечных соединителей. Классически, поперечные соединители монтируются после резекции стоящего на их пути остистого отростка. Автор предлагает проделывать поперечное отверстие у основания остистого отростка и проводить стержень соединителя через это отверстие.

После выбора остистого отростка необходимого позвонка, средняя нижняя 1/3 остистого отростка перфорируется с помощью специального перфорирующего инструмента и открывается отверстие. При открытии отверстия следует выбирать основание остистого отростка, потому что оно толще и прочнее, чем вершина. После этого стержень коннектора пропускается через отверстие обычными щипцами Люэра и помещается внутрь крючков, которые крепятся к стержням, и замки зажимаются (рис. 1).

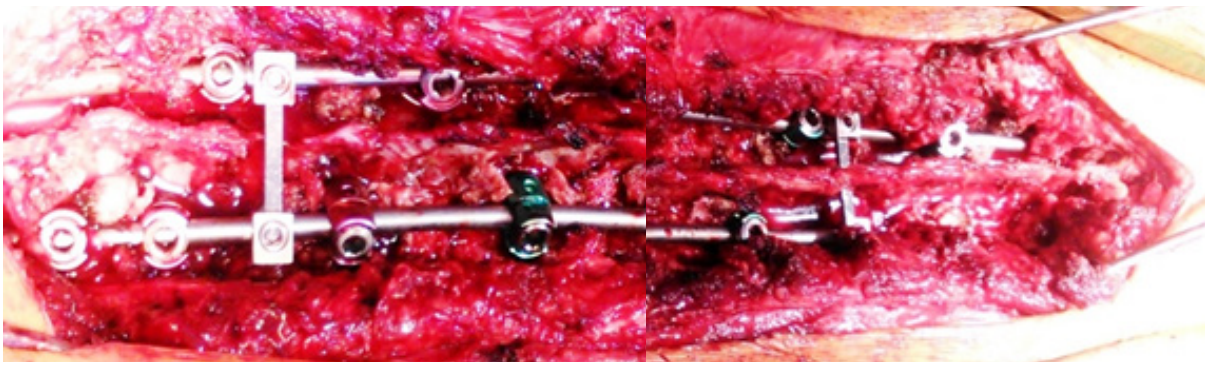

А) Б)

Рис. 1. А) - классическое проведение поперечного коннектора путем резекции остистого отростка;
Б) - предложенный способ проведения коннектора через отверстие, проделанное в остистом отростке.

Повторно был прооперирован только 1 пациент со сколиозом для устранения остаточного наклона таза и 1 пациент со сколиозом - для устранения сагиттального дисбаланса. Через год после основных операций изучили поперечные коннекторы внутри остистых отростков. Коннекторы и отверстие остистого отростка не были сломаны или разболтаны.

Результаты

Первая ситуация с контрольной группой, в ней поперечный соединитель был проведен на месте резецированного остистого позвонка. Была создана трехплоскостная модель с заданными костной плотностью (1800 кг/m^3), модулем эластичности (1.8e+010 N/m^2) и размерами винтов (14,15). Программа применила две противоположные возрастающие силы (350 Н) к телу позвонка и к винтам, направленные под 180° друг к другу в горизонтальной плоскости. Сила, при которой произошла несостоятельность винтов и выход их из канала в теле позвонка, была зафиксирована. Эта была сила в 26.561 N/mm^2 (MPa) (рис. 2).

А) Б)

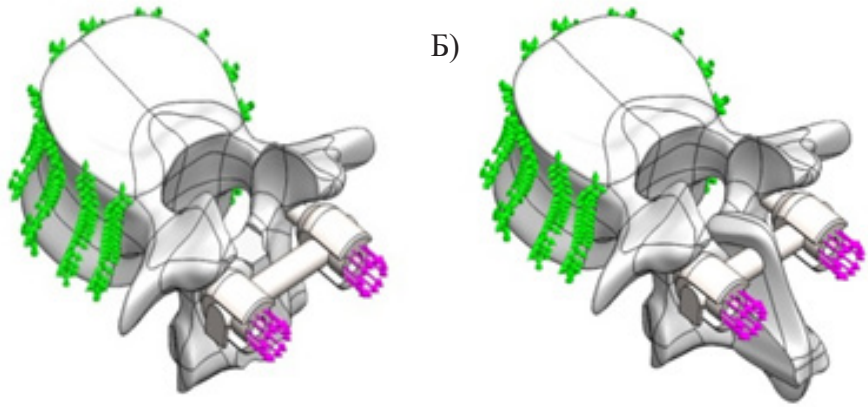

Рис. 2. 3d модели экспериментальных ситуаций. А) коннектор проведен классическим способом.
Б) коннектор проведен предложенным способом.

Вторая контрольная ситуация была создана по нашей методике: поперечный коннектор провели через отверстие, проделанное в остистом отростке. Во втором случае при проведении аналогичных манипуляций с вытягиванием винтов, винты вышли из канала при силе 31.095 N/mm^2 (MPa). Разни-

ца в 5 N/mm^2 достаточно доказательная для эффективности метода. Также для оценки силовой нагруженности головок винтов и разных частей костной структуры позвонка мы измерили расстояние отхождения отломков при разрушении комплекса винт-позвонок под действием данной программой силы. Эти показатели измерялись в восьми случаях, проводилась статистическая обработка данных. В первом случае угол между силами вытягивания и сдерживания равен 0. В последующих вариантах этот угол равен 5°,10°,20°,30°,40°,45°, 60°, так как расположение позвонков в разных отделах позвоночника ориентировано относительно плоскостей по- разному (рис. 3).

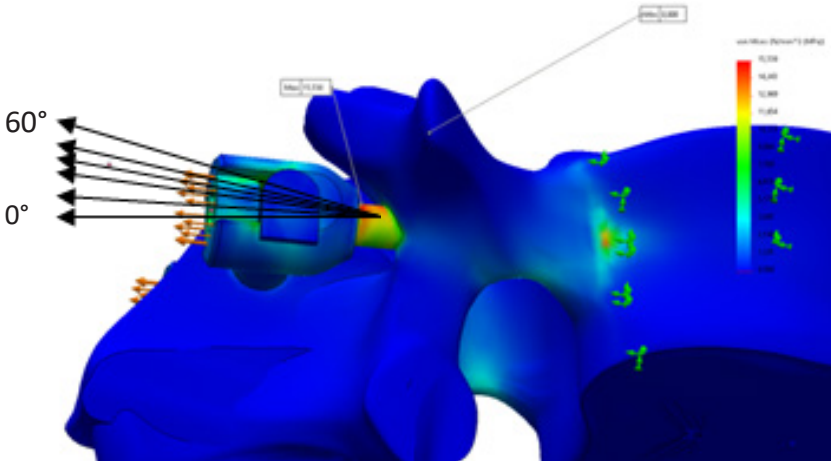

Рис. 3. Направления и значения векторов силы, действующей на головку винта. 8 случаев по отдельности от 0°, 5°,10°,20°,30°,40°,45°,60°.

Было проанализировано по 8 случаев в каждой группе (табл. 1).

Таблица 1

Численные показатели смещения (мм) в обеих группах

Показатели	**группа**	
	1	**2**
количество	8	8
среднее	0,145	0,099
стандартная ошибка среднего	0,037	0,025
минимум	0,006	0,005
максимум	0,295	0,201

Как видно из рисунка 5, показатели смещения отломков в обеих группах растут почти с одинаковыми темпами пропорционально показателю угла вектора силы.

Результаты статистической обработки по двум зависимым критериям: по критерию маргинальной однородности (табл.1) и по критерию T-Wilcoxona (табл. 2), указывают на статистически достоверную разницу цифровых показателей в двух группах.

Таблица 2

Критерий маргинальной однородности

Особые значения	**Максимальное смещение (мм) - гр1 & Максимальное смещение (мм) - гр2**
	16
Не диагональные наблюдения	8
Наблюдаемая статистика МН	1,159
Среднее статистики МН	0,977
Среднекв. отклонение статистики МН	0,078
Среднекв. статистика МН	2,326
P	0,020

Как видно из таблицы, полученные данные статистически достоверны P=0,020, P<0,05.

Таблица 3

Статистические ранги

		N	**Средний ранг**	**Сумма рангов**
Максимальное смещение (мм) - гр2 - Максимальное смещение (мм) - гр1	Отрицательные ранги	8[a]	4,50	36,00
	Положительные ранги	0[b]	0,00	0,00
	Совпадающие наблюдения	0[c]		
	Всего	8		
a. Максимальное смещение (мм) - гр2 < Максимальное смещение (мм) - гр1				
b. Максимальное смещение (мм) - гр2 > Максимальное смещение (мм) - гр1				
c. Максимальное смещение (мм) - гр2 = Максимальное смещение (мм) - гр1				

Статистические критерии [a]

	Максимальное смещение (мм) - гр2 - Максимальное смещение (мм) - гр1
Z	-2,521[b]
Асимп. знач. (двухсторонняя)	0,012
a. Критерий знаковых рангов Вилкоксона	
b. На основе положительных рангов.	

Как видно из таблицы 2, отрицательные ранги, т.е. случаи, когда смещение в группе 2 меньше, чем в первой группе, что и требовалось доказать, всего 8. Неблагоприятных результатов, т.е. положительных рангов не наблюдается. Расстояния смещения отломков во второй группе независимо от

угла вектора тяги достоверно уменьшаются (среднее 0,099) по сравнению с первой группой (0,145) p=0,012. В обеих группах расстояние смещения увеличивается с увеличением угла вектора применяемой силы.

Программа выдала численные и иллюстративные значения, в которых максимальные показатели окрашены красным цветом (рис. 4).

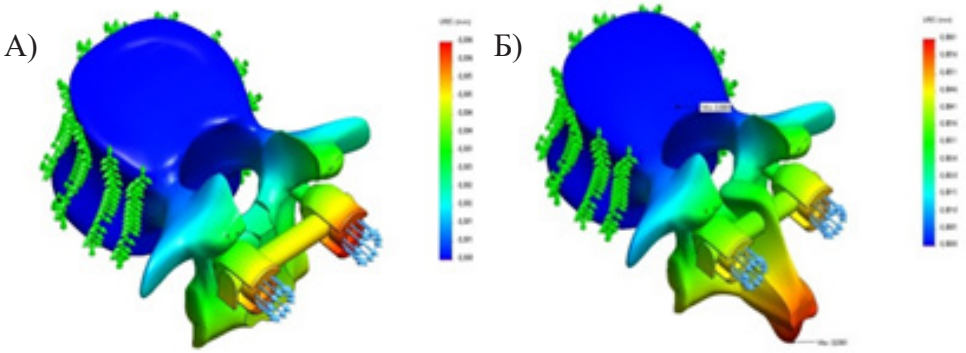

Рис. 4. Анализ расстояния смещения отломков при нарушении целостности кости под углом вытягивания 0°. А) при классическом варианте прохождения поперечного элемента. Б) при предложенном варианте прохождения через остистый отросток.

Как видно из рисунка 4 А, головки винтов испытывают максимальную силу и при разрушении кости или винтов будет наблюдаться максимальное отхождение отломков. Данная зона окрашена программой в красный цвет. Во втором случае, при прохождении коннектора через отросток, головки винтов окрашиваются уже в желтый цвет, и начинают испытывать меньшую силу, а красным цветом окрашивается вершина остистого отростка, что доказывает опороспособность остистого отростка и эффективность метода. При этом происходит смещение максимальной силы от головок винтов к остистому отростку и головки винтов лучше оберегаются и меньше поддаются действию разрушительных сил.

Метод был применен у 32 больных с различными патологиями позвоночника. Никаких осложнений, связанных с предложенной методикой, в послеоперационном периоде не наблюдалось. Мы думаем, что технология не требует применения каких-либо специальных инструментов и навыков, поэтому ее можно легко использовать.

Предлагаемая нами методика проведения поперечных связей спинальных систем создает дополнительную опорную точку для педикулярной винтовой системы, но количество поперечных связей, проходящих через остистые отростки, может быть увеличено индивидуально в зависимости от патологии и плотности кости.

Обсуждение

У пациентов может происходить ослабление и смещение имплантата во время имплантации педикулярных винтовых систем. В 2014 г. Маврогенис и соавт. посчитали, что ослабление происходит из-за жесткости стержней, предложили использовать стержни из полиэтилэтереторкетона (ПЭЭК) и применили его на практике [10]. Поскольку ПЭЭК более эластичен и устойчив к тканям организма, он имеет большой потенциал для использования в будущем. Канг и соавт. также распространили информацию об использовании полиметилметакрилатного цемента для более стабильной поддержки винтов у пациентов с остеопорозом [6]. В 2016 г. Лехитл и соавт. сравнили использование сплошного транспедикулярного винта, дополненного высоковязким цементом, и фенестрированного винта с цементом и специальными механизмами вытягивания в общей сложности на 54 остеопорозных

трупах человека. В результате винты с твердой ножкой и высоковязким цементом при испытаниях на отрыв обеспечивают стабильность винта, сопоставимую с более дорогими фенестрированными винтами. Авторами было рекомендовано использовать 1 мл цемента для грудного отдела и 3 мл цемента для поясничного отдела позвоночника [7]. Лейтнер и соавт. связывают ослабление педикулярного винта с хронической инфекцией [8]. Охе М. и соавт. дают информацию об использовании педикулярных винтов с тонким поверхностным покрытием из гидроксиапатита у пациентов с остеопорозом [12]. В 2018 г. Фу Дж. и соавт. сообщают, что для решения проблемы у пациентов с остеопорозом и частичного решения этой проблемы необходимо применять новые дорогостоящие расширяемые педикулярные винты [5].

В 2018 г. Мизуно Т. и соавт. проверили модель поперечных связей и модель поперечных стержней на устойчивость и доказали, что модель поперечных связей является более стабильной, чем модель поперечных стержней [11]. Авторы утверждают, что операция с педикулярным винтом не обеспечивает достаточной стабильности при кручении. Это приводит к псевдоартрозу, ослаблению педикулярных винтов и, в конечном итоге, к повреждению импланта. Они используют 6-осевую машину для испытания материалов. В качестве образцов они подготовили неповрежденную модель, поврежденную модель, модель с поперечными стержнями и модель с поперечными связями. Они измеряли диапазон движения во время испытаний на изгиб и вращение. В 2017 г. Ванг З. и соавт. провели биомеханическое исследование двухуровневой ножной винтовой конструкции с поперечной сшивкой или без нее в нестабильной модели. Были использованы десять трупных поясничных позвонков (L3-L5), и сделаны 7 моделей с повреждением и имплантацией металлических имплантов. Жесткость при изгибе измеряли в сгибании, разгибании, поперечном изгибе и осевом вращении для каждой модели с использованием 6-осевого тестера материала в диапазоне от 0 до ± 3 Нм. Использование дополнительной поперечной связи значительно увеличило осевую жесткость при вращении, хотя жесткость при сгибании, разгибании и боковом изгибе не была увеличена. Кроме того, жесткость при осевом вращении значительно улучшилась при использовании 2 поперечных сшивок вместо одной поперечной связи, а жесткость не изменилась в зависимости от положения и ориентации поперечной связи [15].

Вследствие вышеуказанных причин нами было предложено создать вторую контактную и опорную точку, формируя контакт имплантов со вторым костным элементом позвонка. При классическом монтаже системы винтов, поперечный коннектор размещался на месте резецированного остистого отростка. Для создания дополнительной точки опоры мы предлагаем не резецировать остистый отросток, а провести стержень поперечного коннектора через отверстие, проделанное в нижней трети остистого отростка, с последующим проведением коннектора через проделанное отверстие и креплением на стержни с помощью стандартных способов крепления. При этом происходит дополнительное давление на конструкцию в вентральном направлении при помощи коннектора, который уже не просто свободно проходит между стержнями, а проходит через неподвижный остистый отросток позвонка. При этом коннектор играет роль «рессоры» и гасит колебания на конструкцию при движении туловища пациента. При этом снижается давление на резьбу при движениях соседних позвонков.

Выводы

1. Метод создания дополнительной точки опоры транспедикулярной системой путем проведения поперечного коннектора через остистый отросток позвонка, физико-математически и статистически доказанный метод.

2. Данный метод увеличивает стабильность транспедикулярных систем, препятствуя тем самым расшатывание педикулярных винтов с последующим появлением послеоперационных болевых синдромов и потерей полученной коррекции.

Литература

1. Abe Y., Ito M., Abumi K., Sudo H., Salmingo R., Tadano S. Scoliosis corrective force estimation from the implanted rod deformation using 3D-FEM analysis. Scoliosis. 2015;10: 2.

2. Abul-Kasim K., Ohlin A. Evalution of implant loosening following segmental pedicle screw fixation in adolescent idiopathic scoliosis: a 2 year follow – up with low dose CT. Scoliosis. 2014; 9:13.

3. 2. Boucher H.H. A Method of spinal fusion. J. Bone and Joint Surgery. 1959; 41(2):2 48-259.

4. Cui Z., Yu B., Li X., Xu C., Song J., Ouyang H., Diao X., Chen L. Finite element analysis of the initial stability of subtalar arthrodesis with double-screw fixation. Nan Fang Yi Ke Da Xue Xue Bao. 2012; 32(11): 1588-91.

5. Fu J., Yao Z.M., Wang Z., Cui G., Ni M., Li X., Chen J.Y. Surgical treatment of osteoporotic degenerative spinal deformity with expandable pedicle screws fixation: 2-year follow-up clinical study. Orthop. Traumatol. Surg. Res. 2018; 104(3): 411-415.

6. Kang S.H., Cho Y.J., Kim Y.B., Park S.W. Pullout straight after expandable polymetylmetacrilate transpedicular screw augmentation for pedicle srew looseng. J. Korean Neurosurgery Soc. 2015; 57(4): 229-34.

7. Lechlte C.I., Lorenz A., Rothstock S., Happel J., Walter F., Shiozawa T., Leichtle U.G. Pull-out strength of cemented solid versus fenestrated pedicle screws in osteoporotic vertebrae. Bone Joint Res. 2016; 5(9): 419-426.

8. Leitner N., Malaj I., Sadoghi P., Amerstorfer F., Glehr M., Vander K., Leithner A., Radl R. Pedicle screw loosening is correlated to chronic subclinical deep implant infection: a retrospective database analysis. Eur. Spine J. 2018; 13: 1-7.

9. Marie-Hardy L., Pascal-Mousselard H., Barbara A., Bonaccorsi R., Scemama C. Screw loosening in posterior Spine Fusion: Prevalence and risk factors. Global Spine J. 2020; 10(5): 598-602.

10. Mavrogenis A.F., Vottis C., Triantafyllopoulos G., Papagelopoulos P.J., Pneumaticos S.G. Polietileteretorketon rod systems for the spine. Eur. J. Ort. Surg. At. Traum. 2014; 24(1): 111-116.

11. Mizuno T., Sakakibara T., Yoshikawa T., Inaba T., Kato T., Kasai Y. Biomechanical stability of cross-rod connection with a pedicle screw system. Med. Sci Monit. Basic. Res. 2018; 26(24): 26-30.

12. Ohe M., Moridaira H., Inami S., Takeuchi D., Nohara Y., Taneichi H. Pedicle screws with a thin hydroxyapatite coating for improving fixation at the bone-implant interface in the osteoporotic spine: experimental study in a porcine model. J. Neurosurg. Spine. 2018; 28(60): 679-687.

13. Tian F., Tu L.Y., Gu W.F, Zhang E.F., Wang Z.B., Chu G., Ka H., Zhao J. Percutaneous versus open pedicle screw instrumentation in treatment of thoracic and lumbar spine fractures: A systematic review and meta-analysis. Medicine Baltimor. 2018; 97(41): 125-35.

14. Wagnac E., Michardiere D., Garo A. et al. Biomechanical analysis of pedicle screw placement: a feasibility study. Stud Health Thechnol Inform. 2010; 158: 167-71.

15. Wang Z., Sakakibara T., Yoshikawa T., Inaba T., Kasai Y. Do the position and orientation of crosslink influence the Stiffness of Spinal instrumentation. Clin. Spine Surg. 2017; 30(4): 176-180.

Связь публикации с плановыми научно-исследовательскими работами. Данная работа является фрагментом докторской диссертации: «Оптимизация применения полисегментарных корригирующих транспедикулярных систем при хирургическом лечении деформаций и дегенеративных дистрофических процессов позвоночника».

УДК: 616.728.3-007.43-089

С.С.Кадыров, К.Н.Ражабов, Ф.М.Усмонов, Г.В. Ни

СОВРЕМЕННЫЙ ВЗГЛЯД НА ВЫБОР ТАКТИКИ ХИРУРГИЧЕСКОГО ЛЕЧЕНИЯ НЕСТАБИЛЬНОСТИ ПЛЕЧЕВОГО СУСТАВА

ГУ Республиканский специализированный научно-практический медицинский центр травматологии и ортопедии

В отделении артроскопии РСНПМЦ травматологии и ортопедии МЗ РУз с 2022 по 2025 годы находились на лечении 46 больных с привычным вывихом плеча в возрасте от с 17 до 33 лет (1 женщина и 45 мужчин). Произведено 24 операции - «операция Банкарта» и 22 - «операция Латарже». При выполнении данных операций учитывали костный дефект гленоида.

Ключевые слова: вывих плеча, хирургическое лечение, операция Банкарта, операция Латарже.

Qodirov S.S., Razhabov K.N., Usmonov F.M., Ni G.V. Yelkaning beqarorligi uchun jarrohlik davolash taktikasini tanlash bo'yicha zamonaviy ko'rinish

O'zbekiston Respublikasi Sog'liqni saqlash vazirligi Travmatologiya va ortopediya IATM artroskopiya bo'limida 2022-2025 yillar davomida 17 yoshdan 33 yoshgacha bo'lgan 46 nafar (1 nafar ayol va 45 nafar erkak) odatiy yelka chiqishi bilan kasallangan bemorlar davolandi. 24 ta Bankart operatsiyalari va 22 ta Latarjet operatsiyalari amalga oshirildi. Ushbu operatsiyalarni bajarishda glenoidning suyak nuqsoni hisobga olingan.

Kalit so'zlar: elkaning chiqishi, jarrohlik davolash, Bankart operatsiyasi, Latarjet operatsiyasi.

Kadyrov S.S., Razhabov K.N., Usmonov F.M., Ni G.V. A modern view on the choice of surgical treatment tactics for shoulder instability

In the arthroscopy department of the RSPMMC of traumatology and orthopedics of the Ministry of Health of the Republic of Uzbekistan from 2022 to 2025, 46 patients with habitual shoulder dislocation from 17 to 33 years old (1 woman and 45 men) were treated. 24 Bankart operations and 22 Latarjet operations were performed. When performing these operations, the bone defect of the glenoid was taken into account.

Key words: shoulder dislocation, surgical treatment, Bankart operation, Latarjet operation.

Введение

Проблема вывиха в плечевом суставе, травматической, либо нетравматической нестабильности плечевого сустава, привычного вывиха плеча, по-прежнему остается достаточно актуальной.

На сегодняшний день «золотым стандартом» при лечении нестабильности плечевого сустава, является артроскопический шов хрящевой губы гленоида, при помощи якорных фиксаторов в случае отсутствия значительных костных дефектов, либо костно-пластические операции, в частности операция Латерже, при наличии значительного костного дефекта гленоида, либо высокой вероятности рецидива, при анализе данных разработанных шкал [1-7]. Однако, несмотря на значительный прогресс, достигнутый в лечении привычного вывиха и нестабильности плеча, остается ряд проблем, связанных как с возможностью рецидива нестабильности, так и с возможностью послеоперационных осложнений. В частности, актуальной остается проблема возможности развития артроза, проблема лизиса костного блока после костнопластических операций. Либо развития контрактур,

ограничения функции сустава, не полного функционального восстановления сустава, не позволяющим вернуться к полноценным спортивным нагрузкам.

Особенно актуально это для пациентов, у которых занятия спортом связаны с заведением верхней конечности в крайние положения, а также для группы пациентов с врожденной, или приобретенной гиперэластичностью капсулы сустава.

Цель исследования: улучшение качества и эффективности хирургического лечения привычного вывиха плеча путем выбора тактики хирургического метода, основанного на современных принципах.

Материал и методы

В отделении артроскопии РСНПМЦТО МЗ РУз с 2022 по 2025 гг. находились на лечении 46 больных с привычным вывихом плеча в возрасте от 17 до 33 лет (1 женщина, 45 мужчин). У всех пациентов наблюдалось одностороннее поражение. Всего произведено 46 операций.

У всех больных проведены рентгенометрические, МСКТ и МРТ исследования для определения наличия костного и мягкотканного дефекта. Всем пациентам выполнялись рентгенография в специальных проекциях (истинная переднезадняя проекция, West point и Stryker), МРТ и КТ плечевого сустава, диагностическая артроскопия плечевого сустава. Для визуализации гленоида использовался передневерхний порт, что позволяло визуализировать передненижний сегмент суставного отростка лопатки и лучше выявлять костные дефекты суставообразующих поверхностей, а также лучше визуализировать капсульно-связочный комплекс переднего отдела плечевого сустава. Исходя из данных каждого диагностического метода (анамнез, осмотр, рентгенография, КТ, МРТ, диагностическая артроскопия), мы определяли, какой вид оперативного пособия показан пациенту. В случае выявления изолированного повреждения фиброзной губы лопатки выполняли артроскопическую операцию Банкарта при помощи узлового анкерного шва. При повреждении фиброзной губы гленоида в сочетании с гипермобильностью – операцию Банкарта, дополненную пликацией капсулы плечевого сустава. При выявлении отрыва губы лопатки в сочетании с выраженным вдавленным переломом Хилла–Сакса операцию Банкарта дополняли транспозицией подостной мышцы в зону дефекта головки плечевой кости (операция ремплисаж). При этом значимым считался дефект, при котором «путь гленоида» заходил в зону перелома Хилла-Сакса. Противопоказаниями для применения мягкотканых методов стабилизации плечевого сустава были дефицит костной ткани суставного отростка лопатки, низкое качество мягких тканей (прорезание нитей при прошивании), высокий риск рецидива, исходя из данных анамнеза (сочетание занятий контактным видом спорта, спортом с активностью над головой и участие в соревнованиях). У пациентов данных категорий мы применяли костную аутопластику по методике Латарже.

Результаты лечения больных с передней травматической нестабильностью плечевого сустава оценивали при помощи оценки функционального состояния плечевого сустава в среднем через 1 год после операции, используя 100-балльную шкалу Rowe, анкетирование и контрольный осмотр. Также мы оценивали удовлетворенность результатом лечения и возврат в спорт на прежний уровень.

Результаты и обсуждение

Опираясь на сбор анамнеза и индивидуальный подход к пациентам с передней нестабильностью мы не могли обойтись без тщательного подхода в выборе метода хирургического лечения. Исходя из данных осмотра, можно было сформулировать показания для артроскопической операции Банкарта, таких пациентов было 7 (6%). Так как при помощи теста предчувствия в положении 45 гр. наружной ротации и 45 гр. отведения мы определяли наличие костных дефектов суставообразующих позиций, то пациентам с положительным результатом данного теста было показано оперативное лечение в виде костной аутопластики по методике Латарже. У остальных пациентов по данным осмотра были

показания к артроскопической стабилизации плечевого сустава при помощи анкерного шва по Банкарту. Надо отметить, что ни у одного обследованного с гипермобильностью не было выявлено костных дефектов, даже при использовании лучевых методов диагностики. У пациентов с наличием дефекта гленоида более 15-20% показана операция Латарже, больным с наличием импрессионного перелома Хилла-Сакса без дефекта гленоида – артроскпическая операция Банкарта, стабильность которой дополняется операцией ремплисаж (заполнение дефекта головки плечевой кости сухожилием подостной мышцы). Всем остальным пациентам, исходя из данных рентгенографии, показана операция Банкарта. КТ направлена на выявление патологий костей. Данные КТ полностью коррелируют с данными рентгенографии, но необходимо отметить, в нашем исследовании не было пациентов, у которых была ограничена подвижность поврежденной конечности. Мы определяли показания для выбора тактики оперативного лечения для наших пациентов, исходя из данных, полученных в результате МРТ. Показания для артроскопической операции Банкарта были у 24 пациента, для артроскопической операции Банкарта, дополненной транспозицией подостной мышцы в зону дефекта (ремплисаж), – у 12 обследованных и для костной аутопластики по методике Латарже – у 22 пациентов. В то же время, исходя из данных МРТ. Мы сформировали показания к оперативным показаниям, исходя из данных, полученных при диагностической артроскопии (табл. 1).

Таблица 1

Сравнение значимости диагностических методов

Данные диагностики	Вид операции					
	Операция Банкарта		Операция Банкарта + ремплисаж		Операция Латарже	
	n	%	n	%	n	%
Анамнез	30	32	0	0	24	23
Осмотр	36	38	0	0	23	19
Рентгенография	36	42	14	12	24	21
МСКТ	34	31	13	11	24	21
МРТ	32	27	14	12	22	18
Артроскопия	26	24	14	12	19	17

Мы были удивлены полученным результатом, так как даже инвазивный метод не позволил нам добиться высокого диагностического результата при помощи одного метода. Из табл. 1 видно, что в настоящее время не существует одного идеального диагностического метода, и только комплексный подход с учетом всех данных может позволить правильно и в полном объеме выявить и учесть при выборе тактики оперативного лечения все патологии, связанные непосредственно с вывихом плечевого сустава, и с факторами, влияющими на риск возникновения рецидива нестабильности плечевого сустава.

Выводы

1. Преимущества диагностической артроскопии не выявлены.
2. Риск развития рецидива нестабильности плечевого сустава зависит от анатомических, физио-

логических и социальных факторов риска его развития, что определяет целесообразность применения комплексной диагностики.

3. Использование алгоритма хирургического лечения нестабильности плечевого сустава позволяет снизить риск развития рецидива нестабильности и суммарное количество осложнений до 4 и 11% соответственно, а также увеличить процент возврата в спорт на прежний уровень до 68%.

4. При выявлении изолированного повреждения фиброзной губы показана операция Банкарта. При повреждении фиброзной губы в сочетании с гипермобильностью сустава показана операция Банкарта, дополненная пликацией капсулы сустава. При повреждении фиброзной губы в сочетании с выраженным переломом Хилла-Сакса показана операция Банкарта в сочетании ремплисажем. При наличии дефекта гленоида и при занятии пациента контактными видами спорта с активностью над головой, участие в соревнованиях и при плохом качестве мягких тканей показана операция Латарже.

5. Таким образом, выбор тактики хирургического лечения при привычном вывихе плеча производился по следующим критериям и условиям: операция Bankart применялась при - отрыве хрящевой губы суставной впадины лопатки в передненижнем отделе, повреждение Hill-Sachs легкой степени, дефект костного компонента суставной впадины лопатки меньше 15-20% площади. Показанием для проведения операции Latarjet считали дефекты переднего или передненижнего края суставного отростка лопатки, занимающие более 20% его площади в сочетании (или без) с импрессионными повреждениями Hill-Sachs, наличие анатомического варианта строения суставного отростка лопатки в форме «перевернутой груши».

Литература

1. Тихилов Р.М., Трачук А.П., Доколин С.Ю. Артроскопическое и биомеханическое обоснование стабилизирующих операций при передних вывихах плеча. Человек и его здоровье: матер. конгресса. СПб., 2001. 78–79.

2. Bankart A.S.B. The pathology and treatment of recurrent dislocation of the shoulder joint. Br. J. Surg. 1938; 26: 23–29.

3. Boileau P., Villalba M., Hery J.Y. et al. Risk factors for recurrence of shoulder instability after arthroscopic Bankart repair. J. Bone Joint Surg. (Am.). 2006; 88: 1755–1763.

4. Burkhart S.S., de Beer J.F. Traumatic glenohumeral bone defects and their relationship to failure of arthroscopic Bankart repairs: significance of the inverted-pear glenoid and the humeral engaging Hill-Sachs lesion. Arthroscopy. 2000; 16: 677–694.

5. Emami M.J., Solooki S., Meshksari Z.,Vosoughi A.R. The effect of open Bristow-Latarjet procedure for anterior shoulder instability: a 10-year study. Musculoskelet. Surg. 2011; 95: 231–235.

6. Gerber C., Nyffeler R.W. Classification of glenohumeral joint instability. Clin. Orthop. Relat.Res. 2002; 400: 65–76.

7. Hill H.A., Sachs M.D. The grooved defect of the humeral head. A frequently unrecognized complication of dislocations of the shoulder joint. Radiology. 1940; 35: 690–700.

Р.С.Мусаев, С.А.Мирзахонов, Ш.Ш.Шатурсунов, К.Х.Коракулов, Ф.Р.Махаматов

МИНИМАЛЬНО ИНВАЗИВНАЯ ТРАНСПЕДИКУЛЯРНАЯ ФИКСАЦИЯ ПРИ НЕОСЛОЖНЁННЫХ ПЕРЕЛОМАХ ГРУДОПОЯСНИЧНОГО ОТДЕЛА ПОЗВОНОЧНИКА

Республиканский специализированный научно-практический медицинский центр травматологии и ортопедии

В работе представлены результаты лечения 38 пациентов с переломами грудопоясничного отдела позвоночника (TH12–L2), которым выполнена перкутанная транспедикулярная фиксация. Проведён анализ клинической эффективности и безопасности метода по данным клинических шкал (VAS, ODI), рентгенологических показателей и интраоперационных параметров. Полученные результаты подтверждают преимущества малоинвазивного подхода, включая снижение кровопотери, уменьшение болевого синдрома, ускорение реабилитации и хороший косметический эффект.

Ключевые слова: переломы позвоночника, транспедикулярная фиксация, малоинвазивная хирургия, грудопоясничный отдел.

Musaev R.S., Mirzaxonov S.A., Shatursunov Sh.Sh., Koraqulov K.X., Maxamatov F.R. Torakolomber umurtqaning asoratlanmagan sinishi uchun minimal invaziv transpedikulyar fiksatsiya

Мақолада TH12–L2 сегменти кўкрак-бел умуртқа қисми синишлари билан 38 нафар беморларни даволаш натижалари келтирилган. Уларда перкутан транспедикуляр фиксация амалиёти бажарилган. Клиник шкалалар (VAS, ODI), рентгенологик кўрсаткичлар ва интраоперацион параметрлар асосида усулнинг клиник самарадорлиги ва хавфсизлиги таҳлил қилинган. Олинган натижалар каминвазив ёндашувнинг афзалликларини тасдиқлади, жумладан: қон йўқотишнинг камайиши, оғриқ синдромининг пасайиши, реабилитация жараёнининг тезлашиши ҳамда яхши косметик самарага эришилиши.

Калит сўзлар: умуртқа синишлари, транспедикуляр фиксация, каминвазив жарроҳлик, кўкрак-бел умуртқа қисми.

Musaev R.S., Mirzakhonov S.A., Shatursunov Sh.Sh., Korakulov K.Kh., Makhamatov F.R. Minimally invasive transpedicular fixation for uncomplicated fractures of the thoracolumbar spine

The article presents the results of treatment of 38 patients with thoracolumbar spine fractures (T12–L2) who underwent percutaneous transpedicular fixation. The clinical efficacy and safety of the method were analyzed using clinical scales (VAS, ODI), radiological parameters, and intraoperative data. The obtained results confirm the advantages of the minimally invasive approach, including reduced blood loss, decreased pain syndrome, accelerated rehabilitation, and favorable cosmetic outcomes.

Key words*:* spinal fractures, transpedicular fixation, minimally invasive surgery, thoracolumbar spine.

Введение. Переломы грудопоясничного отдела позвоночника (Th12–L2) являются одной из наиболее актуальных проблем современной травматологии и вертебрологии. По данным эпидемиологических исследований, на данный сегмент приходится до 30–40% всех травм позвоночного столба [12,13]. Основными причинами данных повреждений являются дорожно-транспортные происшествия, падения с высоты и производственные травмы. У значительной части пациентов переломы сопровождаются выраженным болевым синдромом, ограничением подвижности и высоким риском развития посттравматического кифоза [1,11].

Классические открытые методы оперативного лечения переломов позвоночника (передняя или задняя стабилизация, многоуровневые фиксации) в течение десятилетий являлись «золотым стандартом» [8,10]. Однако они имеют ряд недостатков: значительный объём хирургической травмы, повреждение паравертебральных мышц, кровопотерю до 500–1500 мл, длительное пребывание в стационаре и высокую вероятность инфекционных осложнений [2,14].

В последние два десятилетия активно развиваются малоинвазивные технологии. Среди них особое место занимает перкутанная транспедикулярная фиксация, которая обеспечивает надёжную стабилизацию при минимальном повреждении мягких тканей [4,7]. Методика позволяет существенно снизить кровопотерю, сократить длительность операции и ускорить восстановление пациентов. Сравнительные исследования показывают, что при использовании малоинвазивных методик достигается сопоставимый уровень коррекции деформации и восстановления высоты тела позвонка по сравнению с открытыми операциями, но с меньшей частотой осложнений [3,10]. Более того, ранняя активизация больных и сокращение сроков госпитализации позволяют снизить общие затраты на лечение, что имеет важное социальное значение [8,9].

Материал и методы

В исследование включено 38 пациентов, лечившихся в отделении вертебрологии РНПМЦТиО МЗ РУз в период с 2023-2025 гг.: из них 24 мужчин (63,2%) и 14 женщин (36,8%); средний возраст – 42,7±6,4 года. Локализация переломов: TH12 – 14 случаев (36,8%), L1 – 21 случай (55,3%), L2 – 5 случаев (13,2%).

Классификация переломов проводилась по системе AO Spine. У большинства пациентов диагностированы типичные клиновидные компрессионные переломы.

Хирургическая техника включала:

1. Установку винтов через малые кожные разрезы под рентген-контролем.
2. Проведение стержневой системы для стабилизации сегмента.
3. Репозицию и восстановление высоты тела позвонка с коррекцией угла кифоза.

Оценка проводилась по шкалам VAS (боль), ODI (функциональный статус), рентгенологическим данным (угол кифоза, высота тела позвонка), а также по интраоперационным параметрам (длительность операции, объём кровопотери).

Результаты и обсуждение

Динамика клинических показателей 38 пациентов представлена в таблице и на рисунках 1,2.

Таблица 1

Клинические показатели в динамике лечения

Срок	VAS (боль)	ODI (%)	Кровопотеря (мл)	Время операции (мин.)
До операции	7.8±1.2	68%	-	-
1 неделя	2.1±0.7	45%	≤100	62±15
3 месяца	1.9±0.5	32%	-	-

6 месяцев	1.5±0.4	27%	-	-
12 месяцев	1.2±0.3	24%	-	-

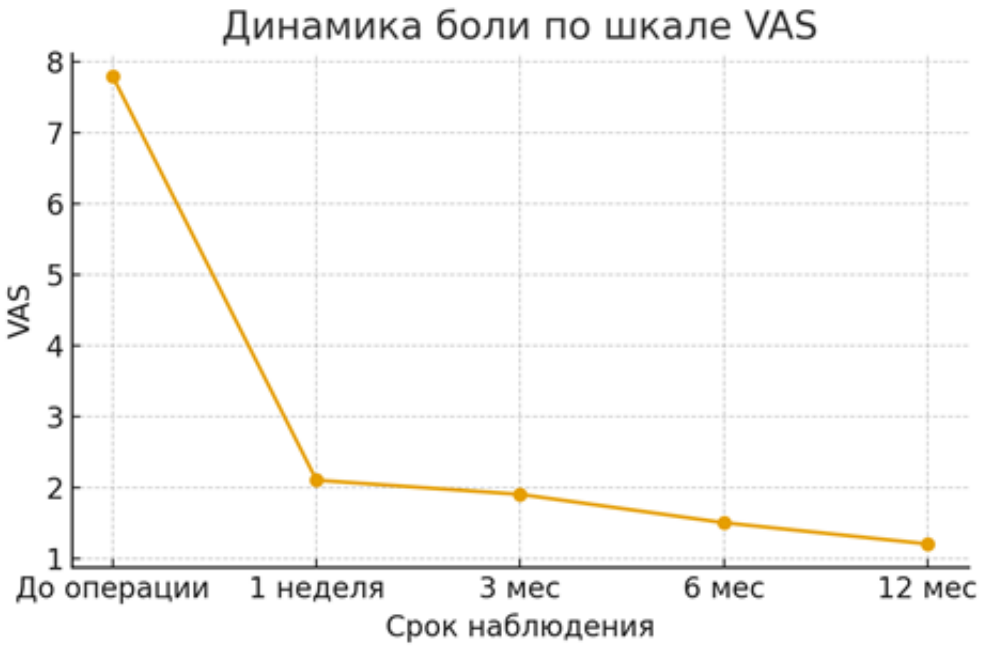

Рис. 1. Динамика боли по шкале VAS.

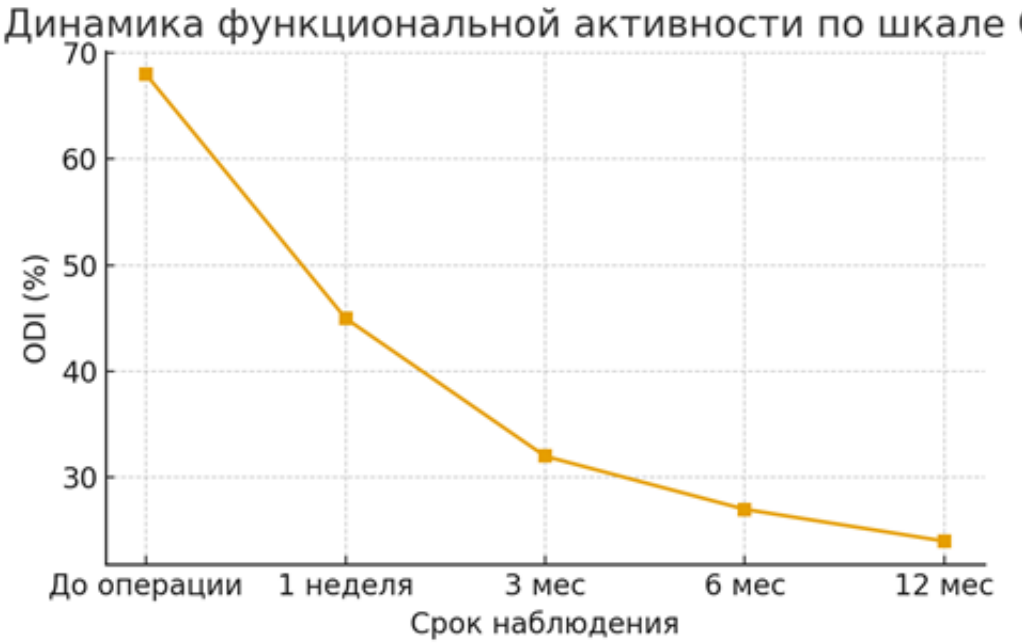

Рис. 2. Динамика функциональной активности по шкале ODI.

Клинический пример 1

Пациент К., 39 лет: компрессионный перелом L1.

Рис. 3. МСКТ реконструкция до операции: выраженный кифоз грудопоясничного перехода. Рентгенограмма до операции: клиновидная деформация тела L1, снижение высоты передней колонны.

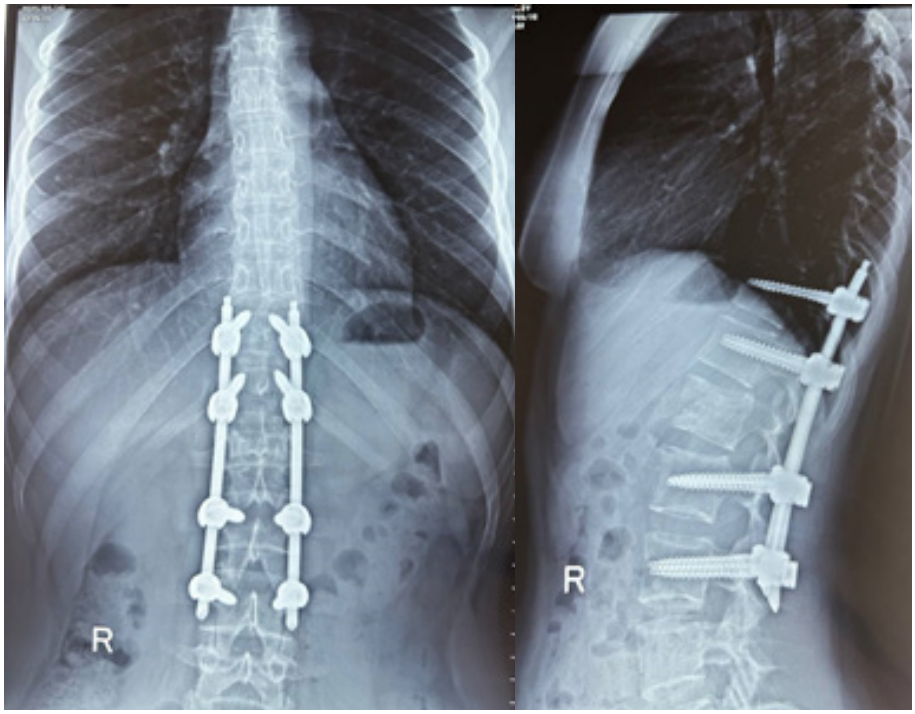

Рис. 4. Рентгенограмма поясничного отдела позвоночника в прямой и боковой проекции после операции. На снимке определяется система транспедикулярной фиксации: 8 винтов и соединяющие стержни установлены ровно, симметрично, без смещения. Межпозвонковые промежутки сохранены. Признаков вторичной деформации или осложнений не выявлено.

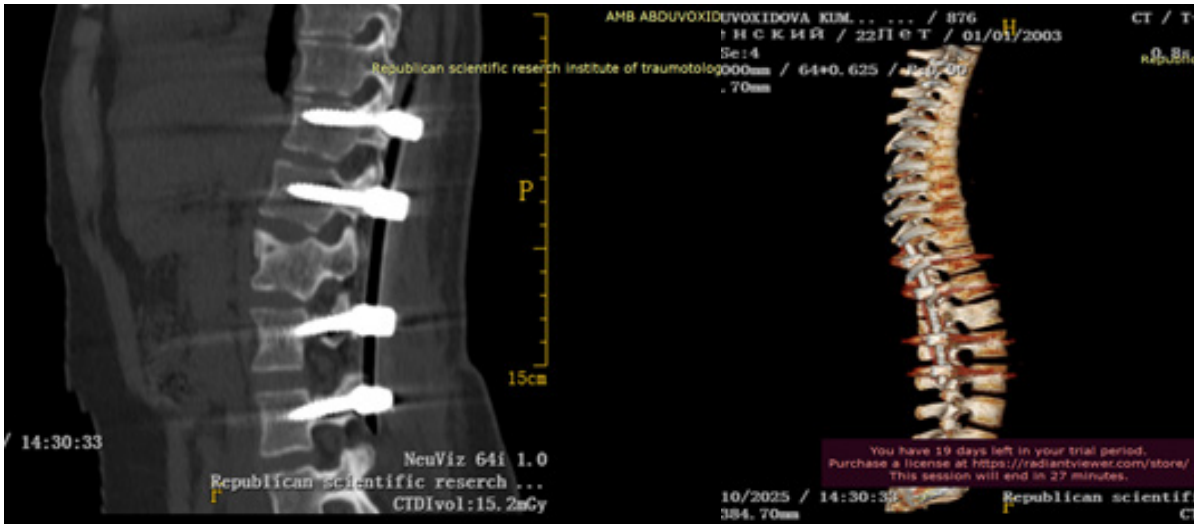

Рис. 5. МСКТ после операции через 6 месяцев: винты установлены корректно, восстановлена высота L1. Интраоперационные результаты подтверждают успешную коррекцию деформации и стабилизацию сегмента.

МСКТ и рентген снимки подтверждают правильность установки металлоконструкции и равномерное распределение нагрузки (рис. 3, 4). Стабильность конструкции обеспечивает условия для консолидации перелома и восстановления функциональной активности пациента. На снимке чётко визуализируется установленная транспедикулярная металлоконструкция на уровнях **Th12–L2**. Восстановлена высота тела позвонка **L1**, ликвидирована угловая кифотическая деформация (рис. 5). Винты установлены симметрично, занимают правильное положение. Боковая рентгенограмма демонстрирует анатомическую коррекцию перелома и адекватное восстановление сагиттального профиля. Отсутствие признаков миграции или неправильной позиции винтов подтверждает техническую успешность операции.

Клинический пример 2

Пациент Сунатуллаев А., 21 год: осложнённый многооскольчатый перелом VL1.

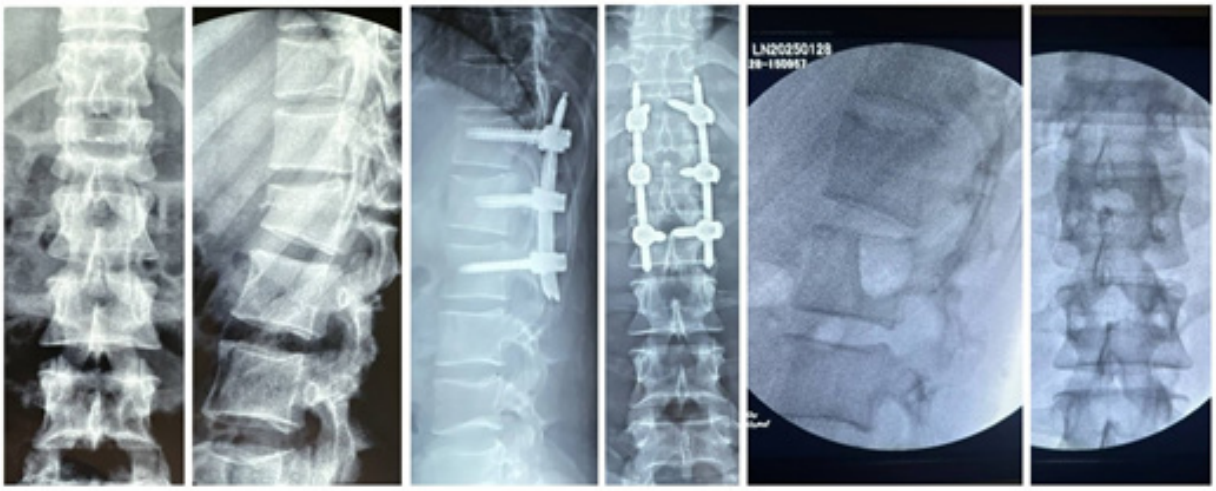

Рис. 6. Выполнена фиксация Th12–L2. На контрольных снимках после удаления через 12 месяцев восстановлена высота позвонка, коррекция кифоза стабильна, восстановление структуры позвонка и сохранение коррекции. Долгосрочный результат подтверждает окончательное выздоровление и эффективность методики.

Рис. 7. На представленных рисунках проведено сравнение послеоперационных рубцов при закрытой и открытой транспедикулярной фиксации.

Сравнение полученных данных с результатами открытых вмешательств показывает явные преимущества перкутанной техники. Минимальная травматизация тканей обеспечивает более быстрое уменьшение боли, ускоряет сроки вертикализации и возвращения к трудовой деятельности.

Анализ рентгенограмм подтверждает эффективность перкутанной транспедикулярной фиксации в восстановлении анатомии позвонка и коррекции угловой деформации. Уже в раннем послеоперационном периоде достигнута репозиция и устранён кифоз. Долгосрочное наблюдение (12 месяцев) показало сохранение достигнутой коррекции без признаков потери высоты тела позвонка. Отсутствие миграции винтов или поломки конструкции свидетельствует о высокой надёжности метода (рис. 6).

Таким образом, радиологические данные полностью коррелируют с клиническими показателями (VAS, ODI) и подтверждают долгосрочную стабильность результатов. Кроме того, косметический эффект в виде малых разрезов имеет большое значение для молодых пациентов (рис. 7). Низкая кровопотеря и короткое время операции позволяют использовать методику у больных с сопутствующей патологией, что расширяет показания.

При сравнении с литературными данными результаты сопоставимы с исследованиями Wang et al. (2010), Ruetten et al. (2008), Kim et al. (2005), где отмечены аналогичные тенденции снижения болевого синдрома и улучшения функциональной активности.

Выводы

1. Перкутанная транспедикулярная фиксация является эффективным и малотравматичным методом лечения переломов грудопоясничного отдела позвоночника.

2. Методика обеспечивает восстановление анатомии, снижение боли и улучшение функциональной активности.

3. Минимальная кровопотеря и низкая травматичность сокращают сроки госпитализации и ускоряют реабилитацию.

4. Полученные результаты подтверждают высокую клиническую и социальную значимость малоинвазивных технологий в вертебрологии.

Литература

1. Aebi M. Classification of thoracolumbar fractures and dislocations. Eur. Spine J. 2010; 19 (Suppl 1): 2–7.

2. Gelb D.E., Ludwig S.C., Karp J.E., Chung E.H., Werner C., Fowler R. Successful treatment of thoracolumbar fractures with short-segment pedicle instrumentation. J. Spinal Disord. Tech. 2010; 86: 55–63.

3. Joaquim A.F., Ghizoni E., Tedeschi H., Batista U.C., Patel A.A. Clinical results of patients with thoracolumbar spine trauma treated according to the Thoracolumbar Injury. Classification and Severity Score. J. Neurosurg Spine. 2014; 20(5): 562-7.

4. Kim D.Y., Lee S.H., Chung S.K., Lee H.Y. Comparison of multifidus muscle atrophy and trunk extension muscle strength after mini-open lumbar fusion and percutaneous pedicle screw fixation. Spine. 2005; 30(1): 123-9.

5. Knop C., Blauth M., Bühren V. et al. Surgical treatment of injuries of the thoracolumbar transition—Recommendations of the Spine Section of the German Society for Trauma Surgery. Unfallchirurg. 2001; 102(12): 924-35.

6. Magerl F., Aebi M., Gertzbein S.D., Harms J., Nazarian S. A comprehensive classification of thoracic and lumbar injuries. Eur. Spine J. 1994; 3(4): 184-201.

7. Mobbs R.J., Phan K., Malham G., Seex K., Rao P.J. Lumbar interbody fusion: techniques, indications and comparison of outcomes. J. Spine Surg. 2015; 1(1): 2-18.

8. Rajasekaran S., Kanna R.M., Schnake K.J., Vaccaro A.R., Oner F.C. Classification of thoracolumbar spine fractures: The Thoracolumbar Injury Classification and Severity Score system and its recent modifications. Eur. Spine J. 2021; 14 (1_suppl): 32S-40S. Reinhold M, Audigé L, Schnake KJ, Bellabarba C, Dai LY, Oner FC. AO spine injury

10. Ruetten S., Komp M., Merk H., Godolias G. Full-endoscopic interlaminar and transforaminal lumbar discectomy versus conventional microsurgical technique. Spine. 2008; 33(9): 931-9.

11. Vaccaro A.R., Lehman R.A. Jr., Hurlbert R.J. et al. A new classification of thoracolumbar injuries: the importance of injury morphology, the integrity of the posterior ligamentous complex, and neurologic status. Spine. 2005; 30(20): 2325-33.

12. Verlaan J.J., Diekerhof C.H., Buskens E. et al. Surgical treatment of traumatic fractures of the thoracic and lumbar spine: a systematic review of the literature. Eur Spine J. 2004.

13. Wang H., Zhou Y., Li C., Liu J. Percutaneous pedicle screw fixation for thoracolumbar fractures: a prospective randomized study. Eur. Spine J. 2010; 29(7): 803–814.

14. Wood K.B., Buttermann G.R., Mehbod A., Garvey T., Jhanjee R., Sechriest V.. Operative compared with nonoperative treatment of a thoracolumbar burst fracture without neurological deficit. J. Bone Joint Surg. Am. 2003; 85(5): 773-81.

И.Ю.Ходжанов, Ф.М.Махсудов

ОСОБЕННОСТИ ЛЕЧЕНИЯ ПЕРЕЛОМОВ КОСТЕЙ ГОЛЕНИ В РАННИХ ПЕРИОДАХ ТРАВМАТИЧЕСКОЙ БОЛЕЗНИ

[1]Республиканский специализированный научно-практический центр травматологии и ортопедии, Ташкент, Республика Узбекистан
[2]Навоийский филиал Республиканского научного центра экстренной медицинской помощи, Навои, Республика Узбекистан

Цель работы: улучшение методов и результатов лечения переломов костей голени при ранних периодах травматического болезни путем внедрения и разработки оптимальных методов остеосинтеза. *Материалы и методы:* объектом исследования явились 107 пациентов с переломами костей голени в составе политравмы и рамках травматической болезни, пролеченных в отделении «сочетанных и осложнённых травм» Навоийского филиала Республиканского научного центра экстренной медицинской помощи в 2021-2024 годах. При лечении использовались инновационные малоинвазивные технологии временного остеосинтеза стержневыми аппаратами внешней фиксации с переходом на постоянный остеосинтез у пациентов с множественными и сочетанными повреждениями большеберцовой кости. *Результаты:* остеосинтез переломов костей голени при множественных повреждениях в раннем периоде травматической болезни показывает высокую эффективность и позволяет достичь хороших клинических и радиологических результатов. Важно проводить своевременное хирургическое вмешательство и адекватную реабилитацию для минимизации осложнений и улучшения качества жизни пациентов. Медицинская эффективность представленных методических рекомендаций состоит в том, что методы остеосинтеза позволяют проведение стабильной фиксации у пострадавших с переломами костей голени при множественных и сочетанных травмах, обеспечивают стабильную фиксацию с возможностью ранней разработкой движений в смежных суставах.

Ключевые слова: переломы костей голени, множественные и сочетанные повреждения, травматическая болезнь, малоинвазивные технологии, остеосинтез.

Khozhan I.Yu., Makhsudov F.M. Features of treatment of fractures of the leg bones in the early stages of traumatic disease

Purpose: to improve the methods and results of treatment of fractures of the tibia bones in the early stages of traumatic disease by introducing and developing optimal methods of osteosynthesis. *Materials and methods*: the object of the study was 107 patients with fractures of the tibia bones as part of polytrauma and traumatic disease, treated in the department of “combined and complicated injuries” of the Navoi branch of the Republican Scientific Center for Emergency Medical Care in 2021-2024. Innovative minimally invasive technologies of temporary osteosynthesis with rod external fixation devices with transition to permanent osteosynthesis in patients with multiple and combined injuries of the tibia were used in the treatment. *Results:* osteosynthesis of tibia fractures with multiple injuries in the early period of traumatic disease shows high efficiency and allows achieving good clinical and radiological results. It is important to perform timely surgical intervention and adequate rehabilitation to minimize complications and improve the quality of life of patients. The medical effectiveness of the presented methodological recommendations consists in the fact that osteosynthesis methods allow for stable fixation in victims with fractures of the tibia bones with multiple and combined injuries, and provide stable fixation with the possibility of early development of movements in adjacent joints.

Key words: fractures of the tibia bones, multiple and combined injuries, traumatic disease, minimally invasive technologies, osteosynthesis.

Введение. Травматическая болезнь представляет собой комплексное патологическое состояние, возникающее в ответ на тяжелые механические повреждения опорно-двигательной системы, затрагивающее как кости, так и окружающие ткани [2]. Эта болезнь развивается поэтапно, начиная с острого состояния и заканчивая длительным восстановлением, в течение которого требуется адаптированный и структурированный подход к фиксации костей. Остеосинтез, как метод восстановления целостности костной структуры, играет ключевую роль в лечении травматической болезни, так как он обеспечивает необходимую стабильность для правильного заживления и функционального восстановления [1]. На каждой стадии травматической болезни применяются определенные виды остеосинтеза, соответствующие различным потребностям. В начале болезни, в остром периоде, главная цель остеосинтеза - это обеспечение временной стабилизации для предотвращения смещения костных отломков и минимизации повреждений окружающих тканей [3]. На более поздних этапах приоритет смещается на применение постоянного остеосинтеза, обеспечивающего прочную фиксацию и позволяющего костным структурам постепенно адаптироваться к функциональным нагрузкам. В данной главе рассматриваются критерии выбора и методы остеосинтеза, адаптированные к каждой стадии травматической болезни. Особое внимание уделено видам постоянного остеосинтеза, обеспечивающим длительную стабильность, поддержку естественного процесса заживления и снижение риска осложнений Остеосинтез переломов костей голени при множественных и сочетанных травмах требует учета определенных особенностей, особенно у пациентов с тяжелыми повреждениями, значительной кровопотерей и сопутствующими травмами, угрожающими жизни. В остром и раннем периодах травматической болезни стабилизация переломов должна быть малоинвазивной, легко выполняться в первые часы после травмы, обеспечивать надежную фиксацию, способствующую противошоковому эффекту и снижению риска гипостатических осложнений. Правильный подход к остеосинтезу также способствует оптимальному сращению переломов, облегчает уход за пациентом, а также ускоряет его раннюю активизацию и реабилитацию [4].

Цель работы: улучшение методов и результатов лечения переломов костей голени при ранних периодах травматического болезни путем внедрения и разработки оптимальных методов остеосинтеза.

Материал и методы

Объектом исследования явились 107 пациентов с переломами костей голени в рамках травматической болезни, пролеченных в отделении «сочетанных и осложнённых травм» Навоийского филиала Республиканского научного центра экстренной медицинской помощи в 2021-2024 годах. Общее количество пациентов составило 107 человек, которые были разделены на 2 группы. Основную группу составили 87 (81,3%) пациентов, в лечении, которым применялись современные методы терапии. На ранних этапах травматических заболеваний в этой группе использовались поэтапные методы лечения, переход от временного к постоянному остеосинтезу, а также подход «damage control orthopaedics». Контрольную группу составили 20 (16,7%) пациентов, которым проводилось лечение по стандартным методикам. Из этих пациентов 81 человек (75,7%) - мужчины и 26 человек (24,3%) - женщины, что указывает на то, что мужчины получали травмы в 3 раза чаще, чем женщины. Среди пострадавших - 78 человек (72,8%) трудоспособного возраста от 18 до 50 лет и 29 человек (27,2%) в возрасте от 51 до 61 года. Распределение пациентов по механизму травмы следующее: бытовые травмы - 27 (25,2%) пациентов; производственные - 21 (19,6%); в результате дорожно-транспортных происшествий - 43 (40,3%); при кататравме - 13 (12,1%); и прочие травмы - 3 (2,8%) пациента. Закрытые переломы наблюдались у 85 пациентов (79,4%), открытые - у 22 пациентов (20,6%). Распределение видов повреждений костей голени проводилось согласно классификации AO-ASIF по тяжести переломов: тип A – простые повреждения у 21 пациента (19,6%), тип B – клиновидные переломы у 49 пациентов (45,8%) и тип C – сложные переломы у 37% пациентов (34,6%). 14

(13,1%) пациентов лечились с политравмой, 90 (84,1%) - с сочетанной травмой и 3 (2,8%) - с комбинированные травмой. На ранних стадиях травматической болезни, помимо повреждения костей голени, присоединяются повреждения других анатомических частей, таких как мозг, грудная клетка, верхние и нижние конечности, позвоночник, кровеносные сосуды, всего 207 травм. При обобщении результатов лечения были получены следующие данные: среди 107 пациентов в раннем периоде травматической болезни летальность наблюдалась в 2 случаях (1,86%), в том числе в основной группе - 1 случай (0,9%) вследствие молниеносной формы жировой эмболии, а в контрольной группе - 1 случай (0,9%) по результатам патологоанатомического заключения вследствие тромбоэмболии лёгочной артерии. В ходе исследования использовались клинические, лабораторные, инструментальные (рентгенография, мультиспиральная компьютерная томография, ультразвуковая допплерография сосудов нижних конечностей) и статистические методы исследования.

Результаты

Среди больных преобладали мужчины – 81 (75,7%), женщины – 26 (24,3%). Возраст больных варьировал от 18 лет до 18 лет, основной контингент составили лица трудоспособного возраста – 72,8% (78) от 18 до 50 лет. Больные пожилого и старческого возраста (старше 51 года) составили 27,2% (29), среди которых тяжелые механические травмы в сочетании с соматической патологией создавали определенные трудности в оказании помощи этим больным. Важным фактором эффективности проводимого лечения является начало время проведения лечебных мероприятий и доставка пациентов в стационар. Сроки доставки больных в стационар варьировали от 30 минут до 3-х суток. Проведен анализ обращений пациентов в лечебное учреждение, из представленных данных следует, что основной контингент больных поступил в течение 1-3 часов с момента получения травмы - 42 (39,3%) человека, больные были переведены из других лечебных учреждений в течение 3 суток - 6 (5,6%) человек.

Было также изучено распределение пациентов при поступлении в зависимости от степени тяжести шока. Все 107 госпитализированных пациентов испытали шок различной степени тяжести: шок I ст. - 32 (29,9%), шок II ст. - 43 (40,1%), шок III ст. - 21 (19,8%), шок IV ст. -11 (10,2%), несмотря на то, что пострадавшим была оказана квалифицированная первичная медицинская помощь службой скорой медицинской помощи вскоре после инцидента, что объясняется: полученные травмы были оценены как серьезные. По механизму получения травм пострадавшие в основном пострадали в дорожно-транспортных происшествиях – 43 (40,3%), бытовых – 27 (25,2%), производственных – 21 (19,6%) и кататравмах – 13 (12,1%). К другим механизмам получения травм относятся травмы, полученные при занятиях спортом, уличные и другие виды травм – 3 (2,8%). По характеру выполняемой до травмы работы пострадавшие распределились следующим образом: значительную часть пострадавших составили занятые легким физическим трудом (42 человека) и безработные (27 человек), занятые тяжелым физическим трудом (11 человек), занятые средним физическим трудом (18 человек). Среди них было 7 пенсионеров, 2 инвалида 1 и 2 группы. Следовательно, можно полагать, что по нашим данным за последние годы показатели по занятости труда среди больных значительно изменились по сравнению с предыдущими десятилетиями: число пострадавших, занятых физическим трудом, снизилось значительно. Распределение видов повреждений костей голени проводилось согласно классификации AO-ASIF. Как видно из таблицы 1, у 107 пациентов по тяжести переломов выявлены: тип А – простые повреждения у 21 пациента (19,6%), тип В – у 49 пациентов (45,8%) и тип С – сложные переломы у 37 пациентов (34,6%) в различных сегментах.

Таблица 1

Распределение переломов костей голени по типу повреждения в соответствии с классификацией AO-ASIF (n=107)

Сегмент	Тип А			Тип В			Тип С			Всего	
	I	II	III	I	II	III	I	II	III	абс	%
Проксимальный сегмент	1	3	2	4	1	1	3	1	2	18	16,9
Диафизарный сегмент	3	2	5	11	9	8	7	5	2	52	48,6
Дистальный сегмент	2	1	2	7	5	3	8	6	3	37	34,5
Итого	6	6	9	22	15	12	18	12	7	107	100
	21			49			37				

Из 107 пациентов открытые переломы преимущественно отмечались у 22 человек, и при классификации по AO – E. Muller они распределились следующим образом (табл. 2).

Таблица 2

Распределение открытых повреждений костей голени по классификации AO — E. Müller (1996) (n=22)

Сегмент	Степень повреждения кожных покровов.					Всего	
	IO1	IO2	IO3	IO4	IO-5	Абс	%
Проксимальный сегмент	-	-	2	1	1	4	18,2
Диафизарный сегмент	1	1	2	3	1	8	36,4
Дистальный сегмент	2	3	4	1	-	10	45,4
Всего	3	4	8	5	2	22	100

Как видно из таблицы 3, у 107 пациентов выявлено 154 перелома, из которых 35 (22,7%) были переломами проксимального сегмента, 69 (44,9%) - диафизарными переломами и 50 (32,4%) - переломами дистального сегмента. Тип А - простые повреждения у 79 пациентов (51,4%), тип В - клиновидные переломы у 39 пациентов (25,3%) и тип С - сложные переломы у 36 пациентов (23,3%) на различных сегментах.

Таблица 3

Распределение переломов костей голени по типу повреждения согласно классификации AO/ASIF (n=107).

Сегмент	Тип А			Тип В			Тип С			Всего	
	I	II	III	I	II	III	I	II	III	Абс	%
Проксимальный сегмент	2	2	6	3	3	4	3	5	7	35	22,7
Диафизарный сегмент	19	10	9	6	8	5	2	5	5	69	44,9

Дистальный сегмент	15	10	6	2	4	4	4	4	1	50	32,4
Итого	36	22	21	11	15	13	9	14	13	154	100
	79			39			36				

У 22 (20,6%) пострадавших отмечались переломы костей голени в нескольких сегментах. Из них, переломы диафизов (и на противоположной стороне) у 6 (27,3%) больных, проксимальные переломы обеих большеберцовых костей, эти виды травм в основном вызваны автомобильными авариями - у 4 (18,2%) и двусторонние дистальные переломы у 3 (13,6%) больных. Односторонний проксимальный и контралатеральный диафизарный перелом у 4 (18,2%), у 3 (13,6 %) пациентов был диафизарный перелом с контралатеральным дистальным переломом и у 2 (9,1%) - проксимальный перелом с дистальным переломом. В ранних периодах травматической болезни к повреждениям костей голени присоединилось 207 повреждений других анатомических сегментов. Оценка тяжести травмы по доминирующим повреждениям пострадавших: из 107 пациентов у 29 (14,1%) доминировал перелом костей свода и основания черепа, у 38 (18,4%) закрытая черепно-мозговая травма, у 28 (13,5%) травма грудной клетки, травма живота у 13 (6,2%), у 15 (7,2%) травма позвоночника, у 3 (1,4%) ожоги и поражение электрическим током и у 81 (39,2%) пациента - множественные травмы конечностей и другие травмы различной степени тяжести (табл. 4).

Таблица 4

Распределение больных по локализации сопутствующих переломов и других повреждений

№	Повреждение других анатомических сегментов	Группы пациентов		Абс	%
		Основная группа (n=87)	Контрольная группа (n=20)		
1	Перелом костей свода и основания черепа	18	11	9	14,1
2	Закрытая черепно-мозговая травма	32	6	8	18,4
3	Травмы грудной клетки	23	5	8	13,6
4	Травмы живота	9	4	3	6,2
5	Переломы верхних конечностей	9	3	2	5,7
6	Перелом позвоночника	11	4	5	7,3
7	Перелом костей таза	13	1	4	6,8
8	Перелом бедра	16	3	9	9,2
9	Ампутация	1	1	2	0,9
10	Отсутствие передней группы мышцы голени	5	1	6	2,8
11	Больные с кожными дефектами	5	2	7	3,4
12	Повреждение периферических нервов	1	-	1	0,4
13	Повреждение магистральных сосудов	9	2	1	5,5
14	Переломы костей стопы	7	2	9	4,3
15	Ожоги и поражение электрическим током	2	1	3	1,4
	Всего:	**161**	**46**	**207**	**100**

С целью упрощения и практической целесообразности выработки тактики действий нами была использована классификация В.В. Соколова. С политравмой госпитализировано 14 (13,1%) больных, с сочетанной травмой - 90 (84,1%) и 3 (2,8%) больных с комбинированными травмами.

У пациентов с сочетанной травмой выявлены: сочетание повреждений черепно-мозговой травмы и опорно-двигательного аппарата; повреждения внутренних органов и опорно-двигательного аппарата. В данную группу были включены пострадавшие с сочетанными повреждениями внутренних органов и опорно-двигательного аппарата, вне зависимости от тяжести повреждения внутренних органов (табл. 5).

Таблица 5

Распределение пациентов с переломами костей голени с сочетанными повреждениями и переломами других органов (n = 107)

№	Сочетание повреждений	Сегмент			Абс	%
		Проксимал	Диафизар	Дистал		
1	Перелом костей свода и основания черепа	7	13	9	29	14,1
2	Закрытая черепно-мозговая травма	8	19	11	38	18,4
3	Травмы грудной клетки	4	18	6	28	13,6
4	Травмы живота	1	4	8	13	6,2
5	Переломы верхних конечностей	4	3	4	12	5,7
6	Перелом позвоночника	5	7	3	15	7,3
7	Перелом костей таза	2	4	8	14	6,8
8	Перелом бедра	1	12	6	19	9,2
9	Ампутация	-	1	1	2	0,9
10	Отсутствие передней группы мышцы голени	-	5	1	6	2,8
11	Больные с кожными дефектами	-	6	1	7	3,4
12	Повреждение периферических нервов	-	1	-	1	0,4
13	Повреждение магистральных сосудов	-	9	2	11	5,5
14	Переломы костей стопы	-	7	2	9	4,3
15	Ожоги и поражение электрическим током	-	2	1	3	1,4
Всего:		**32**	**111**	**64**	**207**	**100**

Тяжесть травмы пациентов оценивалась по шкале оценки тяжести травм TS (Trauma Score), достоинством данной шкалы является относительная простота и доступность (табл. 6).

Таблица 6

Тяжесть состояния по шкале TS (n = 107)

Общее состояние	Удовл.	Средней тяжести	тяжелое	Крайне тяжелое	Агональное
	-	36	67	4	-

Сумма балов по шкале TS	16	15-17	10-8	7-3	2-0
Абс %	-	33,6%	62,6%	3,8%	-

Из 107 пациентов у 67 (62,6%) были выявлены доминирующие травмы черепа, у 29 (27,1%) - переломы черепа и основания черепа, а у 38 (27,1%) - сотрясения и ушиб головного мозга, для оценки тяжести ЧМТ при сочетанных травмах была использована шкала комы Глазго, полученные данные представлены в таблице 7.

Таблица 7

Оценка тяжести ЧМТ по шкале комы Глазго (n=67)

Баллы по шкале комы Глазго	**Виды повреждения головного мозга**				**Всего**	
	сотрясение головного мозга	**ушиб головного мозга легкой степени**	**ушиб головного мозга средней степени**	**ушиб головного мозга тяжелой степени, сдавление головного мозга**	**Абс.**	**%**
15	15	7	-	-	22	32,9
13-14	3	4	4	-	11	16,4
11-12	-	3	9	-	12	17,9
9-10	-	2	6	8	16	23,9
6-8	-	-	3	3	6	8,9
4-5	-	-	-	-	-	
3	-	-	-	-	-	
Итого	**18**	**16**	**22**	**11**	**67**	**100**

Таким образом, среди причин тяжелых травм доминировали дорожно-транспортные происшествия. Переломы костей голени наиболее часто сочетались с черепно-мозговой травмой, с повреждениями грудной клетки, органов живота и костей таза, что требовало индивидуального остеосинтеза с учетом сочетанных повреждений.

Целью нашей реализации является возможность использования устройства для экстренной малоинвазивной стабилизации опорно-двигательного аппарата человека, а также для репозиции и внешней фиксации фрагментов костей голени, что позволяет выполнить операцию в кратчайшие сроки, обеспечивая при этом удобство временного остеосинтеза отломков большеберцовой кости в начальном периоде травматической болезни с учетом стабильности костной фиксации. Минимизация степени хирургической инвазивности при тяжелом общем состоянии пострадавших, обеспечение удовлетворительной и прочной фиксации костных отломков в период до выхода больных из критического состояния.

Следует отметить, что сокращение времени наложения временного остеосинтеза является одним из основных критериев, поскольку время является одним из важных факторов при оказании хирур-

гической помощи в критической ситуации. Несомненно, чем быстрее травматолог сможет правильно сопоставить и зафиксировать отломки костей, тем выше шансы спасти жизнь пострадавшего и тем лучше прогноз его дальнейшего лечения. Научная значимость полученных результатов состоит в том, что они позволят детализировать патофизиологические механизмы, происходящие при переломах костей голени в условиях ранних стадий травматической болезни. Это включает понимание системных воспалительных реакций, гемодинамических и метаболических изменений, что является основой для более точной диагностики и прогнозирования исходов. Результаты исследования дадут возможность разработать и уточнить критерии выбора хирургических и консервативных методов лечения, основываясь на тяжести травматической болезни и наличии сопутствующих факторов. Это поможет более эффективно определять время и способ фиксации переломов с учётом общего состояния пациента. Исследование поможет глубже понять механизмы развития ранних осложнений, что позволит предложить новые пути их профилактики и лечения на основе современных научных данных.

Всем пациентам, находящимся в критическом состоянии, должна быть оказана первая медицинская помощь в шоковом отделении, а также проведены реанимационные мероприятия в соответствии с системами «Damage Control» и «ТРИАЖ». Всем пациентам с переломами большеберцовой кости проводилось этапное лечение с использованием временного остеосинтеза, после чего они были переведены на постоянный остеосинтез. Для временного остеосинтеза использовались внешний стержневой аппарат, аппарат Илизарова и скелетное вытяжение для временной фиксации. Для временного остеосинтеза в основном используют наружный стержневой аппарат. Аппарат применяется в травматологии и ортопедии при лечении сочетанных повреждений костей голени. Наружный фиксатор, позволяющий осуществить малоинвазивный доступ и стабилизировать большеберцовую кость в анатомически правильном положении, сокращает время наложения аппарата и позволяет перейти к постоянному остеосинтезу кости закрытыми методами. Аппарат внешней фиксации накладывается на внутреннюю поверхность голени и является оптимальным для остеосинтеза переломов конечностей при тяжелых состояниях на ранних стадиях травматической болезни, у больных с множественными травмами. Обеспечивает кратковременную фиксацию (не более 15-20 минут на одну фиксацию) и минимальную травматичность (рис. 1).

Рис. 1. Аппарат внешней фиксации.

Способ применения

При переломе большеберцовой кости в условиях интенсивной терапии, под общим наркозом, пациент лежит на спине, осуществляя равномерное аксиальное вытяжение на поврежденной стороне большеберцовой кости, исключая грубое смещение перелома кости. После разреза кожи (до 1,0 см) по месту входа кости через рану вводят защитный троакар и с помощью электродрели и сверла (диаметром 4,5 мм) просверливают костный канал через оба кортикальных слоя.

Использование временного остеосинтеза у пациентов основной группы было осуществлено в зависимости от стадии травматического болезни следующим образом: при острой реакции (первые два дня) - у 68 пациентов, на ранней стадии проявлений (с 3 до 14 дней) - у 15 пациентов и на поздней стадии проявлений (с 14 дней до 3 месяцев) - у 4 пациентов (табл. 8).

Таблица 8

Распределение использования временного остеосинтеза при переломах костей голени в зависимости от стадии травматического заболевания (n=87)

Поврежденные сегменты	Временный остеосинтез			Всего	
	Острая реакция	Ранняя стадия проявлений	Поздняя стадия проявлений	абс	%
Проксимальный сегмент	9	4	1	14	16,1
Диафизарный сегмент	36	8	2	46	52,8
Дистальный сегмент	23	3	1	27	31,1
Всего	**68**	**15**	**4**	**87**	**100**

На основе поэтапного лечения, переходили от временного остеосинтеза к постоянному остеосинтезу. У некоторых пациентов с открытыми ранами, поступивших с повреждениями кровеносных сосудов, одновременно с восстановлением целостности сосудов применялись LSP пластины для постоянного остеосинтеза (табл. 9).

Таблица 9

Распределение перехода от временного остеосинтеза к постоянному остеосинтезу (n=107)

Временный остеосинтез	Постоянный остеосинтез			Всего	
	БИОС	LSP пластина	Аппарат Илизарова	Абс	%
Внешний стержневой аппарат	68	13	-	81	75,8
Аппарат Иллизарова	2	-	4	6	5,6
Скелетное вытяжение	2	5	1	8	7,5
Спицы Илизарова	-	-	5	5	4,6
Гипсовая повязка	2	4	1	7	6,5
Всего	**74**	**22**	**11**	**107**	**100**

Выбор применения вида фиксации зависел от уровня и характера переломов сегмента, а также от тяжести травмы и тяжести состояния пострадавших: БИОС применяли при переломе костей голени верхней трети, средней и нижней трети и по характеру перелома при поперечных и косых переломах. При переломах проксимального эпифиза, а также при оскольчатых переломах с ротационным смещением применялся накостный остеосинтез, при открытых переломах большеберцовой кости

— аппарат Илизарова.

Проведение оперативных вмешательств в остром и ранних периодах травматической болезни снижает госпитальную летальность и обеспечивает в последующем проведение реконструктивного лечения, способствует ранней активизации и профилактике возможных осложнений. Поэтапный остеосинтез обеспечивает непрерывность текущего репаративного процесса у пациентов, что способствует повышению эффективности лечения. В ходе лечения нами был разработан алгоритм ведения пациентов в различные периоды травматической болезни. Разработанный алгоритм остеосинтеза ориентирован на стадию и период травматической болезни, включает показания и противопоказания к применению методов остеосинтеза, а также учитывает особенности лечения на каждом этапе регенеративного процесса, что позволяет оптимизировать терапию.

Алгоритм этапов лечения травматической болезни

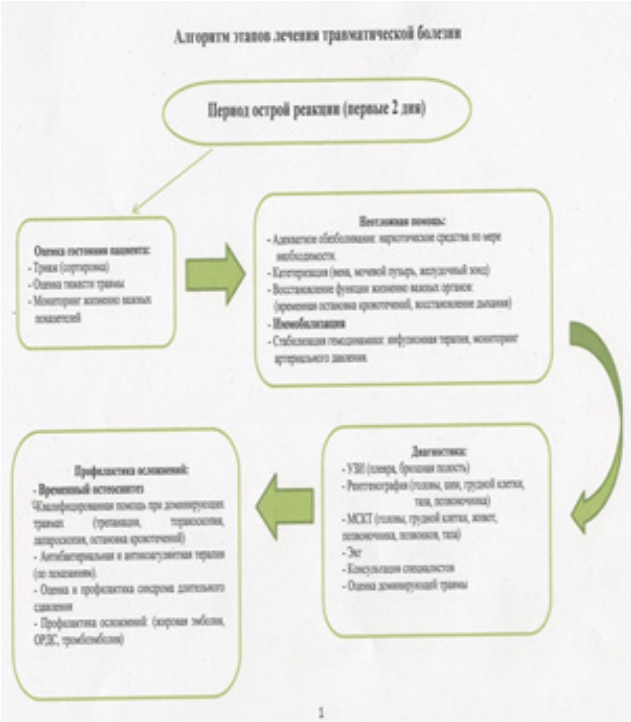

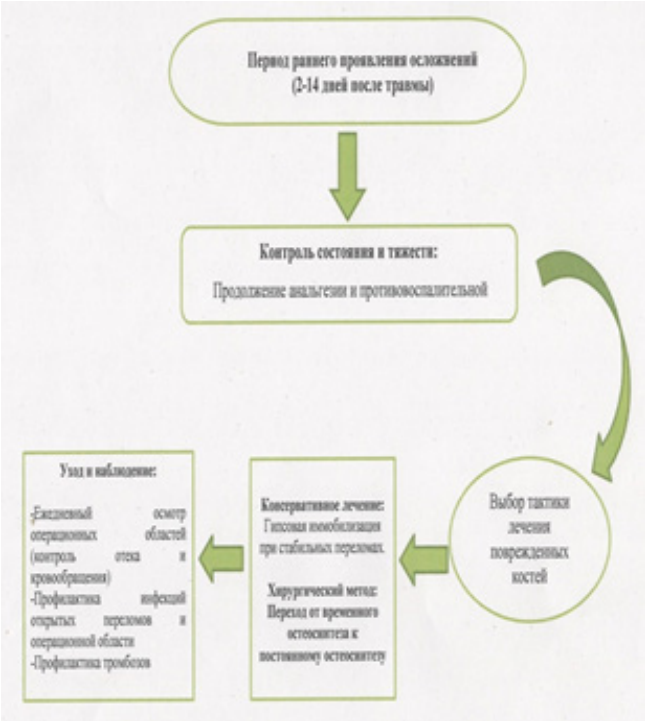

Клинический пример

Пациент Й.Р., 1996 года рождения.

Диагноз при поступлении: *Кататравма: Сочетанная травма: Закрытая черепно-мозговая травма. Сотрясение головного мозга. Закрытая травма грудной клетки: Закрытый перелом II-го правого ребра по среднеключичной линии без признаков гемопневмоторакса, закрытый перелом тела правой ключицы со смещением. Открытый перелом диафиза левой голени со смещением костных отломков и дефектом кожи и мягких тканей. Травматическое болезнь, травматический шок.*

Оценено общее состояние пациента, он направлен в шоковую палату диагностического отделения. Во время осмотра: Левая конечность зафиксирована деревянной шиной, а на место травмы наложена бинтовая повязка. На правой фронтальной области головы при пальпации отмечается боль, выявляется подкожная гематома. В области левого голени наблюдается болезненность, деформация, при пальпации сильная болезненность в области голени, отмечается крепитация костей. В правой руке активные и пассивные движения ограничены из-за боли, в дистальной части руки ощущается чувствительность, движения в пальцах сохранены, пульсация в артериях нормальная. В левой голени имеется рана размером 5,0 х 3,0 см с разрывом ткани, края раны неровные, в основании крупные переломы большеберцовой кости, деформация тканей, дефект кожи и мягких тканей. Рана кровоточит, однако признаки артериального кровотечения отсутствуют. Вокруг раны кожа отечная, присутствуют ушибы, при пальпации отмечается деформация голени и патологические движения в костях. В дистальной части ноги кожа пальцев и подошвы имеет цианоз, движения и чувствительность в пальцах сохранены, пульсация в периферических сосудах присутствует.

Исследования:

Рентгенография: Голова, грудная клетка, кости левой голени.

Лабораторные исследования: Общий анализ крови, анализ мочи, биохимический анализ, коагулограмма, группа крови.

ЭКГ: Электрокардиограмма-нормограмма.

УЗИ доплерография: Определяется пульсация периферических артериальных кровеносных сосудов.

УЗИ: В полости живота и плевре патологических изменений нет.

МСКТ: Исследование головного мозга, грудной клетки (патологических изменений в головном мозге и костях грудной клетки не выявлено)

Консультации специалистов: Нейрохирург, хирург, сосудистый хирург, офтальмолог, кардиолог, невролог.

На рентгеновском снимке:

Внутренние и внешние пластины головной кости без признаков перелома.

Перелом со смещением диафиза правой бедренной кости.

Перелом со смещением в диафизах левой большой и малоберцовых костей.

Заключение нейрохирурга: Закрытая травма головного мозга. Сотрясение мозга.

Хирург, сосудистый хирург заключение: Патологических изменений в грудной клетке, брюшной полости, в периферических сосудах и сухожилиях левой ноги нет.

Заключение невропатолога: Закрытая травма головного мозга. Сотрясение головного мозга. Повреждений периферических нервов левой ноги не обнаружено.

Операции, выполненные в день поступления:

«Очистка раны левой голени от инородных тел, гемостаз, наложение ПХО на рану»

«Установка аппарата Илизарова для временной фиксации левой голени» (рис. 2.3).

Рис. 2. Очистка раны левой голени от инородных тел, гемостаз, наложение ПХО на рану.
Установка аппарата Илизарова для временной фиксации левой голени.

В течение 5 суток после получения травмы:
“Открытая репозиция и экстрамедуллярный остеосинтез правой ключицы пластинами LSP”.

Рис. 3. Экстрамедуллярный остеосинтез правой ключицы пластинами LSP.

На 15-й день после травмы:

После покрытия ран на голени эпителиальной тканью, было выполнено: "Изъятие аутотрансплантата из области левого бедра и аутодермопластика дефекта кожи на левой голени".

Рис. 4. Аутодермопластика дефекта кожи на левой голени.

На 18-й день:

"Аппарат Илизарова был удален, и система БИОС была установлена закрытым способом на левую большеберцовую кость.

Рис. 5. Установка системы БИОС.

На 28-й день:

Разрешено начать движение в коленном и голеностопном суставах левой ноги.

После операции:

На 12-й день были сняты швы.

На 3-й неделе разрешено ходить с поддержкой костыля.

На 4-й неделе разрешено полностью наступать на ногу и выйти на работу.

Через 12 недель после травмы:

Контрольная рентгенография показала образование костных сращений.

Статические винты системы БИОС были удалены, и была проведена динамизация.

В коленном и голеностопном суставах полное движение.

Через 1 год после операции:

Проведена контрольная рентгенография, на которой видно, что переломы костей полностью зажили, в связи с чем система БИОС была удалена.

Рис. 6. Контрольная рентгенография.

Для оценки эффективности лечения больных основной и контрольной групп использовалась система Любошица-Маттиса-Шварцберга, позволяющая определить анатомо-функциональные результаты лечения больных с переломами большеберцовой кости. Эта система позволяет учитывать анатомические и функциональные исходы реабилитации больных, признаки последствий переломов и степень восстановления трудоспособности у травматологических больных. Оценку исходов лечения получают путём деления суммы цифровых выражений показателей на количество изучаемых показателей. Среднее числовое выражение результата лечения (индекс) соответствует определенному исходу лечения. При индексе 3,5-4,0 балла результат лечения считается хорошим, 2,5-3,5 балла – удовлетворительным, 2,5 балла и менее - неудовлетворительным (табл. 10-13)

Таблица 10

Оценка результатов лечения на основе объема движений в суставах

Показатель	Числовое выражение показателя (в баллах)	Коленный сустав				Голеностопный сустав			
		Основная группа (n=87)		Контрольная группа (n=20)		Основная группа (n=87)		Контрольная группа (n=20)	
		Абс	%	Абс	%	Абс	%	Абс	%
Амплитуда движений	Полная (4 балл)	84	96,5%	15	75%	85	97,8%	7	35%
	Легкие ограничения (3 балл)	2	2,3%	3	15%	1	1,1%	9	45%
	Резко выраженные ограничения (2 балл)	1	1,2%	2	10%	1	1,1%	4	20%
Всего		**87**	**100%**	**20**	**100%**	**87**	**100%**	**20**	**100%**

В основной группе у 84 (96,5%) пациентов получен хороший результат, у 2 (2,3%) – удовлетворительный и у 1 (1,2%) – неудовлетворительный. В контрольной группе хороший результат достигнут у 7 (35%) пациентов, удовлетворительный – у 9 (45%) и неудовлетворительный – у 4 (20%).

Таблица 11

Оценка результатов лечения на основе деформаций

Показатель	**Числовое выражение показателя (в баллах)**	**Деформация конечности вследствие повреждения костей голени**			
		Основная группа (n=87)		**Контрольная группа (n=20)**	
		Абс	**%**	**Абс**	**%**
Деформация сегмента	Отсутствует (4 балл)	85	97,8%	12	60%
	До 10° (3 балл)	1	1,1%	5	25%
	Свыше 10° (2 балл)	1	1,1%	3	15%
Всего		**87**	**100%**	**20**	**100%**

В основной группе хороший результат достигнут у 85 (97,8%) пациентов, удовлетворительный – у 1 (1,1%) пациента, неудовлетворительный – у 1 (1,1%). В контрольной группе хороший результат достигнут у 12 (60%) пациентов, удовлетворительный – у 5 (25%), неудовлетворительный – у 3 (15%).

Таблица 12

Оценка результатов лечения по степени восстановления трудоспособности

Показатель	**Числовое выражение показателя (в баллах)**	**Основная группа (n=87)**		**Контрольная группа (n=20)**	
		Абс	**%**	**Абс**	**%**
Трудоспособность	Восстановлена (4 балла)	79	91,1%	10	50%
	Перемена профессии, инвалидность III группы (3 балла)	6	6,7%	7	35%
	Потеря трудоспособности, инвалидность II или I группы (2 балла)	2	2,2%	3	15%
Всего		**87**	**100%**	**20**	**100%**

Таблица 13

Оценка результатов лечения по развитию посттравматических осложнений

№	Показатель	Числовое выражение показателя (в баллах)	Основная группа (n=87)		Контрольная группа(n=20)	
			Абс	%	Аб с	%
1	Атрофия	Отсутствует (4 балл)	86	98,8	18	90%
		До 2 см (3 балл)	1	1,2%	2	10%
		Свыше 2 см (2 балл)	-	-	-	-
2	Сосудистые нарушения	Отсутствует (4 балл)	81	93,1%	14	70%
		Гипостатические отеки (3 балл)	4	4,6%	2	10%
		Отеки и другие нарушения (2 балл)	2	2,3%	4	20%
3	Неврологические нарушения	Отсутствует (4 балл)	86	98,8	18	90%
		Парез нервов (3 балл)	1	1,2%	2	10%
		Паралич нервов (2 балл)	-	-	-	
4	Гнойные осложнения	Отсутствует (4 балл)	84	96,5%	11	55%
		Мягких тканей (3 балл)	2	2,3%	6	30%
		Остеомиелит (2 балл)	1	1,2	3	15%

Выводы

1. Переломы костей голени при травматической болезни характеризуются высоким риском осложнений, достигающим до 25,5% в контрольной группе и 14,9% в основной группе. Эти факторы требуют комплексного подхода к лечению. Для успешного восстановления необходима индивидуально подобранный вид временного и адекватного перехода на постоянный вид остеосинтеза.

2. Разработанный алгоритм остеосинтеза, ориентированный на время и стадию травматической болезни, на совокупности показаний и противопоказаний, позволяет оптимизировать лечение, учитывая особенности заживления на каждом этапе. Такой подход способствует индивидуализации проводимого остеосинтеза, ускорению восстановления и повышению функциональных результатов лечения.

3. Оптимальное время перехода на постоянный остеосинтез при аппаратах внешней фиксации - на 12 сутки, на БИОС - 10 сутки и ЛСП - на 7-8 сутки. Основное количество больных, переходящих на БИОС - 78,1%, остальные 14,1% больных переходили на накостные пластины и 6,9% - на аппараты внешней фиксации.

4. Изучение эффективности проведенного лечения при травматической болезни показало, что применение комплексных подходов, включая медикаментозную терапию, реабилитационные мероприятия и выбор метода остеосинтеза, свидетельствуют о сокращении времени восстановления, снижении частоты осложнений с разницей в 10,6%, что повышало качество жизни пациентов в виде ранней вертикализации и раннего наступления на конечность.

Литература

1. Бондаренко А.В. Ранний чрескостный остеосинтез по Илизарову открытых диафизарных переломов костей голени как фактор профилактики осложнений и неблагоприятных исходов у больных с политравмой. Гений ортопедии. 2002; 3: 23-27.

2. Бордаков В.Н. Травматическая болезнь. Экстренная медицина. 2014; 3: 116-119.

3. Гуманенко Е.К., Хромов А.А., Чапурин В.А., Эсхан У.Х. «Исходы хирургического лечения переломов длинных трубчатых костей у пострадавших с политравмами. Современные проблемы науки и образования. 2016; 3: 274.

4. Yadollahi M. A study of mortality risk factors among trauma referrals to trauma center. Shiraz, Iran, 2017. Chin. J. Traumatol. 2019; 22 (4): 212-218.

SHARHLAR / ОБЗОРЫ

М.Э.Ирисметов, М.Н.Жураев, Х.М.Каримов, А.Хошимов, Р.К.Кобилов, Б.У.Холматов

ДИСКОИДНЫЙ МЕНИСК: СОВРЕМЕННЫЕ ПРЕДСТАВЛЕНИЯ, ДИАГНОСТИКА И ПОДХОДЫ К ЛЕЧЕНИЮ
(обзор литературы)

Республиканский специализированный научно-практический центр травматологии и ортопедии, Ташкент, Республика Узбекистан, Центр развития профессиональной квалификации медицинских работников

Дискоидный мениск представляет собой врождённую аномалию строения латерального или медиального мениска коленного сустава, при которой мениск имеет дискообразную, а не полулунную форму. Чаще всего встречается у детей и подростков, проявляясь болями, щелчками, блокировкой коленного сустава и снижением функции. В данной статье представлены современные представления об анатомии, классификации, клинических проявлениях, диагностических методах и вариантах лечения дискоидного мениска. Обобщены данные по эпидемиологии, биомеханике, а также перспективные направления исследований, включая артроскопические методы коррекции и реабилитационные подходы.

Ключевые слова: дискоидный мениск, мениск, артроскопия.

Irismetov M.E., Juraev M.N., Karimov X.M., Xoshimov A., Kobilov R.K., Xolmatov B.U. Diskoid menisk hozirgi zamon qarashlari, tashxis va davolash usullari (adabiyotlar sharhi)

Diskoid menisk — tizza bo‘g‘imining lateral yoki medial meniskasining tug‘ma tuzilish anomaliyasi bo‘lib, bunda menisk yarimoysimon emas, balki disk shakliga ega bo‘ladi. U ko‘pincha bolalar va o‘smirlarda uchraydi hamda og‘riq, “shiqillash” tovushlari, tizza bo‘g‘imining bloklanishi va funksiyaning pasayishi bilan namoyon bo‘ladi. Ushbu maqolada diskoid meniskning anatomiyasi, tasnifi, klinik ko‘rinishlari, diagnostika usullari va davolash variantlari bo‘yicha zamonaviy qarashlar keltirilgan. Shuningdek, epidemiologiya, biomexanika bo‘yicha ma’lumotlar umumlashtirilgan hamda artroskopik tuzatish usullari va reabilitatsiya yondashuvlarini o‘z ichiga olgan istiqbolli tadqiqot yo‘nalishlari ko‘rib chiqilgan.

Kalit so‘zlar: diskoid menisk, menisk, artroskopiya.

Irismetov M.E., Juraev M.N., Karimov Kh.M., Khoshimov A., Kobilov R.K., Kholmatov B.U. Discoid meniscus current concepts, diagnosis, and treatment approaches (literature review)

The discoid meniscus is a congenital anomaly of the structure of the lateral or medial meniscus of the knee joint, in which the meniscus has a disc-shaped rather than a crescent shape. It is most commonly found in children and adolescents, presenting with pain, clicking, knee joint locking, and reduced function. This article presents current insights into the anatomy, classification, clinical manifestations, diagnostic methods, and treatment options for the discoid meniscus. Data on epidemiology and biomechanics are summarized, as well as prospective research directions, including arthroscopic correction methods and rehabilitation approaches.

Key words: discoid meniscus, meniscus, arthroscopy.

Введение

Менски коленного сустава представляют собой ключевые структуры, обеспечивающие биомеханическую стабильность, амортизацию осевых нагрузок, равномерное распределение давления и смазку суставных поверхностей. Врожденные аномалии менисков являются редкостью, однако среди них наиболее часто встречается дискоидный мениск (ДМ), который характеризуется атипичной — дискообразной формой, в отличие от нормальной полулунной конфигурации. Аномалия в подавляющем большинстве случаев поражает латеральный мениск; медиальный дискоидный мениск (МДМ) описывается значительно реже и встречается исключительно редко.

Исторически данная патология впервые была описана Young в 1889 году на основании анатомического секционного исследования латерального мениска, обладающего дисковидной формой. Более поздние клинические и анатомо-хирургические описания, такие как у Watson-Jones (1930) и Cave & Staples (1941), подтвердили существование клинически значимого МДМ, хотя он остаётся крайне редким [12].

Эпидемиологические исследования показали значительные этнокультурные различия в распространенности ДМ. Согласно данным S.J. Kim и соавт. [17], дискоидный мениск встречается значительно чаще в азиатских популяциях по сравнению с европейскими и североамериканскими, как это ранее отмечали J.M. Dickason и соавт. [4]. Согласно южнокорейским данным [20], количество подтверждённых случаев дискоидного мениска в национальной статистике возросло на 45,1% за последние 10 лет, что отражает не только истинный рост выявляемости, но и совершенствование диагностики.

Клиническое значение дискоидного мениска обусловлено тем, что аномальная форма и гистологическое строение предрасполагают к микротравматизации, нестабильности и разрывам. В детской и подростковой ортопедии патология нередко проявляется болью в коленном суставе, механическими симптомами (щелчки, блокировки) и ограничением подвижности. При этом следует учитывать, что до 20–25% случаев остаются бессимптомными и выявляются случайно при МРТ или артроскопии [1].

На сегодняшний день диагностика и лечение дискоидного мениска основываются на мультидисциплинарном подходе, включающем передовые визуализационные технологии, в первую очередь магнитно-резонансную томографию (МРТ), а также малоинвазивные артроскопические методы. Наряду с этим, в последние годы активно развиваются исследования в области гистогенеза, молекулярной биологии и регенеративной медицины, что способствует более глубокому пониманию патогенеза данной аномалии и открывает перспективы для восстановления менисковой ткани с использованием клеточных и тканеинженерных технологий.

Цель настоящей обзорной статьи — обобщить актуальные литературные данные по проблеме дискоидного мениска, включая вопросы нормальной и патологической анатомии, патогенеза, клинической картины, современных диагностических методов и хирургических подходов, а также рассмотреть перспективные направления научных исследований в данной области.

Анатомия дискоидного мениска

Дискоидный мениск отличается от нормального по нескольким параметрам: он утолщён, укорочен, покрывает большую часть суставной поверхности большеберцового плато и часто имеет изменённую васкуляризацию. Наиболее часто затрагивается латеральный мениск, случаи дискоидного медиального мениска крайне редки.

Гистологически дискоидный мениск характеризуется:

дезорганизацией коллагеновых волокон,

сниженной плотностью внеклеточного матрикса,

тенденцией к мукоидной дегенерации [3].

По данным [12,23,24,27], в тканях дискоидного мениска снижена васкуляризация, особенно в

центральной зоне, что затрудняет восстановление при повреждениях и способствует дегенеративным изменениям. Исследования также показывают, что патологическая подвижность мениска может быть связана с нарушением формирования задней менискальной прикрепляющей структуры, особенно в так называемом типе Врисберга.

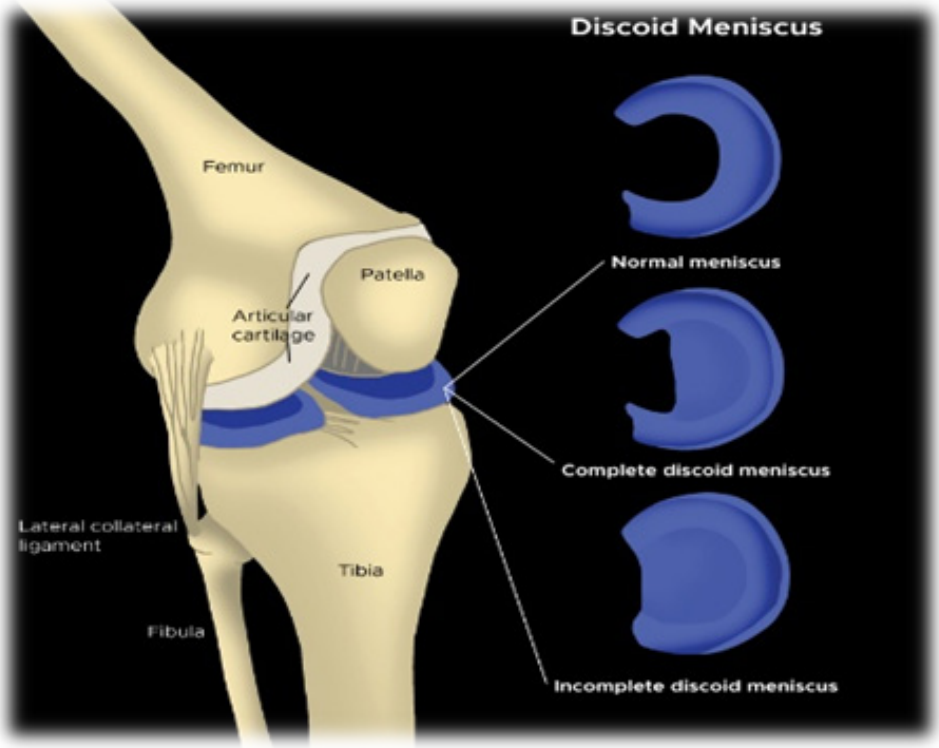

Классификация Watanabe et al. (1978) Это самая ранняя и широко применяемая система, основанная на артроскопической картине.

Тип I (полный дискоид) — мениск полностью покрывает латеральное плато большеберцовой кости; задние прикрепления стабильны.

Тип II (неполный дискоид) — мениск покрывает менее 80% плато, форма приближена к нормальной полулунной.

Тип III (тип Врисберга) — отсутствуют задние фиксаторы; мениск фиксируется только менискофеморальной связкой Врисберга, часто сопровождается нестабильностью и подвижностью.

Эпидемиология и патогенез

ДМ является наиболее распространённой врождённой аномалией менисков и встречается с различной частотой в зависимости от этнической принадлежности, географического региона и доступности визуализационных методов диагностики. По обобщённым литературным данным, распространённость колеблется от 0,4% до 17% [4]. Особенно высокие показатели зарегистрированы в странах Восточной Азии. Так, согласно данным S.J. Kim и соавт. [18], частота дискоидного латерального мениска в Японии и Южной Корее достигает 12,5–17%, в то время как в европейских и североамериканских популяциях этот показатель редко превышает 3–5%.

В странах Центральной Азии, включая Узбекистан, эпидемиологические исследования ограничены, однако с развитием МРТ-диагностики можно ожидать выявления значительно большего числа случаев, ранее остававшихся недиагностированными. Данные Национального института ортопедии Южной Кореи [20] свидетельствуют о росте выявляемости дискоидного мениска на 45,1%: с 4576 случаев в 2011 году до 6639 случаев в 2019 году, что эквивалентно увеличению показателя с 9,5 до 13,0 на 100 000 населения в год.

Большинство случаев касаются латерального мениска, что объясняется его большей подвижностью и особенностями эмбрионального развития. Вместе с тем, описаны редкие случаи дискоидного медиального мениска, в том числе с симптоматикой и разрывами (Cave E.F., Staples O.S., 1941). Около 10–20% случаев являются двусторонними, что подтверждено как клиническими наблюдениями, так и результатами МРТ-исследований [1,13].

Эмбриональная теория на ранних стадиях внутриутробного развития (6–12 недели) мениск имеет дисковидную форму. В процессе дифференцировки он обычно трансформируется в полулунную конфигурацию. Согласно наблюдениям [3], у ряда индивидов происходит неполное ремоделирование, в результате чего сохраняется дискоидная морфология.

Генетическая теория зарегистрированы семейные случаи с двусторонними формами ДМ, что может указывать на наследуемый компонент. Кроме того, E.B. (Kaplan 1956) предположил, что у части пациентов дискоидный мениск может формироваться как вторичное приобретённое состояние, обусловленное нестабильностью заднего рога мениска [8,16].

Гистологические особенности

Гистологически дискоидный мениск отличается от нормального мениска дезорганизованной структурой коллагена, преимущественно I типа. Исследования показали:

Беспорядочное расположение волокон в матриксе,

Сниженную клеточную плотность,

Мукоидную дегенерацию и

Сниженную васкуляризацию, особенно в центральных отделах.

Эти изменения значительно снижают биомеханическую устойчивость и регенераторный потенциал, предрасполагая мениск к спонтанным разрывам даже при минимальных нагрузках. Особенно это актуально для типа Врисберга, при котором отсутствуют типичные менискотибиальные и поплитеоменисковые прикрепления, что приводит к патологической гипермобильности мениска и ранней клинической манифестации [1,11].

Клиническая картина

Клинические проявления дискоидного мениска напрямую зависят от его формы, степени стабильности и наличия сопутствующих разрывов. В значительном числе случаев, особенно при стабильных формах без разрывов, патология протекает бессимптомно и выявляется случайно при выполнении МРТ по другому поводу или во время артроскопии [7,25].

Наиболее характерная клиническая симптоматика развивается при наличии: патологической подвижности мениска (тип Врисберга), травматического или дегенеративного разрыва, вторичного воспалительного ответа со стороны синовиальной оболочки. Боль в области латерального (реже медиального) отдела коленного сустава, часто усиливающаяся при нагрузке или приседании, Щелчки и «шиксиллаш» при движениях, особенно в момент сгибания/разгибания, Механические симптомы: блокировка сустава, ощущение защемления, Ограничение амплитуды движений, особенно ротационных.

Диагностика

Рентгенография хотя сама по себе рентгенография не позволяет визуализировать мениск, она может выявить косвенные признаки, указывающие на дискоидную форму: утолщение латерального мыщелка, приподнятое латеральное плато, укороченная межмыщелковая вырезка, расширение латерального суставного пространства.

Чувствительность рентгена ограничена (35–45%), однако он остаётся актуален в скрининге у детей, а также при отсутствии доступа к МРТ (De Maeseneer M. et al., 2000).

Магнитно-резонансная томография (МРТ) — это основной и наиболее информативный неинвазивный метод, применяемый в диагностике дискоидного мениска. Он позволяет определить [6,14]: форму и толщину мениска, протяжённый менисковый сигнал на ≥3 сагиттальных срезах (диагно-

стический критерий), признаки разрыва, дегенерации, гипермобильности, смещение заднего рога и отсутствие прикреплений (тип Врисберга).

Артроскопия считается «золотым стандартом» диагностики, особенно при наличии выраженной симптоматики. Она позволяет:

точно определить форму, размер и толщину мениска;

оценить стабильность и анатомическое прикрепление;

выявить и классифицировать разрывы;

выполнить одномоментное вмешательство (частичная резекция, шов, менископластика).

При этом артроскопия является инвазивным методом, требующим общей или спинальной анестезии, и выполняется при наличии абсолютных показаний [29,30].

Таблица 1

Сравнительный анализ методов AAOS (American Academy of Orthopedics Surgeons):

Метод	Чувствительность	Специфичность	Достоинства	Недостатки
Физикальное обследование	60–70%	60–80%	Доступен, прост, неинвазивен	Низкая достоверность
Рентгенография	~40%	~50–60%	Быстрая, доступная, подходит детям	Только косвенные признаки
МРТ	93–97%	88–93%	Высокая точность, неинвазивность	Стоимость, чувствительност к артефактам
Артроскопия	100%	100%	Диагностика + лечение одномоментно	Инвазивность, требует анестезии

Споры и разногласия в лечении

Выбор тактики лечения дискоидного мениска обусловлен рядом факторов: наличием клинических симптомов, степенью дегенерации или разрыва мениска, типом анатомической аномалии (по классификации Ватанабе.), а также возрастом и активностью пациента. Подход к терапии в настоящее время эволюционировал от агрессивной менискэктомии к более щадящим техникам, направленным на сохранение менисковой ткани.

Ранее стандартом лечения считалась тотальная менискэктомия, которая предусматривала полное удаление мениска. Эта методика была популярна до 1980-х годов и применялась даже при незначительных повреждениях. Однако последующие исследования показали, что удаление мениска существенно повышает риск развития остеоартрита, особенно у молодых пациентов [5].

С развитием артроскопических техник в 1980–1990-х годах хирургия мениска претерпела коренные изменения. Селективная резекция и менискосохранение стали приоритетом. Особенно важным стало внедрение менископластики — восстановления нормальной формы мениска с сохранением стабильных тканей [2,19].

Современные подходы в настоящее время терапия дискоидного мениска основывается на индивидуализированном мультидисциплинарном подходе:

Консервативное лечение применимо в следующих случаях, бессимптомное течение (особенно у детей), отсутствие признаков нестабильности или разрыва по данным МРТ.

Хирургическое лечение показано при наличии: симптомов (боль, блокировка, щелчки), документированных разрывов или нестабильности, анатомических аномалий типа Врисберга или полного покрытия плато мениском.

Основные методы:

Селективная парциальная менискэктомия. Удаляется только поражённый участок, восстанавливается С-образная конфигурация мениска. Это наиболее часто используемая методика при симптоматическом дискоидном мениске. Преимущества: минимизация потери ткани, быстрая реабилитация. Недостатки: возможен риск повторных разрывов при нестабильности края [2,22].

Менископластика. Реконструкция анатомической формы мениска с сохранением максимального объёма ткани и фиксацией нестабильных сегментов. Особенно эффективна у детей и подростков, в связи с возможностью ремоделирования [21].

Сложности: требует высокого хирургического мастерства, повышает длительность операции.

Фиксация мениска (менискоррафия). Применяется при типе Врисберга, где отсутствуют нормальные стабилизаторы, и мениск чрезмерно подвижен. Часто используется техника «inside-out» или «all-inside» для фиксации заднего рога [9].

Тотальная менискэктомия. Проводится в редких случаях, когда сохранение тканей невозможно. Из-за высокого риска постменискэктомического остеоартроза [22], рассматривается как крайняя мера.

Артроскопия — стандарт золотого лечения. Некоторые авторы [15] утверждают, что при бессимптомном течении хирургическое вмешательство нецелесообразно, другие [10] настаивают на превентивной резекции из-за высокого риска позднего разрыва.

Также продолжаются споры о преимуществах менископластики vs. менискэктомии. Данные мета-анализов [22] свидетельствуют о лучших долгосрочных результатах при менископластике.

7. Прогноз и осложнения

Прогноз при дискоидном мениске определяется комплексом факторов, включая своевременность диагностики, выбор адекватной лечебной тактики и объём сохранённой менисковой ткани. С эволюцией методов визуализации и внедрением малоинвазивных хирургических техник подход к лечению данной аномалии значительно изменился, что повлияло и на характер осложнений, и на исходы.

Середине XX века тотальная менискэктомия являлась основным методом хирургического лечения дискоидного мениска. Однако уже в 1948 году Fairbank описал значительное увеличение риска развития остеоартроза после удаления мениска [5]. С тех пор доказано, что мениск выполняет ключевую роль в распределении нагрузки, стабилизации и смазке коленного сустава, и его удаление ведёт к прогрессирующему повреждению суставного хряща [26].

Современная парадигма лечения сместилась в сторону органосохраняющих операций — частичной менискэктомии, менископластики и репарации нестабильных компонентов.

Частота осложнений и отдалённые результаты

Исследования последних десятилетий демонстрируют высокую эффективность органосохраняющих методик:

Частичная менискэктомия (удаление повреждённого сегмента с формированием нормальной анатомической формы) сопровождается повторными разрывами в 3–44 % случаев (среднее — около 19 %) [22].

При тотальной менискэктомии, риск развития постменискэктомического остеоартроза в течение 10–15 лет достигает 51–60 % [18,26].

Шов и фиксация нестабильных менисков показывают частоту повторных операций ≈19 %, однако при строгом соблюдении показаний позволяют сохранить биомеханику сустава и снизить артрозогенность [28].

Влияние биомеханики на прогноз

Современные исследования, использующие 3D-анализ и кинематическую навигацию, показали, что дискоидный мениск — даже в интактной форме — меняет осевую ротацию и латеральную трансляцию большеберцовой кости при нагрузке. Эти изменения могут способствовать износу хряща и нарушению биомеханики сустава в долгосрочной перспективе.

Ключевые выводы

• Наилучшие функциональные и биомеханические результаты достигаются при операциях, сохраняющих мениск.

• Ранняя диагностика и лечение, особенно у детей и подростков, связаны с минимизацией осложнений.

• Наблюдение за бессимптомными состояниями в последнее время не оправдывает себя, согласно последней литературе, при выявлении бессимптомного дискоидного мениска оказалось, что частичная менискэктомия и саузирензирование способствуют улучшению его биомеханики.

• Использование современных технологий (3T МРТ, искусственный интеллект, биоматериалы) усиливает возможности раннего прогнозирования осложнений и персонализированного лечения.

Заключение

Дискоидный мениск — частая врождённая аномалия, имеющая важное клиническое значение, особенно в педиатрической ортопедии. При наличии симптомов патология требует активной диагностики и своевременного лечения с сохранением менисковой ткани.

Современные артроскопические техники позволяют эффективно лечить патологию с минимальной травматичностью. Однако важно помнить о рисках дегенеративных осложнений, особенно после полной резекции.

Для улучшения долгосрочных результатов необходимы:

Ранняя диагностика,

Индивидуальный подход к выбору метода вмешательства,

Контролируемая реабилитация,

А также внедрение новых биотехнологий и 3D-визуализации в клиническую практику.

Дальнейшие исследования в области биомеханики, молекулярной биологии и тканевой инженерии открывают перспективы персонализированного подхода к лечению дискоидного мениска.

Литература

1. Ahn J.H., Choi S.H., Wang J.H., Yoo J.C., Lee S.H. Symptomatic torn discoid lateral meniscus in children and adolescents: Results of arthroscopic partial meniscectomy. Arthroscopy. 2010; 26(11): 1451–1458.

2. Ahn J.H., Lee S.H., Yoo J.C. Arthroscopic meniscoplasty for symptomatic discoid lateral meniscus: a longitudinal follow-up study. Arthroscopy. 2004; 20(5): 445–450.

3. Clark C.R., Ogden J.A. Development of the menisci of the human knee joint: morphologic changes and their potential role in childhood meniscal injury. J. Bone Joint Surg. Am. 1983; 65(4): 538–47.

4. Dickason J.M., Del Pizzo W., Blazina M.E., Fox J.M., Friedman M.J., Snyder S.J. A series of ten discoid medial menisci. Am. J. Sports Med. 1982; 10(5): 298–302.

5. Fairbank T.J. Knee joint changes after meniscectomy. J. Bone Joint Surg. Br. 1948; 30B(4): 664–670.

6. Fujikawa K. et al. Reconstruction of the extensor apparatus of the knee with the Leeds-Keio ligament. Am. J. Roentgenol. 1994; 162(1): 123–127.

7. Good C.R., Green D.W., Griffith M.H. Clinical presentation of the discoid meniscus. J. Pediatr. Orthop. 2007; 27(7): 785–788.

8. Gao G.I., Zhang C.Q., Sun Y.Q. Discoid meniscus: etiology and treatment. Clin. Orthop. Relat. Res. 1989; (236): 27–30.

9. Grassi A., Pizza N., Macchiarola L., Zaffagnini S. Unstable Type III Wrisberg-type Lateral Discoid Meniscus: All-inside Arthroscopic Repair. Video Journal of Sports Medicine. 2021; 1(3): 26350254211006717.
10. Greis P.E., Bardana D.D., Holmstrom M.C., Burks R.T. Meniscal injury: I. Basic science and evaluation. J. Am. Acad. Orthop. Surg. 2002; 10(3): 168–76.
11. Harato K., Sakurai A., Kudo Y. et al. Three-dimensional knee kinematics in patients with a discoid lateral meniscus during gait. Knee. 2016; 23(4): 622-6.
12. Inoue H., Deie M., Shimada N. et al. Vascularity of discoid lateral meniscus. Knee Surg Sports Traumatol. Arthrosc. 2016; 24(3): 787–792.
13. Jeannopoulos C.L. Observations on discoid menisci. J. Bone Joint Surg. Am. 1950; 32(3): 649–652.
14. Jeon J.H. et al. Knee Surg. Sports Traumatol. Arthrosc. 2016; 24(3): 785–792.
15. Jordan S.E. Discoid meniscus: a review of the literature. Arthroscopy. 1996; 12(6): 726–730.
16. Kaplan E.B. Discoid lateral meniscus of the knee joint: nature, mechanism, and operative treatment. J. Bone Joint Surg. Am. 1956; 38(1): 77–87.
17. Kim S.J., Lee Y.T., Kim D.W. Arthroscopic treatment for symptomatic discoid lateral meniscus. Clin. Orthop. Relat. Res. 2002; (400): 165–173.
18. Kim S.J. et al. Meniscus-preserving techniques in discoid lateral meniscus. Clin. Orthop. Surg. 2013; 5(4): 294–300.
19. Kocher M.S. et al. Operative management of discoid meniscus: results of a survey. J. Pediatr. Orthop. 2001; 21(4): 455–458.
20. Lee C.R. et al. National trends in the diagnosis of discoid meniscus in South Korea. J. Korean Orthop. Assoc. 2020; 55(3): 215–222.
21. Lee C.R., Lee S.H., Lee J.H., Yang S.M. Arthroscopic reshaping for symptomatic discoid lateral meniscus in children: Clinical and radiographic outcomes. Knee Surgery & Related Research. 2006; 18(2): 88–93.
22. Liu X. et al. Comparison of meniscoplasty and total meniscectomy for discoid meniscus: a systematic review. Knee Surg. Sports Traumatol. Arthrosc. 2020.
23. Makris E.A., Hadidi P., Athanasiou K.A. The knee meniscus: structure–function, pathophysiology, current repair techniques, and prospects for regeneration. Biomaterials. 2011; 32(30): 7411–31.
24. Matsumoto H., Suda Y., Otani T. et al. Meniscal abnormalities in children: MR imaging findings. Radiology. 2001; 220(3): 825–832.
25. Smillie I.S. The congenital discoid meniscus. J. Bone Joint Surg. Br. 1948; 30B(4): 671–682.
26. Thompson, W.O., Fu, F.H., Stone R.G. Post-meniscectomy osteoarthritis: A long-term follow-up study. Arthroscopy. 1991; 7(4): 355–358.
27. Watanabe M., Takeda S., Ikeuchi H. Atlas of Arthroscopy. Tokyo: Igaku-Shoin, 1978.
28. Zaffagnini S., Grassi A., Marcheggiani Muccioli G.M. et al. Outcomes and failures of meniscal repair: A systematic review and meta-analysis. Br. J. Sports Medicine. 2019; 53(9): 505–512.
29. AAOS Clinical Guidelines. www.aaos.org
30. ESSKA Meniscus Guidelines, 2017. www.esska.org

УДК 616.728.3-018.46-002-089.28-06

М.Э.Ирисметов, А.В.Каземирский, И.Э.Хужаназаров, Ш.Ш.Меликозизода, М.Р.Расулов, А.Ё.Баҳодиров, Ж.И.Мухаммадов

ТИЗЗА БЎҒИМИ ЭНДОПРОТЕЗЛАШДАН КЕЙИН ПЕРИПРОТЕЗ ИНФЕКЦИЯЛИ БЕМОРЛАРНИ ТАШҲИСЛАШ ВА ДАВОЛАШГА ЗАМОНАВИЙ ҚАРАШЛАР

[1,3-7]ЎзР ССВ Республика ихтисослаштирилган травматология ва ортопедия илмий-амалий тиббиёт маркази,
[2]Р.Р.Вреден номли травматология ва ортопедия илмий-тадқиқот миллий тиббиёт маркази,
[3]Тошкент давлат тиббиёт университети

Перипротез инфекция туфайли амалга оширилган тизза бўғимини ревизион эндопротезлаш операциялари барча ревизион аралашувларнинг 58% дан ортиғини ташкил этади. Тақдим этилган ушбу адабиётлар шарҳида перипротез инфекцияни ташҳислаш, шунингдек, уни даволашнинг замонавий ёндашувларига бағишланган кўп сонли адабиётлар манбаларидаги маълумотлар таҳлил қилинган. Кўпчилик муаллифлар томонидан икки босқичли даволашнинг самаралилиги, бундан ташқари, биринчи босқичда имплантация қилинувчи спейсер тури инфекцияли яллиғланиш ўчоғи санацияси самарадорлигига таъсир кўрсатмаслиги айтиб ўтилган. Бироқ биринчи босқичда артикуляцияловчи санациялайдиган конструкциялардан фойдаланиш артикуляцияланмаганларга нисбатан қатор афзалликларга эга, улар орасида энг муҳимларидан бири бу – операция қилинган тизза бўғимида ҳаракатларнинг бўлиши ва бу комплекс реабилитация муолажаларини олиб бориш имконияти туғилади. Бу билан беморлар нафақат жисмоний, балки руҳий-эмоционал мотивацияга эришиб доимий ҳаёт тарзига қайтишига эришилади.

Калит сўзлар: тизза бўғими, перипротез инфекция, икки босқичли даволаш, спейсер, реэндопротезлаш, ҳаракатлар амплитудаси.

Ирисметов М.Э., Каземирский А.В., Хужаназаров И.Э., Меликозизода Ш.Ш., Расулов М.Р., Баходиров А.Ё., Мухаммадов Ж.И. Современные взгляды на диагностику и лечение пациентов с перипротезной инфекцией после эндопротезирования коленного сустава

На долю операций ревизионного эндопротезирования коленного сустава, выполненных по причине перипротезной инфекции, приходится более 58% от всех ревизионных вмешательств. В представленном обзоре проанализированы данные многочисленных литературных источников, освещающих вопросы современной диагностики, а также, подходов к лечению перипротезной инфекции. Большинство авторов сообщает об эффективности двухэтапного лечения, причем тип спейсера, имплантируемого на первом этапе, не влияет на эффективность санации очага инфекционного воспаления. Однако использование на первом этапе артикулирующих санирующих конструкций имеет ряд преимуществ над неартикулирущими, среди которых одно из наиболее важных – это лучшая амплитуда движений в оперированном коленном суставе.

Ключевые слова*:* коленный сустав, перипротезная инфекция, двухэтапное лечение, спейсер, реэндопротезирование, амплитуда движений

Irismetov M.E., Kazemirskiy A.V., Khujanazarov I.E., Meliqozizoda Sh.Sh., Rasulov M.R., Bakhodirov A.Y., Mukhammadov J.I. Current views on diagnosing and treatment of patients with periprosthetic infection after the knee arthroplasty

The proportion of the procedures of the knee surgical revision arthroplasty performed due to infection is ab ove 58% of all revision interventions. In their presented review of the literature the authors analyzed the data of numerous references covering the problems of current diagnosis, as well as the approaches to treatment of periprosthetic infection. Most authors report of the efficiency of two-staged treatment, wherein a type of the spacer implanted at the first stage does not influence the effectiveness of the debridement of infection inflammation focus. However, the use of articulating debriding structures at the first stage has some advantages over non-articulating ones, and among them the better range of motions in the operated knee is one of the most important.

Key words: the knee (joint), periprosthetic infection, two-staged treatment, spacer, rearthroplasty, range of motions.

Кириш. Бугунги кунда тизза бўғимини эндопротезлаш кўплаб касалликлар ҳамда тизза бўғими жароҳати оқибатлари, хусусан, остеоартрозни даволашнинг энг талабгир ва юқори самарадор усули ҳисобланади. 2008 йилда АҚШда 602600 тизза бўғимини эндопротезлаш операцияси бажарилган, истиқболли башоратларга кўра бундай аралашувлар сони 2030 йилга бориб 3,5 миллионга етади. Сўнгги йилларда ушбу турдаги хирургик даволанишга энг катта эҳтиёж 65 ёшгача бўлган беморлар орасида кузатилмоқда. Бу Ер юзида семизликдан азият чекаётган аҳоли сони, шунингдек, катта ёш ҳамда ҳаракат-таянч тизими касалликлари бўлишига қарамасдан фаол турмуш тарзини олиб боришни истовчи одамлар улушининг прогрессив ўсиши билан боғлиқ [34]. Аналогик ҳолат аҳолининг фаол турмуш тарзи ортиб бораётган Россия Федерацияси ҳамда бошқа давлатларда ҳам қайд этилган. Бирламчи тизза бўғимини тотал эндопротезлашдан кейинги биринчи ўн йилликда 90% дан ортиқ ҳолатда аъло ва яхши натижалар қайд этилган [2]. Р.Р.Вреден номидаги Россия Травматология ва ортопедия илмий тадқиқот институтининг 2011 йилдан 2014 йилгача бўлган даврда тизза бўғимларини эндопротезлаш регистри маълумотлари таҳлили шуни кўрсатдики, перипротез инфекция туфайли юзага келган тизза бўғимини реэндопротез улуши барча ревизион аралашувларнинг 58% дан ортиғини ташкил этади [3]. Маҳаллий ҳамда хорижий муаллифлар артропластиканинг қуйидаги сабабларини ажратиб кўрсатадилар: эндопротез компонентларининг асептик қимирлаб қолиши, перипротез инфекция, капсула ва бириктурувчи тўқималарнинг дегенератив ўзгариши туфайли бўғимдаги ностабиллик, эндопротез компонентларининг нотўғри масофавий ориентацияси, эндопротез компонентларининг механик шикастланиши, тизза бўғимининг ёзувчи аппарати етишмовчилиги, контрактуранинг ишламай қолиши, эндопротез компонентларига яқин жойлашган сон ва катта болдир суягининг травматик ҳамда чарчашдан синишлари ва бошқалар [2,42]. D.F. Dalury ва ҳаммуаллифлари томонидан ўн йил давомида 820 марта тизза бўғимини реэндопротезлаш операцияси бажарилган 623 нафар беморда ўтказилган тадқиқотда ревизион аралашувларда энг кўп учровчи еттита сабабнинг қуйидаги нисбатлари аниқланган: 23,1% ҳолатда – эндопротез компонентларининг асептик ностабиллиги, 18,4% – инфекцион асоратлар юзага келиши, 18,1% – полиэтилен астарнинг эскириши, 17,7% ҳолатда – капсула-боғлам тузилмаларнинг ишдан чиқиши туфайли амалга оширилган, беморларнинг 9,3% ини операция қилинган бўғимдаги оғриқлар ҳамда ҳаракатланишнинг қийинлиги безовта қилган, 4,5% ҳолатда ревизион аралашувлар эндопротез компонентлари атрофидаги остеолиз сабабли бажарилган, 2016 йилда 2,9% ҳолатда эндопротез компонентларининг нотўғри ўрнатилганлиги ташҳисланган [12]. Ревизион аралашувлар бажарилган беморларни даволаш, асосан, операциянинг узоқ давом этиши, қон йўқотишлар, асоратлар частотаси, шунингдек, фойдаланиладиган имплантантлар, ҳамширалик парвариши, анестезия, операция хонаси ва стационарда қолишнинг умумий давомийлиги учун қилинадиган харажатларнинг бирламчи эндопротезлашга нисбатан сезиларли даражада катталигига боғлиқ.

Натижада клиникалар ва суғурта компаниялари учун асептик қимирлаб қолиш туфайли ревизион аралашувларнинг якуний қиймати бирламчи ҳолатга нисбатан 24–100% га, инфекцияли асоратларда эса 8 баробаргача ортади [17]. Бундан ташқари перипротез инфекцияни чақирган микрофлорага боғлиқ ҳолда даволаш харажатларида ҳам сезиларли даражадаги фарқлар кузатилади. Parvisi J. ва ҳаммуаллифлари томонидан ўрин/кун, даволаниш қиймати ва аниқланган микроорганизм – метициллин резистент Staphylococcus Aureus (MRSA) ва метициллин сезувчан Staphylococcus Aureus (MSSA) ўртасида ўзаро боғлиқлик мавжудлиги аниқланган. Беморларда стафилококкнинг метициллин-резистент штаммлари аниқланганда даволаш давомийлиги 2 баробар, инфекция санацияси учун сарфланадиган харажатлар эса 3 баробаргача ортган [45].

ПЕРИПРОТЕЗ ИНФЕКЦИЯНИНГ ЮЗАГА КЕЛИШИ ВА ҚАЙТАЛАНИШ ХАВФ ОМИЛЛАРИ

2013 йилда перипротез инфекция бўйича ўтказилган халқаро келишув конференцияси натижаларига кўра кучли консенсусга эришиш йўли билан (94%) бўғимларни эндопротезлаш операцияларидан кейинги инфекцион асоратлар юзага келишининг асосий хавф омиллари белгиланган [44].

Сегментдаги аввалги жарроҳлик аралашувлари. G. Peersman ва ҳаммуаллифлари томонидан инфекцион асоратлар юзага келган 113 нафар беморда олиб борилган текширишларда юзага келган инфекцион асоратларнинг юқори фоизи ва сегментдаги ҳар қандай очиқ жарроҳлик манипуляцияси бўйича анамнестик маълумотлар ўртасида назорат гуруҳидаги 6000 дан ортиқ беморлар билан таққосланганда аниқ ўзаро боғлиқлик мавжудлиги исботланган [47]. Шунинг учун жарроҳлик аралашуви амалга ошириладиган зонада аввал амалга оширилган барча операциялар сони, кўриниши ҳамда бажарилган вақти белгиланган барча анамнестик маълумотларни ишончли ва тўлиқ тўплаш ҳамда таҳлил қилиш муҳим аҳамият касб этади. Кейинги босқичда олдинда турган операцияни режалаштириш ва асоратлар юзага келиш хавфини минималлаштириш мақсадида мукаммал клиник ҳамда лаборатор текширишларни ўтказиш зарур.

Семириш. N.N. Dowsey ва ҳаммуаллифлари томонидан 2009 йилда тизза бўғимининг бирламчи эндопротези бажарилган 1211 нафар беморни текширишдан олинган натижаларга кўра 59% ҳолатда тана вазни индекси (ТВИ) 30 кг/м^2 дан юқори бўлган. Беморларнинг бундай тоифасида нормал ТВИ бўлган назорат гуруҳидаги беморлар (0,8%) билан таққосланганда параэндопротез инфекция туфайли ревизияларнинг юқори частотаси (5%) қайд этилган. Бу факт операциянинг узоқ давом этиши, гемотрансфузия зарурати, беморларда турли йўлдош касалликлар (қандли диабет, буйрак ва жигар касалликлари)нинг мавжудлиги, шунингдек, антибиотикларнинг нотўғри танланган дозировкаси билан боғлиқ бўлиши мумкин. Операцияга тайёрлаашда беморлар врачлар томонидан эҳтимолий инфекцион асоратлар хавфининг жуда юқорилиги ҳақида хабардор қилиниши керак [14].

Қандли диабет. Айрим тадқиқотлар шуни кўрсатмоқдаки, операция олди босқичда гипергликемиянинг 10 ммоль/л дан юқори бўлиши қониқарсиз натижалар ҳамда инфекцион асоратлар сонининг ортишига олиб келади. Бундан ташқари тиззанинг бирламчи эндопротезлаши бажарилган назорат қилиб бўлмайдиган ва қилинадиган диабетли беморлардан олинган натижалар таққосланганда гликемия 10 ммоль/л дан юқори бўлганда инфаркт ёки инсульт, қон кетиши, ичакларнинг беркилиб қолиши, сийдик чиқарувчи йўллар инфекцияси каби оғир умумий соматик асоратлар юзага келишининг юқори частотаси ҳақида хабар берилган [37]. Баъзи муаллифлар глюкоза даражасини текширишдан ташқари перипротез инфекция хавфининг прогностик кўрсаткичи сифатида гликозилланган гемоглобин даражасини ҳам ҳисобга олиш зарурлигини таъкидлашган, бироқ унинг роли баҳслилигича қолмоқда. Ушбу фактга қарамасдан операция олди текширишларида юқорида айтиб ўтилган кўрсаткичларни ҳисобга олиш ҳамда глюкоза даражаси 10 ммоль/л ва гликозилланган гемоглобин 7% дан юқори бўлган беморларда бўғимлар эндопротезини эҳтиёткорлик билан таклиф этиш тавсия этилади [31].

Чекиш ва алькогол суиистеъмоли. Чекиш операциядан кейинги даврда инфекцион асоратлар ва ўлим ҳолатлари сонининг ўсишига олиб келади, бироқ бундай зарарли одатлардан операция олди босқичда ўз вақтида воз кечиш, E. Mills ва ҳаммуаллифлари томонидан берилган 21 та тадқиқотнинг тизимли шарҳи натижаларига кўра, бу хавфларни аҳамиятли даражада камайтиради. Ҳисоб-китобларга кўра чекишдан воз кечишнинг ҳар бир ҳафтаси потенциал хавфни 19% га камайтиради, воз кечишнинг оптимал муддати эса 4–6 ҳафтани ташкил этади [41]. Шунингдек, операциядан 4 ҳафта олдин маиший ароқхўрликда алкогол истеъмолидан воз кечиш ушбу одат туфайли чақирилган оғишларни йўқотиб юбориши исботланган [58].

Гиёҳвандлик ва ОИВ-нфекция. Томир ичига гиёҳванд моддаларни истеъмол қилишни синаб кўрувчи шахслар, қатор тадқиқотлардан олинган маълумотларга кўра, ППИнинг энг юқори хавф гуруҳига киради. Ушбу гуруҳ беморлари кўпинча ОИВ ва сурункали вирусли С гепатити каби йўлдош касалликларнинг сезиларли даражада юқори миқдорига эга бўлади, гиёҳванд воситаларни киритиш йўли эса инфекциянинг гемотоген тарқалиш эҳтимолини оширади. Шу билан бирга J.L. Hicks ва ҳаммуаллифлари томонидан амалга оширилган тадқиқотлардан олинган натижаларга кўра гиёҳванд воситаларни истеъмол қилмайдиган, тизимли равишда қўллаб турувчи терапия қабул қилувчи, қонда аниқланмайдиган вирусли юклама билан лимфоцитларнинг CD4 даражаси 400 ҳужайра/мл бўлган ОИВ-инфицирланган беморлар оддий аҳоли билан таққосланганда инфекцион асоратларнинг юқори хавфига қарамасдан операция қилиниши мумкин [24].

Зўрайиш босқичида жигарнинг касалланиши. Хавф гуруҳига сурункали вирусли С гепатитининг симптомсиз кечиши бўлган, шунингдек, зўрайган жигар церрози бўлган беморлар киритилади, бунинг устига беморларнинг кўпчилигида эрта инфекцион асоратлар юзага келади (дастлабки 30 кунда), беш йиллик яшовчанлик эса атиги 77,8% ни ташкил этди. Бироқ чуқур операция олди тайёргарликларида бирламчи эндопротезлашда хавфлар стандарт аҳамиятлардан ошмайди [28].

Иммуносупрессия. Тизимли, аутоиммун, онкологик касалликлари бўлган беморлар аъзолар трансплантациясидан кейин кўпинча бир умр иммуносупрессив таъсирли препаратлар (цитостатиклар, глюкокортикоидлар, ўсма некрози омили ингибиторлари)ни ичиб юришга мажбур бўлишади, ППИ ривожланиш хавф омилларини баҳолаш шкаласини яратган Berbari ва ҳаммуаллифлари томонидан тақдим этилган маълумотларга кўра эса иммуносупрессия аҳамиятли омиллардан бири бўлиб ҳисобланади. Бундай асоратлар хавфини камайтириш учун 2 ҳафта олдин бундай препаратларни операциядан кейинги даврда репаратив жараёнларни нормаллаштириш мақсадида бекор қилиш зарур [8]. Исботланган хавф омиллари қаторига эркак жинсига мансублик, эндопротезлашнинг кўп тармоқли стационарларда бажарилиши, бошқа даволаш муассасасидан кўчириб келиш ҳамда кекса ёшдаги одамларда узоқ муддатли ўрин/кун, ревматоидли артрит ёки бошқа ревматологик касалликлар, ўпкада қон айланишининг бузилиши, ўткир миокард инфаркти, ҳаракатсиз юрак етишмовчилиги, периферик томирлар, юрак клапани касаллиги, камқонлик, одонтеген инфекциянингсанация қилинмаган ўчоқлари, шунингдек, бўғим, юмшоқ тўқималар сегменти ва септицемиядаги фаол инфекцион жараён ҳам киради [33]. Турли манбалардан олинган маълумотларга кўра перипротез инфекция хавф омилларини комплекс баҳолаш учун, асосан, нозокомиал инфекцияларни назорат қилиш бўйича миллий жамият шкаласи (2 баллдан юқори) таркибига кирувчи Америка анестезиологлари жамияти шкаласи [7] ҳамда Charlson томонидан асосланган коморбидликнинг операция олди индексидан (3 баллдан юқори) фойдаланилади[11]. Ушбу шкалалар бўйича юқорида тавсифланган натижалар оператив аралашув бажарилгандан кейин инфекциялар юзага келиш эҳтимолини башоратлаш имконини беради.

Перипротез инфекция диагностикаси. J. Parvisi ва ҳаммуаллифлар фикрларига кўра яқин кунларга қадар перипротез инфекция (ППИ) диагностикаси учун ягона тасниф мавжуд эмас эди. Шунинг учун таянч-ҳаракат тизими инфекцияларини назорат қилиш жамияти томонидан адаптация мақсадида клиник ва илмий фойдаланиш учун қуйидаги тавсифлар ишлаб чиқилди [44]. Ушбу ме-

зонлардан биронтаси:

• фенотипик жиҳатдан бир хил ажратилган микроорганизмлар билан турли локализациялардан олинган биоптатларни микробиологик текширишдан олинган иккита мусбат натижа;

• бўғим ичидан оқма яранинг чиқиши;

ёки қуйидаги мезонлардан учтаси:

• С-реактив оқсил (СРО) ва эритроцитлар чўкиш тезлиги (ЭЧТ)нинг юқори даражаси;

• синовиал суюқликда лейкоцитларнинг юқори таркиби ёки эстераза лейкоцитлар тест-чизиқчасида ++ мавжудлиги;

• синовиал суюқликда полиморфядроли нейтрофиллар миқдорининг юқорилиги;

• бўғин бўшлиғидан олинган биоптатни микробиологик текширишдан олинган ижобий натижа;

• бир марталик ижобий экиш бўлганда перипротез инфекция мавжудлиги ҳақида бемалол айтиш мумкин.

Бироқ муаллифлар таъкидлашича, ташҳис қўйишдаги якуний қарор барибир жарроҳнинг ўзида қолади, шунингдек, диагностика учун жуда мураккаб бўлган паст вирулентли микроорганизмлар ҳам мавжуд. Бундай вазиятларда диагностик мезонларнинг зарурий бирикмасини олиш мумкин.

АҚШнинг Касалликларни назорат қилиш ва олдини олиш маркази томонидан ишлаб чиқилган перипротез инфекцияларнинг катта ҳажмли таснифи мавжуд. Унга мувофиқ синовиал суюқликдан олинган экмада микроорганизмлар ўсишининг бўлиши, жарроҳлик аралашуви жараёнида инфекция белгиларининг аниқланиши ёки тўқима биоптатларининг микробли ижобий ўсиши, шунингдек, бошқа сабабларга кўра юзага келмайдиган камида иккита симптом – бўғимлардаги оғриқ, гиперемия, шиш, йиринг, контрактура мавжудлигига кўра ташхис қўйиш мумкин. Юқорида санаб ўтилган мезонларнинг бири қуйидаги белгилардан ҳеч бўлмаганда биттаси билан боғлиқ бўлиши керак: Грам бўйича мусбат бўялиш; синовиал суюқликни цитологик текшириш, инфекцион жараёнга мувофиқ келувчи ва бошқа касалликлар билан тушунтирилмайдиган қон ҳамда бўғим ичи суюқлигининг биокимёвий кўрсаткичлари; қон, сийдик ёки синовиал суюқликнинг мусбат антиген тести; инфекциянинг рентгенологик белгилари. Бу тасниф етарлича кенг бўлиб, перипротез инфекцияни ташҳислаш учун ушбу маълумотлар интерпретациясида жарроҳга жуда кўп эркинлик беради [42].

W.N. Scott ва ҳаммуаллифларига кўра олдинги жарроҳлик аралашувларидан кейин инфекция мавжудлигини кўрсатувчи анамнестик маълумотлар – интенсивлик, оғриқ синдромининг юзага келиш вақти ва частотаси; операция қилинган бўғимнинг локал гипертермияси, шиш, контрактурани аниқлаш имконини берувчи клиник кўрикни ўрганиш муҳим аҳамият касб этади [51].

Перипротез инфекция бўйича мувофиқлаштирувчи конференция натижалари асосида ўткир ва сурункали ППИни ташхислашда асосий лаборатор кўрсаткичлар учун чегара қийматлар аниқланган [44].

Ўткир ППИда дастлабки 6 ҳафта давомида ЭЧТ диагностик аҳамиятга эга бўлмайди, бу J.S. Olshaker томонидан қилинган таҳлилларни тасдиқлайди: СРО даражаси 100 мг/л дан ошиши керак. Синовиал суюқликнинг цитологик текширувида цитоз 10000 кл/мкл дан ортиқ, полиморфядроли нейтрофиллар (ПМН) улуши эса 90% дан юқори бўлиши зарур. ЭЧТнинг 30 мм/соатдан тезлашиши, СРО концентрациясининг 10 мг/л дан ҳамда синовиал суюқликда лейкоцитлар миқдорининг 3000 кл/л дан юқори бўлиши, шундан ПМН>80% ни ташкил этиши сурункали ППИ учун (операциядан кейин 6 ҳафта ўтганда) хос ҳолат ҳисобланади [41].

Операция қилинган бўғим бўшлиғидан олинган пунктат ёки интраоперацион олинган тўқима биоптатини микробиологик текширишда озиқ муҳитида экспозиция муддати, қатор муаллифларнинг якдил фикрига кўра, клиник вазиятга мувофиқ ҳолда 5 кундан 14 кунгачани ташкил этиши керак. Паст вирулентли микроорганизмлар қўзғатувчи бўлиб ҳисобланган ва ташхис қўйишда шубҳа бўлган қатор ҳолатларда перипротез культурларни кузатиш муддатларини узайтириш намуналарнинг деярли контаминация хавфисиз экишлар сезувчанлигини оширади [50].

IL – 6 ни текширишнинг истиқболли ва юқори аниқликдаги методи деб ҳисоблаш мумкин. ППИ-га шубҳа қилинган 120 нафар бемордан олинган материаллар таҳлили асосида Glehr M. ушбу лаборатор кўрсаткичнинг С-реактив оқсилга нисбатан яхши сезувчанликка эгалигини исботлаб берди ҳамда қон плазмаси ва синовиал суюқлик учун чегара қийматлар 2,6 пг/мл ва 2100 пг/мл бўлиши, бу миқдордан юқори ҳолатда беморда инфекция мавжудлиги эҳтимолидан дарак беришини белгилаб берди. Методнинг сезувчанлиги – 93%, спецификлиги – 59% ни ташкил этди [49]. Текширишнинг юқори аниқликдаги замонавий усуллари қўлланилиши, замонавий алгоритмларга амал қилиниши ташхислаш самарадорлигини ошириш ҳамда ППИни кўп босқичли даволашда рецидивлар миқдорини камайтиришга ёрдам беради. Бироқ А.П. Середа ўз шарҳида айни пайтда беморда перипротез инфекция мавжудлигини жуда катта аниқлик билан ташхислаш имконини берувчи лаборатор кўрсаткичларнинг оптимал бирикмаси аниқланмаганлигига эътиборни қаратади [5].

Перипропротез инфекция қўзғатувчиси бўлишга қодир бўлган турли микроорганизмларнинг катта миқдори мавжуд. Микроорганизмларни турларга ажратиш, асосан, инфекция ўчоғини муваффақиятли санация қилиш эҳтимолинибелгилайди. У ёки бу турдаги микроорганизмларнинг тарқалиши регионга боғлиқ. A. Patel томонидан тақдим этилган маълумотларга кўра Европа мамлакатлари регионида метициллинрезистент стафилококк (36%) ППИнинг энг кўп учровчи қўзғатувчиси ҳисобланади. У билан ППИ қўзғатувчиси сифатида тилларанг стафилококкнинг аниқланиш частотаси таққослана олади – 29%. Камдан-кам ҳолатда грамманфий микроорганизмлар (12%), энтерококк (9%), стрептококк (7%) учрайди [46].

Тахминан 10% ҳолатда инфекция қўзғатувчисини аниқлаб бўлмайди, бу антибактериал препаратларнинг назоратсиз қабули, бўғимнинг нотўғри бажарилган диагностик пункцияси ёки микробли пленка шаклланиши билан боғлиқ бўлиши мумкин. Стафилококкнинг ҳар хил турлари бутун дунё бўйича параэндопротез инфекция барча ҳолатларининг 50 дан 65% игача миқдорини ташкил этади, бу J.L. Del Pozo томонидан олиб борилган илмий изланишларда ҳам ўз тасдиғини топган [13].

Метициллин-резистент стафилококклар санацияси энг мураккаблигича қолмоқда. Афсуски, сўнгги йилларда микроорганизмларнинг ушбу тури билан боғлиқ касалланишлар сони барқарор ўсиб бормоқда ва баъзи даволаш муассасаларида аниқланиш частотасига кўра етакчилик қилаётганига қараганда келгусида янада кўпайиш тенденциясига эга, ППИ ташхисланган барча ҳолатларда уларнинг улуши 50% дан ортади. Метициллин-резистент стафилококклар томонидан чақирилган ППИни даволаш муваффақиятсизликларнинг жуда юқори фоизи билан боғлиқ. Шу билан бирга ППИни хирургик даволашнинг бир босқичли алгоритмида қайталанишлар хавфи 63% га етади, икки босқичли ревизияда эса ҳар тўртинчи ҳолатда рецидивлар эҳтимоли кузатилади [45]. Одатда, антибиотикларнинг турли гуруҳлари ва микробли ассоциациялар (2 ва ундан ортиқ микроорганизмлар)га резистент бўлган грамманфий микроорганизмларни йўқ қилиш муаммоси ҳам долзарблигича қолмоқда, чунки бундай инфекциялар метициллин-резистент стафилококклар ва анаэробларни, шунингдек, замбуруғли инфекция ва микобактерияларни ўз ичига олади [38].

Айрим бактериялар (Staphylococcus aureus, epidermidis; Pseudomonas aeroginosa)нинг микробли пленка (биофильмлар) шакллантириш хусусияти кўпчилик антибиотикларнинг бактерия колониялари томонидан шакллантирилган гликокаликсга кира олмаслиги туфайли санация жараёнини сезиларли даражада мураккаблаштиради. Бундай инфекцияларнинг сурункали ҳолатга ўтиши қайд этилган. Ушбу аспект ППИни даволашдаги энг кўп муҳокама этиладиган масалалар сирасига киради. Муаллифлар фикрича, микробли пленкалар бактерияларнинг ўзлари томонидан ҳосил қилинган ўзаро полимер матриксларга ўралган, имплантатга адгезия кучи ёрдамида маҳкамланган микроорганизмлар жамоаси ҳисобланади.

Р.М. Тихилов ва ҳаммуаллифлари томонидан яратилган қўлланмада имплантант бактериал колонизациясининг иккита механизми тавсифланган. Биринчи ҳолатда электростатик майдон кучланиши, юзанинг бита бошлаши, гидрофоблиги ва водородли алоқалар ҳисобига бактериялар ва сунъий

юза ўртасида тўғридан-тўғри носпецифик ўзаро таъсир содир бўлади. Иккинчи механизм имплантни микроорганизмлар билан қопловчи плазмали оқсиллар рецепторларининг ўзаро таъсири билан боғлиқ [4].

Микробли пленка шароитида микроорганизмлар мутлақо бошқа феъл-атворни намойиш қилади: антибиотикларга резистентлик 500 баробаргача ошади, Т-лимфоцитлар полиферацияси бостирилиши туфайли организмнинг ўз иммун жавоби пасайиб кетади. Биофильмларнинг шаклланиши бир неча босқичда юз беради: адгезия, микроколониялар шаклланиши, етилиши, тарқалиши. Етилиш жараёнида микробли пленканинг уч ўлчамли таркиби шаклланади, анаэроб микроорганизм риволаниши учун шароит яратилади, кейинчалик колониялар алоҳида бўлакларининг бошқа локализациялар бўйлаб тарқалиши юз беради [54].

ПЕРИПРОТЕЗ ИНФЕКЦИЯЛИ БЕМОРЛАРНИ ДАВОЛАШГА ЁНДАШУВЛАР

ППИли беморларни даволашнинг **мақсади** инфекцияларни самарали йўқотиш, оғриқ синдромини енгиллаштириш, операция қилинган сегмент функциясини максимал даражада тиклаш ва сақлаб туриш ҳисобланади. Инфекцияли асоратлар бўлган беморларга ташхислаш босқичида ҳам, даволаш тактикасини танлаш босқичида ҳам комплекс ёндашув талаб этилади. Инфекцияни самарали санация қилишнинг оптимал методини танлаш ва яхши функционал натижага эришишда у даволовчи врач ҳамда операция қилувчи жарроҳга жуда зарур. Шунингдек, оддий бўлмаган анамнезни таҳлил қилиши ва ППИли беморнинг ўзига хос хусусиятларга эга объектив мақомини баҳолаши зарур бўлган анестезиолог учун ҳам анестезиянинг энг самарали ва хавфсиз усулини танлашда комплекс ёндашув муҳим аҳамият касб этади.

J.V. Bono ва ҳаммуаллифлари перипротез инфекцияни даволаш тактикасининг қуйидаги вариантларини ажратиб кўрсатади [9]:

1. Инфекцияни антибактериал бостириш.

2. Полиэтилен вкладишни алмаштириш ва эндопротез компонентларини сақлаб қолиш билан очиқ дебридмент.

3. Эндопротез компонентларини олиб ташлашни назарда тутувчи тактика:

a) бир босқичли реимплантация;

b) икки босқичли реимплантация.

4. Жарроҳлик аралашувининг муқобил кўринишлари:

• резекцион артропластика;

• артродез;

• ампутация.

Адабиётлар

1. Корнилов Н.В. Травматология и ортопедия: учебник для вузов. Под ред. Н.В. Корнилова. 3-е изд. М.: ГЭОТАР-Медиа, 201; 423-425.

2. Корнилов Н.Н., Куляба Т.А. Артропластика коленного сустава. СПб.: РНИИТО им. Р.Р. Вредена, 2012; 168-169.

3. Корнилов Н.Н. и др. Данные регистра эндопротезирования коленного сустава РНИИТО им. Р.Р. Вредена за 2011-2013 годы. Травматология и ортопедия России. 2015; 1 (75): 136-151.

4. Руководство по эндопротезированию тазобедренного сустава. Под ред. Р.М. Тихилова, В.М. Шаповалова. СПБ.: РНИИТО им. Р.Р. Вредена, 2008; 272-273.

5. Середа А.П. и др. Диагностика перипротезной инфекции. Часть 1: Серология (обзор литературы). Травматология и ортопедия России. 2014; 4 (74): 115-126.

6. Anderson J.A., Sculco P.K., Heitkemper S. et al. An articulating spacer to treat and mobilize patients with infected total knee arthroplasty. J. Arthroplasty. 2009; 24 (4): 631-635.

7. Berbari E.F., Hanssen A.D., Duffy M.C. et al. Risk factors for prosthetic joint infection: case-control study. Clin. Infect. Dis. 1998; 27 (5): 1247-1254.

8. Berbari E.F., Osmon D.R., Lahr B. et al. The Mayo prosthetic joint infection risk score: implication for surgical site infection reporting and risk stratification. Infect. Control Hosp. Epidemiol. 2012; 33 (8): 774-781.

9. Brandt C.M., Sistrunk W.W., Duffy M.C. et al. Staphylococcus aureus prosthetic joint infection treated with debridement and prosthesis retention. Clin. Infect. Dis. 1997; 24 (5): 914-919.

10. Calton T.F., Fehring T.K., Griffin W.L. Bone loss associated with the use of spacer blocks in infected total knee arthroplasty. Clin. Orthop. Relat. Res. 1997; 345: 148-154.

11. Charlson M.E., Pompei P., Ales K.L., MacKenzie C.R. A new method of classifying prognostic comorbidity in longitudinal studies: development and validation. J. Chronic Dis. 1987; 40 (5): 373-383.

12. Dalury D.F., Pomeroy D.L., Gorab R.S., Adams M.J. Why are total knee arthroplasties being revised? J. Arthroplasty. 2013; 28 (8): 120121.

13. Del Pozo J.L., Patel R. Clinical practice. Infection associated with prosthetic joints. N. Engl. J. Med. 2009; 361 (8): 787-794.

14. Dowsey M.M., Choong P.F. Obese diabetic patients are at substantial risk for deep infection after primary TKA. Clin. Orthop. Relat. Res. 2009; 467 (6): 1577-1581.

15. Elders M.J. The increasing impact of arthritis on public health. J. Rheumatol. 2000; 60: 6-8.

16. Falahee M.H., Matthews L.S., Kaufer H. Resection arthroplasty as a salvage procedure for a knee with infection after a total arthroplasty/ J. Bone Joint Surg. Am. 1987; 69 (7): 1013-1021.

17. Fernandez-Fairen M., Torres A., Menzie A. et al. Economical analysis on prophylaxis, diagnosis, and treatment of periprosthetic infections. Open Orthop. J. 2013; 7: 227-242.

18. Gehrke C.T., Parvizi J. Proceedings of the International Consensus Meeting on Periprosthetic Joint Infection. International Consensus Group LLC, 2013; 253-255.

19. Goksan S.B., Freeman M.A. One-stage reimplantation for infected total knee arthroplasty. J. Bone Joint Surg. Br. 1992; 74 (1): 78-82.

20. Goldman R.T., Scuderi G.R., Insall J.N. 2-stage reimplantation for infected total knee replacement. Clin. Orthop. Relat. Res. 1996; 331: 118-124.

21. Haddad F.S., Masri B.A., Campbell D. et al. The PROSTALAC functional spacer in two-stage revision for infected knee replacements. Prosthesis of antibiotic-loaded acrylic cement. J. Bone Joint Surg. Br. 2000; 82 (6): 807-812.

22. Hanssen A.D., Rand J.A. Evaluation and treatment of infection at the site of a total hip or knee arthroplasty. Instr. Course Lect. 1999; 48: 111-122.

23. Hanssen A.D., Rand J.A., Osmon D.R. Treatment of the infected total knee arthroplasty with insertion of another prosthesis. The effect of antibiotic-impregnated bone cement. Clin. Orthop. Relat. Res. 1994; 309: 44-55.

24. Hicks J.L., Ribbans W.J., Buzzard B. et al. Infected joint replacements in HIV-positive patients with haemophilia. J. Bone Joint Surg. Br. 2001; 83 (7): 1050-1054.

25. Hirakawa K., Stulberg B.N., Wilde A.H. et al. Results of 2-stage reimplantation for infected total knee arthroplasty. J. Arthroplasty. 1998; 13 (1): 22-28.

26. Hofmann A.A., Kane K.R., Tkach T.K. et al. Treatment of infected total knee arthroplasty using an articulating spacer. Clin. Orthop. Relat. Res. 1995; 321: 45-54.

27. Horan T.C., Andrus M., Dudeck M.A. CDC/NHSN surveillance definition of health care-associated infection and criteria for specific types of infections in the acute care setting. Am. J. Infect. Control. 2008; 36 (5): 309-332.

28. Hsieh P.H., Chen L.H., Lee M.S. et al. Hip arthroplasty in patients with cirrhosis of the liver. J. Bone Joint Surg. Br. 2003; 85 (6): 818-821.

29. Hsu C.S., Hsu C.C., Wang J.W., Lin P.C. Two-stage revision of infected total knee arthroplasty using an antibiotic-impregnated static cement-spacer. Chang. Gung. Med. J. 2008; 31 (6): 583-591.

30. Insall and Scott Surgery of the Knee. Ed. W.N. Scott. 5th ed. Elsevier, 2012; 1504.

31. Iorio R., Williams K.M., Marcantonio A.J. et al. Diabetes mellitus, hemoglobin A1C, and the incidence of total joint arthroplasty infection. J. Arthroplasty. 2012; 27 (5): 726-729.

32. Isiklar Z.U., Landon G.C., Tullos H.S. Amputation after failed total knee arthroplasty. Clin. Orthop. Relat. Res. 1994; 299: 173-178.

33. Jämsen E., Huhtala H., Puolakka T., Moilanen T. Risk factors for infection after knee arthroplasty. A register-based analysis of43,149 cases. J. Bone Joint Surg. Am. 2009; 91 (1): 38-47.

34. Kurtz S., Mowat F., Ong K. et al. Prevalence of primary and revision total hip and knee arthroplasty in the United States from 1990 through 2002. J. Bone Joint Surg. Am. 2005; 87 (7): 1487-1497.

35. Kurtz S., Ong K., Lau E. et al. Projections of primary and revision hip and knee arthroplasty in the United States from 2005 to 2030. J. Bone Joint Surg. Am. 2007; 89 (4): 780-785.

36. Logroscino G., Malerba G., Pagano E. et al. The use of collatamp in total hip arthroplasty. Acta Biomed. 2011; 82 (2): 154-159.
37. Mabry T.M., Jacofsky D.J., Haidukewych G.J., Hanssen A.D. Comparison of intramedullary nailing and external fixation knee arthrodesis for the infected knee replacement. Clin. Orthop. Relat. Res. 2007; 464: 11-15.
38. Marchant M.H. Jr., Viens N.A., Cook C. et al. The impact of glycemic control and diabetes mellitus on perioperative outcomes after total joint arthroplasty. J. Bone Joint Surg. Am. 2009; 91 (7): 1621-1629.
39. Marculescu C.E., Cantey J.R. Polymicrobial prosthetic joint infections: risk factors and outcome. Clin. Orthop. Relat. Res. 2008; 466 (6): 13971404.
40. Masri B.A., Kendall R.W., Duncan C.P. et al. Two-stage exchange arthroplasty using a functional antibiotic-loaded spacer in the treatment of the infected knee replacement: the Vancouver experience. Semin. Arthroplasty. 1994 5 (3): 122-136.
41. Mills E., Eyawo O., Lockhart I. Smoking cessation reduces postoperative complications: a systematic review and meta-analysis. Am. J. Med. 2011; 124 (2): 144-154.
42. Olshaker J.S., Jerrard D.A. The erythrocyte sedimentation rate. J. Emerg. Med. 1997; 15 (6): 869-874.
43. Principles and Techniques in Revision Total Knee Arthroplasty. Ed. J. Parvizi. AAOS Store, 2012; 119.
44. Parvizi J., Gehrke T., Chen A.F. Proceedings of the International Consensus on Periprosthetic Joint Infection. Bone Joint J. 2013; 95-B (11): 14501452.
45. Parvizi J., Pawasarat I.M., Azzam K.A. et al. Periprosthetic joint infection: the economic impact of methicillin-resistant infections. J. Arthroplasty. 2010; 25 (6): 103-107.
46. Patel A., Calfee R.P., Plante M. et al. Methicillin-resistant Staphylococcus aureus in orthopaedic surgery. J. Bone Joint Surg. Br. 2008; 90 (11): 1401-1406.
47. Peersman G., Laskin R., Davis J., Peterson M. Infection in total knee replacement: a retrospective review of 6489 total knee replacements. Clin. Orthop. Relat. Res. 2001; 392: 15-23.
48. Rand J.A. Evaluation and management of infected total knee arthroplasty. Semin. Arthroplasty. 1994; 5 (4): 178-182.
49. Randau T.M., Friedrich M.J., Wimmer M.D. et al. Interleukin-6 in serum and in synovial fluid enhances the differentiation between periprosthetic joint infection and aseptic loosening. PLoS One. 2014; 9 (2): e89045.
50. Revision total knee arthroplasty. Eds. J.V. Bono, R.D. Scott. New York: Springer, 2005.
51. Schäfer P., Fink B., Sandow D. et al. Prolonged bacterial culture to identify late periprosthetic joint infection: a promising strategy. Clin. Infect. Dis. 2008; 47 (11): 1403-1409.
52. Severson E.P., Hanssen A.D. The infected total knee arthroplasty. In: Scott W.N. Surgery of the knee. Ed. W.N. Scott. 5th ed. Philadephia, PA: Churchill Livingstone, 2011; 1346-1358.
53. Sherrell J.C., Fehring T.K., Odum S. et al. The Chitranjan Ranawat Award: fate of two-stage reimplantation after failed irrigation and debridement for periprosthetic knee infection. Clin. Orthop. Relat. Res. 2011; 469 (1): 18-25.
54. Shirtliff M.E., Mader J.T., Camper A.K. Molecular interactions in biofilms. Chem. Biol. 2002; 9 (8): 859-871.
55. Silva M., Tharani R., Schmalzried T.P. Results of direct exchange or debridement of the infected total knee arthroplasty. Clin. Orthop. Relat. Res. 2002; 404: 125-131.
56. Springer B.D., Lee G.C., Osmon D. et al. Systemic safety of high-dose antibiotic-loaded cement spacers after resection of an infected total knee arthroplasty. Clin. Orthop. Relat. Res. 2004; 427: 47-51.
57. Tonnesen H., Rosenberg J., Nielsen H.J. et al. Effect of preoperative abstinence on poor postoperative outcome in alcohol misusers: randomised controlled trial. BMJ. 1999; 318 (7194): 1311-1316.
58. Tsukayama D.T., Goldberg V.M., Kyle R. Diagnosis and management of infection after total knee arthroplasty. J. Bone Joint Surg. Am. 2003; 85-A (1): 75-80.
59. Waldman B.J., Hostin E., Mont M.A., Hungerford D.S. Infected total knee arthroplasty treated by arthroscopic irrigation and debridement. J. Arthroplasty. 2000; 15 (4): 430-436.
60. Wongworawat M.D. Clinical faceoff: One- versus two-stage exchange arthroplasty for prosthetic joint infections. Clin. Orthop. Relat. Res. 2013; 471 (6): 1750-1753.

М.Э.Ирисметов, А.А.Саидахмедов

РОЛЬ РЕЗЕКЦИИ ПРОКСИМАЛЬНОГО КОНЦА БЕДРЕННОЙ КОСТИ ПРИ ТОТАЛЬНОМ ЭНДОПРОТЕЗИРОВАНИИ ТАЗОБЕДРЕННОГО СУСТАВА
(обзор литературы)

Республиканский специализированный научно-практический центр травматологии и ортопедии, Ташкент, Республика Узбекистан

Тотальное эндопротезирование тазобедренного сустава (ТЭТБС) за последние два десятилетия превратилось в «операцию века», обеспечивая устойчивое восстановление функции при различных патологических состояниях. Резекция проксимального конца бедренной кости (РПКБ) является ключевым этапом тотального эндопротезирования тазобедренного сустава (ТЭ ТБС). В данном обзоре литературы рассмотрены основные этапы РПКБ, куда входят: предоперационная подготовка, диагностика, планирование, выбор хирургического доступа, ориентиры для резекции. Также представлены несколько патентов на изобретения по технике остеотомии проксимального конца бедренной кости.

Ключевые слова: тотальное эндопротезирование тазобедренного сустава, резекция проксимального конца бедренной кости, этапы резекции, 3D-печатные навигационные шаблоны.

Irismetov M.E., Saidakhmedov A.A. The role of resection of the proximal end of the femur in total hip arthroplasty (literature review)

Total hip arthroplasty (THA) has become the “surgery of the century” over the past two decades, providing sustainable functional restoration in various pathological conditions. Proximal femoral resection (PFR) is a key step in total hip arthroplasty (THA). This literature review covers the main stages of RPKB, including preoperative preparation, diagnostics, planning, choice of surgical approach, and resection landmarks. Several patents for inventions on the technique of proximal femoral osteotomy are also presented.

Key words: total hip arthroplasty, proximal femur resection, resection stages, 3D-printed navigation templates.

Введение: По данным ВОЗ на 2022 г., во всём мире примерно 528 млн. человек страдают симптоматическим остеоартритом — это на 113% больше по сравнению с 1990 г. Отдельно по тазобедренному суставу: в 2010 г. распространённость составляла около 0,85% населения. Исследование 2023 г. показало, что рентгенографическая распространённость остеоартрита тазобедренного сустава: в Европе — 12,6%, в Африке — 1,2%. По данным Глобального исследования заболеваемости (GBD), с 1990 по 2019 гг.: возраст - стандартизированная заболеваемость (ASIR) увеличилась с 17,02 до 18,70 на 100 000 человек (ежегодный прирост ~0,32%). Возраст - стандартизированная потеря лет здоровой жизни (DALY) — с 11,54 до 12,57 на 100 000 (ежегодный прирост ~0,29%). Идут заметные тренды роста как по числу заболевших, так и по нагрузке на здоровье, особенно в развитых регионах и среди старшего населения.

Тотальное эндопротезирование тазобедренного сустава (ТЭТБС) за последние два десятилетия превратилось в «операцию века», обеспечивая устойчивое восстановление функции при различных патологических состояниях. По данным Американского регистра замены суставов (AJRR) в 2022 г.

выполнено свыше 300 тыс. первичных ТЭТБС, а к 2023 г. совокупный объём крупных артропластик превысил 4 млн [4]. В России в 2019 г. зарегистрировано 83 311 операций первичного ТЭТБС, что составляет почти половину (49 %) всех крупных артропластик [17]. Рост потребности обусловлен старением населения, увеличением травматизма и распространённостью остеоартроза.

Показания к ТЭТБС. Основной нозологией остаётся первичный остеоартроз (45–60 % случаев) [26]. Вторыми по частоте являются диспластический коксартроз и асептический некроз головки бедренной кости (10–20 %), далее — ревматоидный артрит (5–8 %) и острые переломы шейки бедра (до 15 %) [3,4]. Согласно German Arthroplasty Registry, при переломах шейки бедра доля ТЭТБС за 2005–2023 гг. выросла с 8,3 % до 13,7 % [21].

По AJRR на 2023 г. ТЭТБС составляло 44 % всех крупных артропластик, уступая тотальному коленному эндопротезированию (56 %) В Германии показатель — 41 %, в Китае — 38 %, в России — 49 %. Мировой темп прироста ТЭТБС оценивается в 17,7 % ежегодно [15].

Положительные стороны ТЭТБС: 15-летняя выживаемость имплантатов — 90 % [21], 82 % пациентов возвращаются к работе ≤ 12 недель. Отрицательные стороны после ТЭТБС: перипротезная инфекция — 0,5–2,2 %; в РФ — 1,8 % [18], ревизия в первые 10 лет требуется 3–5 % пациентов [2].

Кроме того, мировая нагрузка ревизионных эндопротезирований растёт — прогнозы показывают значительное увеличение числа ревизий в ближайшие годы, что влечёт рост потребности в сложных вмешательствах, включающих нестандартные варианты резекции проксимального отдела [22,27].

Резекция проксимального конца бедренной кости (РПКБ) является ключевым этапом тотального эндопротезирования тазобедренного сустава (ТЭ ТБС), определяющим точность установки компонентов протеза, биомеханику сустава и долгосрочный исход операции. Оптимальный объем резекции влияет на восстановление длины конечности, устранение контрактур, сохранение опороспособности и минимизацию риска вывиха эндопротеза. В последние годы разработаны различные методики резекции с использованием ориентиров (в том числе анатомических линий и дуг), что позволяет повысить точность вмешательства и снизить количество осложнений. Настоящее исследование рассматривает роль и особенности резекции проксимального отдела бедренной кости при ТЭ ТБС, анализирует современные хирургические подходы и оценивает их влияние на функциональные результаты.

Таким образом, при высокой абсолютной частоте ТЭ ТБС и рутинности феморальной шейной резекции в первичных вмешательствах, совершенствование техники резекции и стандартизация подходов имеют важное практическое значение: они влияют как на повседневные исходы миллионов первичных операций, так и на качество лечения более редких, но сложных случаев, требующих дополнительных остеотомий.

Резекция проксимального конца бедренной кости при тотальном эндопротезировании тазобедренного сустава

Резекция проксимального конца бедренной кости при тотальном эндопротезировании тазобедренного сустава (ТЭТБС) остаётся высокотехнологичной методикой, применяемой при тяжёлых костных дефектах, опухолях, хронической инфекции и многоэтапных ревизиях [3,10]. Лучшая прогностическая группа — молодые, взрослые с локализованными опухолями; наихудшая — пожилые пациенты с инфекцией и системным остеопорозом [13,27].

По международным регистрам 2005–2025 гг. доля РПКБ не превышает 3–5% от всех ТЭТБС, однако именно эти вмешательства формируют до 22% затрат ревизионной ортопедии [8,11]. Эволюция модульных платформ, 3-D-печатных мегапротезов и навигационных шаблонов расширила плановые показания и улучшила функциональные исходы, оптимизирует затраты, но требует решения кадрового и финансового обеспечения здравоохранения [9,18].

Прогноз. Согласно модели GBD-2035, глобальная потребность в РПКБ возрастёт на 47% к 2035 г. из-за старения населения и роста ревизий первичных ТЭТБС [12]. Пик пациентов с тяжёлым остео-

лизом после полиэтиленовых чашек 1-го поколения ожидается в 2032–2038 гг. [18]. Ожидается широкое внедрение внутриоперационной стереолитографии, позволяющей печатать индивидуальные стволы за 36 ч., и робот-ассистированной резекции с точностью позиционирования < 1° [24].

Особенности измерения дуги Адамса при остеотомии проксимального конца бедренной кости и при ТЭТБС

Дуга Адамса — это рентгеноанатомический ориентир на косой проекции тазобедренного сустава (обычно Y- или Lauenstein-проекция), соответствующий медиальной (внутренней) кортикальной линии свода вертлужной впадины, переходящей в передне-нижний край подвздошной кости. Её длина и форма отражают зону опоры (weight-bearing dome) и состояние суставного свода [7].

Дуга Адамса служит индикатором непрерывности медиальной кортикальной опоры и качества репозиции при переломах шейки и меж-/чрезвертельной зоне. Представлены протоколы укладки и визуализации, качественные и количественные методики (градуированная оценка A/B/C, измерение «ступеньки», угловой несоосности, аппроксимация кривой), их воспроизводимость и ограничения. Предложен практический алгоритм применения в сочетании с метриками Garden, Pauwels, CCD и (c)TAD.

Клиническое значение:

определение целостности крыши вертлужной впадины;

выбор угла и уровня остеотомии;

контроль правильности позиционирования компонентов при эндопротезировании;

оценка стабильности и распределения нагрузки после реконструктивных операций;

интраоперационный контроль — часто используют флюороскопию, по дуге определяя верхнюю границу установки.

Постоперационная оценка:

свод чашки не должен выходить выше дуги Адамса; при краниальном положении — риск перегрузки и асептического расшатывания;

чрезмерно вертикальное положение чашки визуально укорачивает дугу, уменьшая зону опоры.

При планировании с помощью цифрового шаблона точность соответствия планируемых и имплантированных компонентов является ключевой. Например, в исследовании с использованного материального покрытия – Mayo stem в THA — цифровое планирование показало высокий соответствующий размер (ICC 0.661–0.810), но менее стабильное восстановление CCD-угла и длины конечности (ICC ~0.476 и 0.583 соответственно) [25].

Осложнения после резекции проксимального конца бедренной кости

Статистика (по данным разных авторов). Частота вывихов после PFR в смешанных когортах колеблется примерно в 10–30%; в крупных обзорах чаще сообщается в 12–28% (в онкологических и ревизионных сериях ближе к верхней границе) Глубокие инфекции после PFR составляют 5–12% в большинстве серий. Хроническая нестабильность/повторные вывихи остаются одной из ведущих причин ревизий (тип I по Henderson) и могут достигать ~20–30% в подгруппах высокого риска [20].

Дислокации (вывихи). Большой объём резекции и дефицит мягких тканей/абдукторов повышают риск нестабильности (тип I по Henderson) [14].

Часто развивается локальный остеопороз из-за расшатывания ножки эндопротеза, вследствие чего может быть ограничена функция эндопротеза.

Асептическое расшатывание: Молодой возраст/высокая активность, малый диаметр стержня, недостаточная цементация и остеопороз повышают риск типа II (aseptic loosening) [25,26].

На данный момент не существует идеального материала для эндопротезов, который не наносил бы никакого ущерба организму. Из-за трения мельчайшие частицы эндопротеза оказываются в окружающих тканях и могут вызвать воспалительные процессы, нарушение местного кровообращения, отмирание окружающих тканей. Одновременно расшатывается и разрушается сам эндопротез. Это

приводит к инфекционным осложнениям, перипротезным переломам костей таза и бедренной кости, вывихам эндопротеза.

Таким образом, выбор устройства для резекции проксимального конца бедренной кости должен учитывать индивидуальные особенности пациента (возраст, качество кости, объем резекции, прогноз заболевания), а также баланс между рисками осложнений и функциональными результатами.

Технические трудности операции и осложнении после некорректной остеотомии проксимального конца бедренной кости

Техника резекции проксимального конца бедренной кости при ТЭТБС — это важный этап операции, требующий высокой точности для обеспечения правильной установки эндопротеза и восстановления функции сустава.

Основные этапы резекции проксимального конца бедренной кости

Предоперационная подготовка, диагностика и планирование: перед операцией проводится рентгенография, КТ или МРТ для оценки состояния бедренной кости, вертлужной впадины и степени деформации. Это помогает определить уровень резекции и выбрать подходящий эндопротез (цементный или бесцементный).

Выбор доступа: используются различные хирургические доступы (передний, задний, латеральный). Выбор зависит от опыта хирурга и анатомических особенностей пациента. Наиболее распространён задний доступ, так как он обеспечивает хороший обзор проксимального отдела бедра.

Резекция проксимального конца бедренной кости: уровень резекции шейки бедренной кости определяется на основе предоперационного планирования и анатомических ориентиров. Обычно резекция проводится на уровне шейки бедра, чуть выше межвертельного гребня, чтобы сохранить достаточную длину для установки бедренного компонента эндопротеза.

Ориентиры для резекции: используются анатомические ориентиры, такие как малый вертел и межвертельная линия. При выраженных деформациях (например, при диспластическом коксартрозе) может потребоваться дополнительная корректирующая остеотомия.

Представляются несколько патентов на изобретения по технике остеотомии проксимального конца бедренной кости.

1. В. Роберт - № Патента 4,621,630. Дата патента 11.11.1986.

Направитель для остеотомии шейки бедренной кости. Цель изобретения — создать направляющее устройство для остеотомии шейки бедренной кости, которое будет простым, удобным в использовании, точным и надёжным при определении правильной плоскости реза.

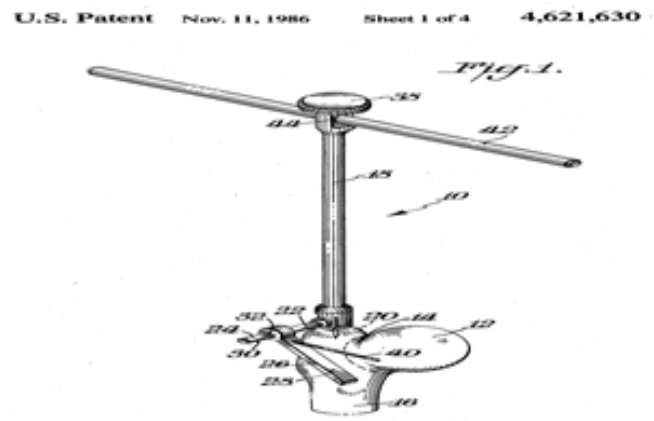

Рис. 1. Техника остеотомии проксимального конца бедренной кости по В. Роберт.

2. Гарольд К. Данн - № Патента 4, 959,066. Дата патента 09.25.1990.

«Сборка направителя для остеотомии шейки бедренной кости» - это способ резекции шейки бедренной кости под заданным углом по отношению к длиной оси бедренной кости.

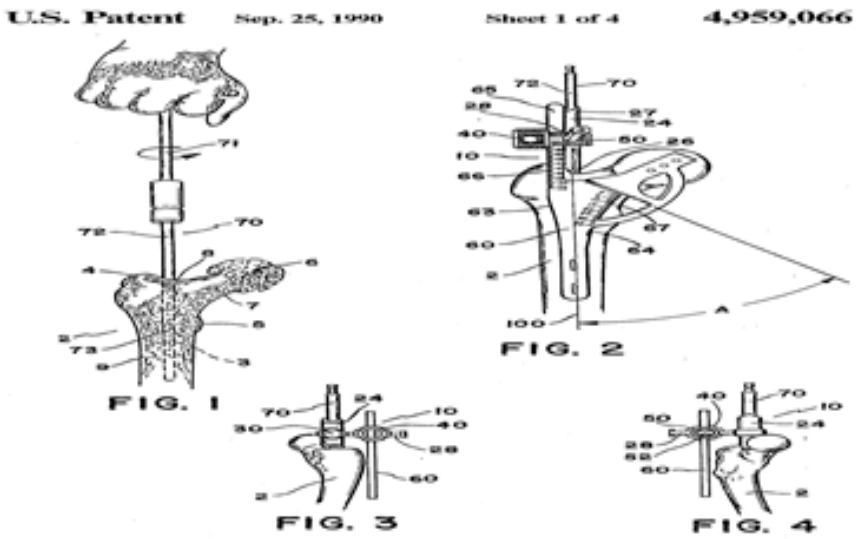

Рис. 2. Техника остеотомии проксимального конца бедренной кости по К. Данн.

3. Энтони Сандерс, Лейквилл - № Патента 5, 578, 037. Дата патента 11.26.1996. «Хирургический шаблон для резекции бедренной кости». Является направляющим устройством, применяемым в ортопедической хирургии, в частности при операциях эндопротезирования тазобедренного сустава, для определения правильной линии резекции кости.

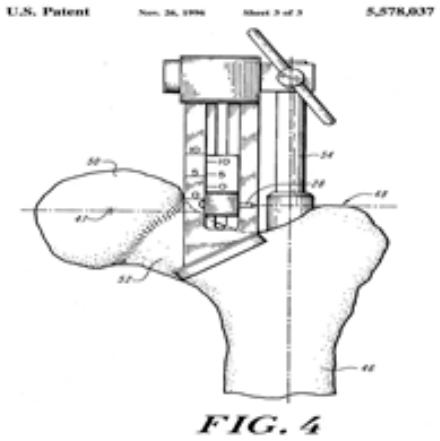

Рис. 3. Техника остеотомии проксимального конца бедренной кости по Энтони Сандерс, Лейквилл.

4. Клайв П. Дункан - США. № Патента US 7,582,091 B 2/ Дата патента 09.2009. «Остеотомический шаблон для обозначения место резекции шейки бедренной кости».

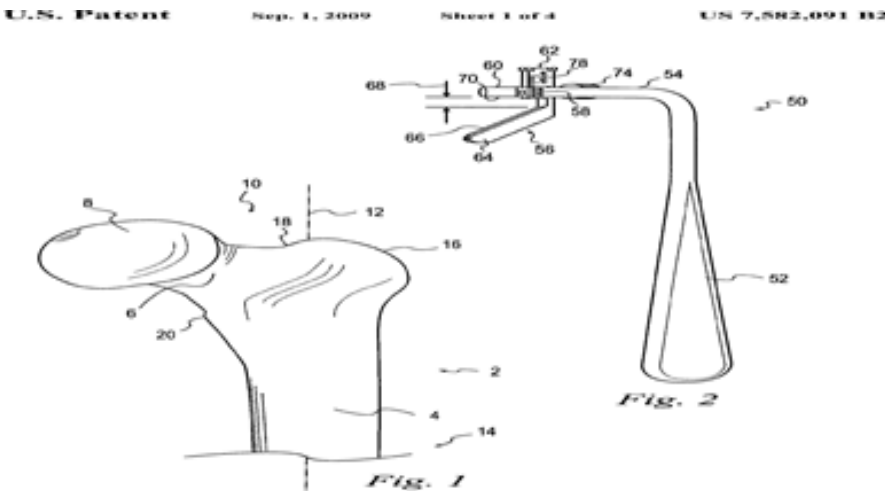

Рис. 4. Техника остеотомии проксимального конца бедренной кости по Клайв П. Дункан.

5. В.С. Старых (RU) - № патента RU (11) 2 492 528 (13) C2 Опубликовано: 10.09.2013 Бюл. № 25. «Устройство для экспериментального моделирования перелома проксимального конца бедренной кости. Устройство для экспериментального моделирования перелома проксимального конца бедренной кости, включающее каркас, каркас содержит углообразную планку с размещенной на ее поперечной части подвижной пластиной и муфтой, при этом к муфте прикреплен транспортир, в центре которого на оси содержатся передняя и задняя направительные трубки под направительные стержни.

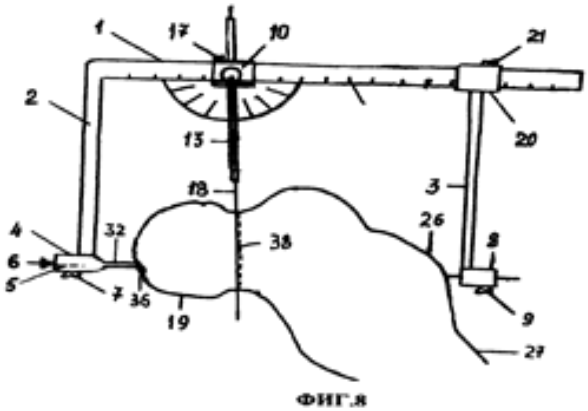

Рис. 5. Техника остеотомии проксимального конца бедренной кости по В.С. Старых.

6. Девид Беверленд и соавт. - № Патента US 11, 992,226 B2. Дата патента 05.28.2024.

Предоставляется хирургический аппарат для выполнения контролируемой резекции шейки бедра во время операции по замене тазобедренного сустава, причём хирургический аппарат содержит: корпус, включающий: рама, содержащая проём, при этом проём имеет размеры, позволяющие принять головку бедренной кости для позиционирования корпуса устройства относительно центра головки бедренной кости;

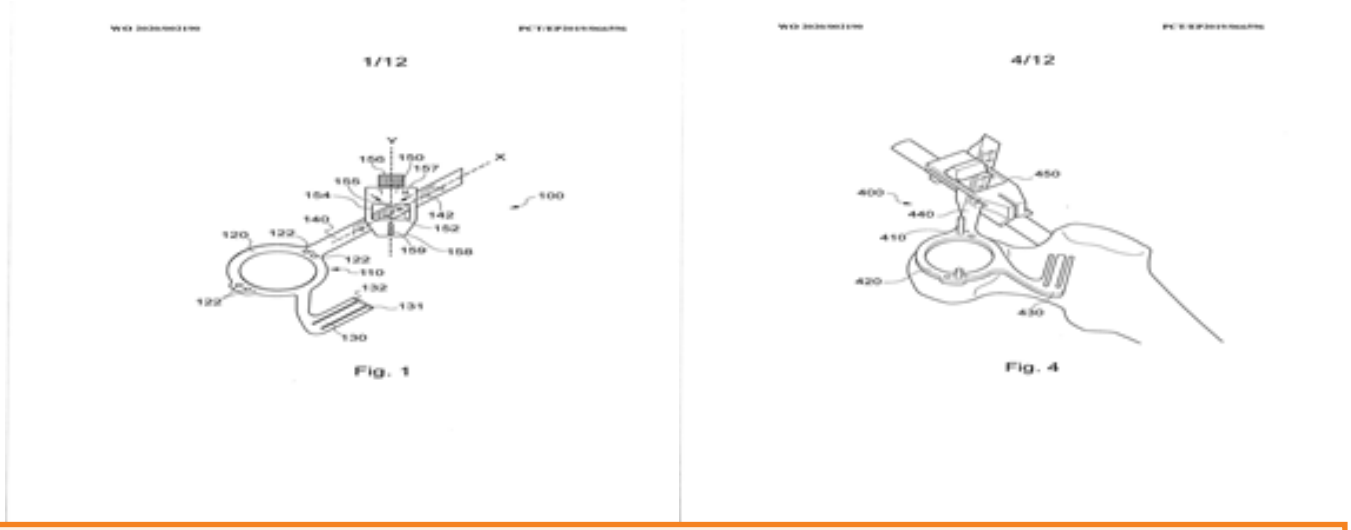

Рис. 6. Техника остеотомии проксимального конца бедренной кости по Девид Беверленд соавт.

Рассмотрены аннотированные библиографические данные с предложенными различными авторами этапы резекции проксимального конца бедренной кости:

1. В статье описана разработка индивидуальных шаблонов для установки бедренного компонента. Валидация показала повышение точности и снижение вариабельности по сравнению с традиционной техникой. Клиническая ценность заключается в уменьшении риска неправильной ориентации импланта, однако методика требует высоких затрат и предоперационного 3D-планирования [27].

2. Применение 3D-печатных навигационных шаблонов позволило повысить точность позиционирования винтов и сократить время операции у детей с переломами шейки бедра. Клинические результаты показали уменьшение частоты осложнений. Ограничение исследования – малая выборка [5].

3. Статья демонстрирует процесс создания персонализированных шаблонов на основе КТ и их применение при тотальной резурфейсинг-артропластике. Методика обеспечивает улучшение точности резекции и стабильность импланта. Ограничение связано с длительным временем подготовки и доступностью технологии [29].

4. Исследование показало эффективность 3D-планирования и индивидуальных инструментов при коррекции деформаций проксимального бедра. Отмечено улучшение точности восстановления анатомии и снижение зависимости от опыта хирурга. Для подтверждения долгосрочных результатов требуются РКИ [19].

5. Работа описывает применение компьютерной навигации при резекции опухолевых и патологических очагов проксимального бедра. Навигация обеспечила высокую точность и минимизацию повреждений окружающих тканей. Недостаток – высокая зависимость от оборудования и длительное время настройки [16].

6. Обзор методов резекции и реконструкции проксимального бедра с применением ревизионных стержней и резекционных шаблонов. Шаблоны позволяют точнее определить уровень остеотомии, но сохраняется высокая зависимость от опыта хирурга. Особенно актуально в ревизионной и онкоортопедии [23].

7. Ретроспективное исследование показало повышение точности остеотомии и снижение осложнений при применении персонализированных навигационных шаблонов. Авторы отмечают сокращение времени операции. Ограничение – малое число пациентов [6].

8. Обзорная статья оценивает применение 3D-печати для создания хирургических шаблонов. Отмечено повышение точности операций, однако выявлены барьеры: стоимость, стерилизация и нормативные вопросы. Авторы прогнозируют расширение применения технологии в ортопедии [34].

9. Исследование выявило «зону клинического равновесия» между резекцией и фиксацией при метастазах проксимального бедра. Хотя работа не посвящена напрямую шаблонам, она подчеркивает важность стандартизированных инструментов в онкохирургии. Авторы предлагают проведение РКИ [35].

Выводы

Несмотря на накопленные во всем мире клинические опыты и наличие различных предложенных шаблонов для резекции проксимального конца бедренной кости, проблема выбора оптимальной техники остеотомии продолжает оставаться предметом дискуссий. Наличие осложнений, таких как нестабильность бедренного компонента эндопротеза, свидетельствует о недостаточной эффективности существующих подходов и подчёркивает необходимость дальнейших комплексных исследований, направленных на разработку усовершенствованных методик хирургического вмешательства и повышение долгосрочной стабильности имплантатов.

Адабиётлар

1. Кутеев И.А. и др. Эпидемиология эндопротезирования тазобедренного и коленного суставов в РФ. Хирургия. 2020; 7: 15–23.
2. Ростех. Первая отечественная эндосистема для замены суставов. Пресс-релиз. 2025.
3. Abudu A., Carter S.R., Grimer R.J. Proximal femoral replacement for primary bone tumour. J. Bone Joint Surg. Br. 2006; 88-B (8): 989–995.
4. American Joint Replacement Registry. 2024 Annual Report Highlights. Arthroplasty Today. 2024; 11: 1–10.
5. Audenaert E.A., Pattyn C. et al. A custom-made guide for femoral component positioning in hip resurfacing arthroplasty: development and validation study. Computer Aided Surgery. 2011; 16(6): 304-9.
6. Bahamonde L., Zecchetto P. Resection and reconstruction of the proximal femur with revision stems. Ann Jt. 2022; 18 (8):1.
7. Bartoníček J., Alt J., Naňka O. Internal architecture of the proximal femur: calcar femorale or Adams' arch? International Orthopaedics. 2023; 47 (7): 1871–1877.
8. Chen J.Y. et al. Cost analysis of modular megaprosthesis. J. Orthopaedic Surgery (Hong Kong). 2021; 29 (3): 1–8.
9. Collins A.T. et al. Robotic-assisted resection for massive femoral defects. J. Robotic Surgery. 2025; 19 (2): 201–209.
10. Gebert C. et al. Megaprostheses after proximal femur resection: long-term outcome. Clinical Orthopaedics and Related Research. 2019; 477 (12): 2682–2695.
11. German Arthroplasty Registry Report 2023. Hamburg: G-EPR, 2024.
12. Gonzalez Della Valle A. et al. Outcomes of modular fluted tapered stems after femoral resection. Bone & Joint Research. 2015; 4 (11): 149–156.
13. Gross J.L. et al. Survival of cemented megaprostheses in the elderly. Bone & Joint J. 2021; 103-B (9): 1509–1516.
14. Henderson E.R. et al. [публикации, 2011; 2014]. PubMed.
15. Highlights of the 2024 AJRR Annual Report. Arthroplasty Today. 2025; 12: 45–54.
16. Jud L. et al. Correction of complex three-dimensional deformities at the proximal femur with patient-specific instruments // Journal of Orthopaedic Surgery and Research. 2021; 427: 1632.
17. Jung J.-M. et al. [публикации, 2023]. PubMed Central.
18. Krishnan H. et al. Health economics of endoprosthetic reconstruction. Health Economics Review. 2018; 8 (1): 2.
19. Liang J., Zhao Y., Gao X. et al. Design of custom-made navigational template of femoral head and neck for THRA. BMC Surgery. 2020; 20(1): 144.
20. O'Toole R.V. et al. [и др. статьи по теме, 2021–2023 гг.]. BioMed Central. 2021–2023.
21. Pineda S.J. et al. National trends in THA for traumatic hip fractures. Bone & Joint Research. 2020; 9 (7): 402–410.

22. Pivec R., Issa K., Kapadia B.H., Bonutti P.M., Mont M.A. Incidence and future projections of revision total hip arthroplasty in the United States: a multicenter study. J. Arthroplasty. 2021; 36 (7): 2365–2372.
23. Sun Y., Chan C.M., Yu F. et al. Computer navigation-aided excision of proximal femoral lesions. Comput Math. Methods Med. 2022; 2022: 7635945.
24. Wang Y. et al. 3-D-printed custom femoral stem: early results. J. Orthopaedic Science. 2023; 28 (4): 633–640.
25. Wedemeyer C., Quitmann H., Xu J., et al. Digital templating in total hip arthroplasty with the Mayo stem. Archives of Orthopaedic and Trauma Surgery. 2007; 128 (10): 1023–1029.
26. Worldwide survival rate of total hip arthroplasties is improving. Acta Orthopaedica. 2024; 95 (2): 123–130.
27. Wouthuyzen-Bakker M. et al. Infection control in megaprosthetic hip reconstructions. Clinical Microbiology and Infection. 2022; 28 (5): 650–657.
28. Zagra L. et al. Paprosky IV defects: circular resection technique. J. Arthroplasty. 2019; 34 (7): 1402–1409.
29. Zheng P.F., Yao Q.Q., Wang L.M., Lou Y. Application of three-dimensional-printed navigation template in pediatric femoral neck fracture. Scientific Reports. 2017; 12(5): 865-871.
30. American Joint Replacement Registry. 2022 Annual Report. Rosemont: The American Academy of Orthopaedic Surgeons, 2022. URL: https://pmc.ncbi.nlm.nih.gov/articles/PMC10182168 (дата обращения: 13.08.2025).
31. American Joint Replacement Registry. 2023 Annual Report.Rosemont: The American Academy of Orthopaedic Surgeons, 2023. URL: https://www.aaos.org/aaos-home//newsroom/press-releases/american-joint-replacement-registry-releases-10th-annual-report (дата обращения: 13.08.2025).
32. American Joint Replacement Registry. 11th Annual Report. Rosemont: The American Academy of Orthopaedic Surgeons, 2024. URL: https://www.aaos.org/aaos-home/newsroom/press-releases/american-joint-replacement-registry-surpasses-4-million-captured-hip-and-knee-arthroplasty-procedures (дата обращения: 13.08.2025).
33. OECD. Health at a Glance 2023: Hip and knee replacement. Paris: OECD Publishing, 2023. URL: https://www.oecd.org/en/publications/health-at-a-glance-2023_7a7afb35-en/full-report/hip-and-knee-replacement_687dec46 (дата обращения: 13.08.2025).
34. Retrospective evaluation of personalized navigational template for proximal femoral osteotomy. PubMed Central. PMID: 7424650.
35. Systematic review of 3D printing in surgical guides for orthopaedics. PubMed. 2021–2023.

УДК 616.728.2-002-089

М.Э.Ирисметов, С.М.Салиев

ХИРУРГИЧЕСКИЕ МЕТОДЫ ЛЕЧЕНИЯ ПОВРЕЖДЕНИЙ ВРАЩАТЕЛЬНОЙ МАНЖЕТЫ ПЛЕЧА

ГУ Республиканский специализированный научно-практический медицинский центр травматологии и ортопедии, г. Ташкент, Узбекистан
Международный Вестминстерский университет, г. Ташкент, Узбекистан

Повреждения вращательной манжеты плеча являются одной из наиболее частых причин боли и дисфункции плечевого сустава. Хирургические методы лечения показаны в случаях стойкой симптоматики, функциональных ограничений или при полнослойных разрывах, когда консервативное лечение неэффективно. За последние десятилетия было разработано и усовершенствовано несколько хирургических техник, включая открытую репарацию, мини-открытую репарацию и артроскопическую реконструкцию. Каждая методика имеет свои преимущества и ограничения, при этом артроскопический подход в настоящее время является наиболее распространённым благодаря минимальной инвазивности, улучшенной визуализации и сокращённому периоду восстановления. Выбор хирургической техники зависит от размера разрыва, качества сухожильной ткани, возраста и уровня активности пациента, а также опыта хирурга. Современные усовершенствования в области якорной фиксации, двухрядных и трансоссальных эквивалентных техник продемонстрировали улучшенную биомеханическую стабильность и заживление сухожилия. Несмотря на инновации, частота повторных разрывов остаётся клинической проблемой, что подчёркивает важность индивидуализированного планирования лечения и структурированной послеоперационной реабилитации. Перспективные направления включают биологическую аугментацию, тканевую инженерию и усовершенствованные методы визуализации для оптимизации результатов хирургии вращательной манжеты.

Ключевые слова: вращательная манжета, хирургическое лечение, артроскопия, реконструкция сухожилий, реабилитация.

Ирисметов М.Э., Салиев С.М. Елка айлантирувчи манжета жарохати жаррохлик амалиёти усуллари

Елка айлантирувчи манжета жароҳатлари елкада оғриқ ва функция бузилишининг энг кўп учрайдиган сабабларидан бири ҳисобланади. Жарроҳлик усуллари консерватив даволаш самара бермаган ҳолларда, симптомлар сақланиб қолганда ёки тўлиқ қаватли узилишларда тавсия этилади. Сўнгги ўн йилликларда бир нечта жарроҳлик методлари ишлаб чиқилди ва такомиллаштирилди, жумладан очиқ тиклаш, мини-очиқ усул ва артроскопик репарация. Ҳар бир усулнинг афзаллик ва чекловлари мавжуд, шу билан бирга, артроскопик ёндашув ҳозирги вақтда энг кўп қўлланилмоқда, чунки у минимал инвазивлик, яхши визуализация ва тикланиш муддатининг қисқариши билан ажралиб туради. Жарроҳлик усули танлови узилиш ҳажми, пай тўқимасининг сифати, беморнинг ёши ва фаоллик даражаси, шунингдек жарроҳнинг тажрибасига боғлиқ. Якорли фиксация, икки қаторли ва трансоссал эквивалент усуллардаги замонавий янгиликлар биомеханик барқарорликни ва пайнинг шифоланишини яхшилади. Шу билан бирга, қайта узилиш ҳолатлари клиник муаммо бўлиб қолмоқда. Шу сабабли, индивидуаллаштирилган даволаш режаси ва тизимли реабилитация муҳим аҳамият касб этади. Келгуси йўналишлар биологик аугментация, тўқима инженерияси ва усулларнинг самарадорлигини ошириш учун замонавий тасвирлаш технологияларини ўз ичига олади.

Калит сўзлар: айлантирувчи манжета, жарроҳлик даволаш, артроскопия, пай тикланиши, реабилитация.

Irismetov M.E., Saliev S.M. Surgical methods of treatment of rotator cuff injuries

Rotator cuff injuries represent one of the most frequent causes of shoulder pain and dysfunction. Surgical treatment methods are indicated in cases of persistent symptoms, functional limitations, or full-thickness tears where conservative management fails. Over the past decades, several surgical techniques have been developed and refined, including open repair, mini-open repair, and arthroscopic repair. Each method has its advantages and limitations, with arthroscopic approaches now being the most widely used due to minimal invasiveness, improved visualization, and reduced recovery time. The choice of surgical technique depends on tear size, tendon quality, patient age, activity level, and surgeon expertise. Advances in anchor fixation, double-row and transosseous-equivalent techniques have demonstrated improved biomechanical stability and tendon healing. Despite these innovations, retear rates remain a clinical challenge, emphasizing the importance of individualized treatment planning and structured postoperative rehabilitation. Future directions include biologic augmentation, tissue engineering, and enhanced imaging to optimize outcomes in rotator cuff surgery.

Key words: rotator cuff, surgical treatment, arthroscopy, tendon repair, rehabilitation.

Введение

Повреждения вращательной манжеты плеча рассматриваются как одна из наиболее распространённых причин болевого синдрома и функциональных нарушений плечевого сустава. Наибольшая частота их возникновения наблюдается у лиц среднего возраста — преимущественно от 40 до 60 лет. Эти повреждения могут иметь различную природу, включая травматические факторы и дегенеративные изменения тканей (Vieira et al., 2015).

Несмотря на значительное количество научных публикаций, посвящённых повреждениям вращательной манжеты плеча, в литературе до настоящего времени отсутствует единое мнение относительно оптимальной тактики ведения данной патологии. Высокая частота встречаемости этих повреждений, их выраженные социальные и экономические последствия, а также наличие существенных расхождений в научных источниках определяют актуальность анализа существующих подходов и направлений исследований.

Цель работы: комплексная оценка методов лечения и реабилитации пациентов с повреждениями вращательной манжеты плеча, применяемых ортопедическими хирургами в мировой практике. Полученные результаты позволят выявить национальные особенности подходов к лечению, очертить современные тенденции и сформировать основу для дальнейших исследований, направленных на повышение качества медицинской помощи.

Материал и методы

Настоящее исследование носило описательный характер и базировалось на анализе публикаций в научной литературе. Поиск источников осуществлялся в базе данных Google Scholar за период с 2015 по 2025 гг. В качестве ключевых слов использовались следующие термины: «rotator cuff tear», «surgical treatment methods» (рис. 1). На первом этапе поиска было выявлено 150 публикаций. После анализа названий количество статей сократилось до 85. На втором этапе проводилось чтение аннотаций и оценка содержания для определения релевантности.

Критерии включения:

публикации, посвящённые хирургическим методам лечения разрывов вращательной манжеты плеча;

статьи с полнотекстовым доступом или подробной аннотацией;
клинические исследования, систематические обзоры и метаанализы.

Критерии исключения:
публикации, рассматривающие только консервативное лечение;
экспериментальные исследования без клинического применения;
статьи, не соответствующие тематике или целям исследования.

Таким образом, в итоговый обзор были включены публикации, наиболее полно отражающие современные подходы к хирургическому лечению разрывов вращательной манжеты плеча.

Рис. 1. Схема отбора публикаций по принципам «Prisma».

Результаты

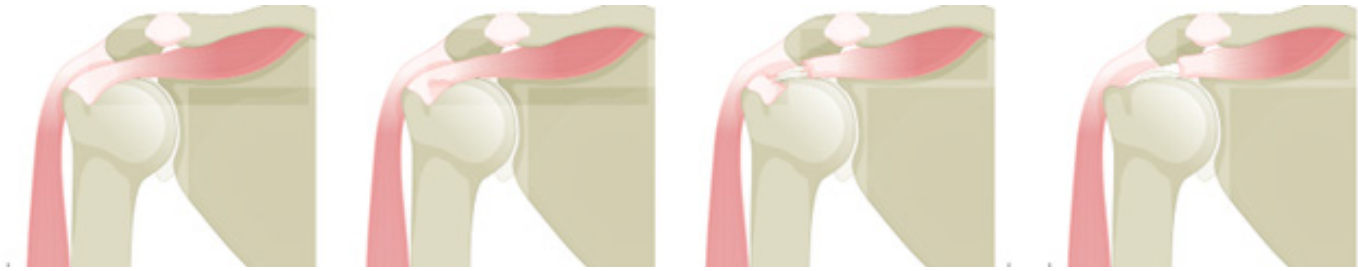

1 2 3 4

Рис. 2. * - Nature Reviews Disease Primers | (2024) 10:8. Представительная патология и функциональные различия при поражении вращательной манжеты плеча: 1. Импиджмент — функциональное нарушение с сохранённой целостностью сухожилий, сопровождающееся болевым синдромом при подъёме руки. 2. - Частичный разрыв — частичное нарушение структуры сухожилия с ограничением функции и усилением боли. 3. - Малый полный разрыв — полный разрыв одного или нескольких сухожилий с умеренным нарушением подвижности. 4. Массивный полный разрыв — значительное повреждение с утратой функции плечевого сустава, выраженной мышечной атрофией и нарушением стабильности.

На сегодняшний день отсутствуют исследования с высоким уровнем доказательности, которые убедительно подтверждали бы превосходство двойного ряда фиксации над одинарным. Особенно это касается клинических оценок, выполненных с использованием функциональных шкал, таких как UCLA, DASH, Constant или ASES (Franceschi F. и др., 2007; Burks R. T. и др., 2009; Grasso A. и др., 2009; Trappey G.J. и др., 2011; Ma H.L. и др., 2012; Millett P.J. и др., 2014).

Вместе с тем, в двух последних публикациях отмечено биомеханическое преимущество фиксации по методу двойного ряда, а также более выраженное восстановление мышечной силы у пациентов по сравнению с одинарным рядом. Однако, несмотря на это, функциональных преимуществ двойная техника перед одинарной не демонстрирует, при этом её выполнение требует от хирурга большего опыта и технической подготовки. В нашем исследовании статистически значимой взаимосвязи между выбранным методом фиксации и уровнем подготовки или специализации хирурга выявлено не было. Тем не менее, полученные данные показывают, что в настоящее время среди специалистов по хирургии плечевого сустава сохраняется преимущественное использование техники одинарного ряда (Vieira F.A. и др., 2015).

Большинство хронических разрывов сухожилий надостной мышцы сопровождается жировой инфильтрацией, уменьшением объёма и мышечной слабостью. Животные модели важны для изучения патогенеза, но полностью не воспроизводят анатомию человека. Сравнение открытых и артроскопических вмешательств не выявило различий в исходах. Двухрядная фиксация ускоряет заживление сухожилий, но не улучшает клинические результаты.

Пластыри из внеклеточного матрикса показали эффект у животных, но не в клинических испытаниях. Клеточные технологии и факторы роста перспективны, однако данных о применении у человека недостаточно. Использование PRP остаётся спорным, результаты ограничены. Ни один метод не является универсальным; дальнейшие клинические исследования необходимы для выбора оптимальной стратегии лечения разрывов вращательной манжеты плеча (рис. 2) (Snow M., и др., 2016).

Prevalence of Rotator Cuff Tears

В мировой литературе накоплено значительное количество данных о распространенности разрывов вращательной манжеты плеча. Так, Yamaguchi и соавт. (США, Миссури) обследовали 588 пациентов с односторонними жалобами на плечевой сустав. Анализ показал наличие разрывов вращательной манжеты у 199 (33,8%) пациентов с односторонними поражениями и у 177 (30,1%) — с двусторонними, при среднем возрасте 58,7 и 67,8 лет соответственно. Авторы выявили выраженную зависимость между увеличением возраста и частотой разрывов вращательной манжеты плеча (Yamaguchi K. et al., 2006). Систематический обзор 30 исследований (Teunis и соавт.) показал, что распространённость повреждений вращательной манжеты увеличивается от 9,7% у пациентов младше 20 лет и до 62% у лиц старше 80 лет, независимо от симптомов. В немецком исследовании Tempelhof и соавт. частота разрывов у бессимптомных пациентов составила 23%, достигая 31% у лиц старше 70 и 51% у старше 80 лет. Fehringer и соавт. выявили 22% полных разрывов у лиц старше 65 лет. В других европейских работах показатели были ниже: 6% в Австрии и 7,6% в Норвегии (Tempelhof S. и др., 1999; Fehringer E.V. и др., 2008; Teunis T., и др., 2014).

Кадаверные исследования демонстрируют разброс данных: от менее 5% (Neer) до 30% (Lehman, Reilly и др.), при этом инструментальные методы (УЗИ, МРТ) фиксировали ещё более высокую распространённость как у бессимптомных, так и у симптомных пациентов.

В целом, разрывы вращательной манжеты встречаются у до 39% бессимптомных лиц и у до 64% пациентов с клиническими проявлениями. Чёткая возрастная зависимость предполагает участие дегенеративных изменений как элемента естественного старения, а наличие боли и снижение силы плеча указывают на прогрессирование повреждений. При односторонней симптоматике рекомендуется обследование противоположного плеча (Schibany N. и др., 2004; Moosmayer S. и др., 2009).

Стратегии лечения

Толщина, размер и морфология разрыва во многом определяют выбор хирургической техники восстановления, включая методы сближения краёв, передний и задний «слайд» интервала, а также мобилизацию ротаторного интервала и надостной мышцы в сочетании с реконструкцией подлопаточной. Ключевым условием успешного заживления сухожилия после операции является создание и поддержание низкого натяжения в зоне фиксации (Dang A. et al., 2018).

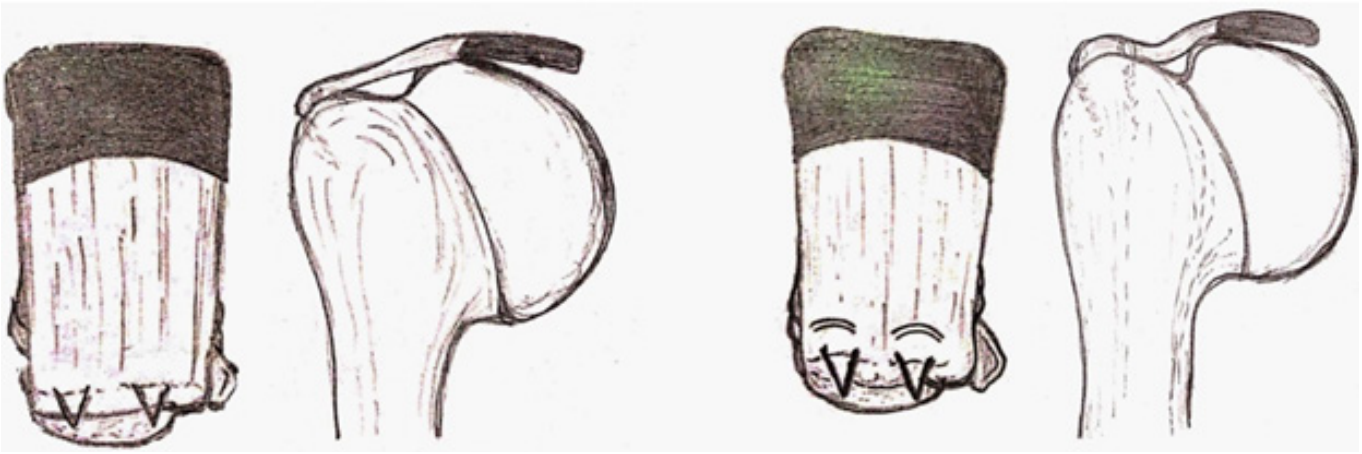

** Sambandam SN et al. A review of rotator cuff tears*

Рис. 3. Схематическое изображение однорядного и двухрядного ушивания вращательной манжеты плеча.

Хирургическая реконструкция вращательной манжеты (ВМП) признана экономически эффективным методом, снижающим социальное бремя заболевания (Mather R. et al., 2013). Эволюция хирургических подходов прошла путь от открытых операций до артроскопии, при этом в США отмечен шестикратный рост артроскопических вмешательств за последнее десятилетие (Randelli P. et al., 2015; Colvin A. et al., 2012). Успешная реконструкция должна обеспечивать низкое натяжение и надёжное восстановление «footprint» (Yadav H. et al., 2009).

Результаты большинства исследований подтверждают предсказуемое обезболивание, функциональное улучшение и высокую удовлетворённость пациентов после реконструкции ВМП (Oh L. et al., 2007). По данным опроса хирургов плеча в Великобритании, артроскопические методики наиболее популярны, хотя опытные специалисты часто используют открытые или мини-открытые техники (Robinson P. et al., 2011).

При частичных разрывах показания зависят от профиля пациента: у спортсменов с нагрузкой над головой операции рекомендуют при повреждениях более 75% толщины сухожилия, тогда как у остальных – при 30–50% (Rudzki J. et al., 2008). Дебридмент и акромиопластика демонстрируют хорошие исходы у более чем 80% пациентов (Strauss E. et al., 2011; Snyder S. et al., 1991; Budoff J. et al., 1998). Для бурсальных и суставных частичных разрывов одинаково эффективными оказались как транстендинозные методы, так и конверсия в полный разрыв с последующим ремонтом (Franceschi F. et al., 2013; Kamath G. et al., 2009).

Сравнение мини-открытых и полностью артроскопических вмешательств показало сопоставимые долгосрочные результаты, хотя краткосрочно артроскопия обеспечивает меньшую выраженность боли (Lindley K. et al., 2010; Shan L. et al., 2014).

Особый интерес вызывает сравнение одинарного (SRR) и двойного (DRR) ряда фиксации (рис. 3). Рандомизированные исследования и мета-анализы демонстрируют преимущество DRR при раз-

рывах более 10 мм за счёт меньшей частоты повторных повреждений и лучших функциональных результатов (Carbonel I. et al., 2012; Xu C. et al., 2014; Duquin T. et al., 2010; Millett P. et al., 2014). Биомеханические исследования подтверждают большую прочность DRR и лучшую структурную целостность (Wall L. et al., 2009; Pauly S. et al., 2010). Однако ряд авторов отмечают, что клинические результаты SRR и DRR сопоставимы, а DRR требует больших затрат и времени (Aydin N. et al., 2010; Genuario J. et al., 2012).

Субакромиальная декомпрессия, включая акромиопластику, широко применяется при лечении субакромиального импиджмент-синдрома (Oh et al., 2010; Paloneva et al., 2015). Несмотря на предполагаемые преимущества акромиопластики, её роль в уменьшении боли и профилактике прогрессирования разрыва вращательной манжеты остаётся предметом дискуссий. Рандомизированные исследования показали преимущество акромиопластики по сравнению с одной лишь лечебной физкультурой (Farfaras et al., 2016; 2018), однако в долгосрочной перспективе различий в клинических исходах не выявлено (Ketola et al., 2017; Kolk et al., 2017; Paavola et al., 2021; Waterman et al., 2021; Woodmass et al., 2022).

Артроскопическая реконструкция вращательной манжеты является методом выбора у пациентов, не ответивших на консервативное лечение, либо при острых травматических повреждениях (Jensen et al., 2017). Тем не менее, проблема повторных разрывов остаётся актуальной: частота рецидивов колеблется от 10 до 40% (Randelli et al., 2019; Buyukdogan et al., 2021; Jeong et al., 2022). Среди предикторов выделяют характеристики разрыва: размер (Le et al., 2014; Guo et al., 2022; Maher et al., 2022) жировая инфильтрация и атрофия мышц (Gerber et al., 2009; Zhao et al., 2021) и демографические факторы: возраст, диабет, остеопороз, дислипидемия, ожирение, курение (Le et al., 2014; Zhao et al., 2021; Gatto et al., 2022; Yang et al., 2023; Fan et al., 2022).

Современные биомеханические подходы направлены на оптимизацию фиксации. Несмотря на лучшие показатели целостности при двухрядных и «suture-bridge» техниках (Bishop et al., 2017; Hohmann et al., 2018; Millett et al., 2014), клинические исходы остаются сопоставимыми (Sobhy et al., 2018).

В последние годы внимание уделяется ортобиологическим методам. Использование мезенхимальных стволовых клеток показало снижение риска повторных разрывов (Hernigou et al., 2014; Cole et al., 2023). Применение PRP уменьшает частоту рецидивов, особенно при больших разрывах (Liu et al., 2021; Lavoie-Gagne et al., 2022; Zhang et al., 2022; Feltri et al., 2023), однако не улучшает функциональные исходы в долгосрочной перспективе (Hurley et al., 2019; Castricini et al., 2011; Randelli et al., 2022).

При неисправимых разрывах у молодых пациентов применяются частичная репарация, реконструкция верхней капсулы, сухожильные трансплантаты и тендон-трансфер (Oh et al., 2018; de Marinis et al., 2023; Mirzayan et al., 2023; Saccomanno et al., 2023). У пожилых пациентов с выраженным артрозом предпочтение отдаётся реверсивному эндопротезированию плеча (Galvin et al., 2022; Burden et al., 2021), которое демонстрирует высокие показатели выживаемости (до 93% через 10 лет – Bacle et al., 2017; Bulhoff et al., 2022; Favard et al., 2011), но сопряжено с риском осложнений (Zumstein et al., 2011; Su et al., 2023; Jeong et al., 2023; Cheung et al., 2018; Schell et al., 2023; Baksh et al., 2023).

Заключение

Таким образом, выбор техники должен учитывать размер и морфологию разрыва, качество тканей и опыт хирурга. Для крупных дефектов предпочтение отдают DRR или TOE (“Suture Bridge”), а для небольших (<10 мм) SRR остаётся надёжным и экономически обоснованным методом лечения. Применение системного и основанного на доказательной медицине подхода позволяет хирургу комплексно и эффективно управлять лечением разрывов вращательной манжеты плеча, обеспечивая

высокие показатели успеха на современном этапе. Перспективные направления развития связаны с внедрением принципов тканевой инженерии, что открывает возможности для более надёжного восстановления сухожилий и улучшения функциональных исходов.

Литература

1. Aydin N., Kocaoglu B., Guven O. Single-row versus double-row arthroscopic repair in small- to medium-sized tears. J. Shoulder and Elbow Surgery. 2010; 19: 722–725.
2. Bacle G., Nove-Josserand L., Garaud P., Walch G. Long-term outcomes of reverse shoulder arthroplasty: follow-up study. J. Bone and Joint Surgery. 2017; 99: 454–461.
3. Baksh N. et al. Preoperative corticosteroid injection and risk of periprosthetic infection after reverse arthroplasty. J. Shoulder and Elbow Surgery. 2023; 32: 1459–1464.
4. Bishop M.E., Jones G.L., Lewis R.H. et al. Biomechanical and clinical comparison of suture techniques in arthroscopic cuff repair JBJS Reviews. 2017; 5: e3.
5. Budoff J.E., Nirschl R.P., Guidi E.J. Débridement of partial-thickness tears of the rotator cuff without acromioplasty. J. Bone and Joint Surgery. 1998; 80: 733–748.
6. Burden E.G., Batten T.J., Smith C.D., Evans J.P. Reverse total shoulder arthroplasty. Bone Joint J. 2021; 103-B: 813–821.
7. Burks R.T., Crim J., Brown N., Fink B., Greis P.E. A prospective randomized clinical trial comparing arthroscopic single- and double-row rotator cuff repair: magnetic resonance imaging and early clinical evaluation. Am. J. Sports Medicine. 2009; 37 (4): 674–682.
8. Buyukdogan K., Laidlaw M. S., Castagna A., Randelli P. S., et al. Long-term outcomes after arthroscopic transosseous-equivalent repair at minimum 10-year follow-up. J. Shoulder and Elbow Surgery. 2021; 30: 2767–2777.
9. Carbonel I., Martinez A.A., Calvo A. et al. Single-row versus double-row arthroscopic repair in the treatment of rotator cuff tears: a prospective randomized study. International Orthopaedics. 2012; 36: 1877–1883.
10. Castricini R., Longo U. G., De Benedetto M. et al. Platelet-rich plasma augmentation for arthroscopic rotator cuff repair: a randomized controlled trial. Am. J. Sports Medicine. 2011; 39: 258–265.
11. Cheung E.V. et al. Instability after reverse shoulder arthroplasty. J. Shoulder and Elbow Surgery. 2018: 27: 1946–1952.
12. Colvin A.C., Egorova N., Harrison A.K. et al. National trends in rotator cuff repair. J. Bone and Joint Surgery. 2012; 94: 227–233.
13. Cole B.J., Mazzocca A.D., Millett P.J. et al. Prospective randomized controlled trial of biologic augmentation with bone marrow aspirate in rotator cuff repair. Am. J. Sports Medicine. 2023; 51: 1234–1242.
14. Dang A., Davies M. Rotator cuff disease: treatment options and considerations. Sports Medicine and Arthroscopy Review. 2018; 26 (3): 129–133.
15. de Marinis R., Ciampi P. et al. Lower trapezius transfer for irreparable rotator cuff tears: a systematic review. Arthroscopy. 2024; 40(3): 950-959.
16. Duquin T.R., Buyea C., Bisson L.J. Which method of rotator cuff repair leads to the highest rate of structural healing? Am. J. Sports Medicine. 2010; 38: 835–841.
17. Fan N., Zheng Y., Li X. et al. Effects of smoking on outcomes after rotator cuff repair: systematic review and meta-analysis. JIO Shoulder and Elbow Surgery. 2022; 31: 656–667.
18. Farfaras S., Sernert N., Hallström E., Kartus J. Comparison of open acromioplasty, arthroscopic acromioplasty and physiotherapy in patients with subacromial impingement syndrome: a prospective randomized study. Knee Surgery, Sports Traumatology, Arthroscopy. 2016; 24: 2181–2191.
19. Farfaras S., Sernert N., Rostgård Christensen L., Hallström E. K., Kartus J. Subacromial decompression yields a better clinical outcome than therapy alone: a prospective randomized study of patients with a minimum 10-year follow-up. Am. J. Sports Medicine. 2018; 46: 1397–1407.
20. Feltri P., Saccomanno M. F. et al. Platelet-rich plasma does not improve clinical results but reduces retears: meta-analysis. Knee Surgery, Sports Traumatology, Arthroscopy. 2023; 31: 1940–1952.
21. Galvin J.W., Eichinger J.K. et al. Outcomes and complications of primary reverse shoulder arthroplasty: systematic review and meta-analysis. J. Shoulder and Elbow Surgery. 2022; 31: e534–e544.
22. Gatto A.P., Hu D.A., Feeley B.T., Lansdown D. Dyslipidemia and risk of rotator cuff repair failure: systematic review and meta-analysis. JSES Reviews, Reports, and Techniques. 2022; 2: 302–309.
23. Genuario J.W., Donegan R.P., Hamman D. et al. The cost-effectiveness of single-row compared with double-row rotator cuff repair J. Bone and Joint Surgery. 2012; 94: 1369–1377.

24. Gerber C., Meyer D. C., Schneeberger A. G., Hoppeler H., von Rechenberg B. Reversion of muscle changes caused by chronic tears using musculotendinous traction (Neer Award 2007). J. Shoulder and Elbow Surgery. 2009; 18: 163–171.

25. Grasso A., Milano G., Salvatore M., Falcone G., Deriu L., Fabbriciani C. Single-row versus double-row arthroscopic rotator cuff repair: a prospective randomized clinical study. Arthroscopy. 2009; 25 (1): 4–12.

26. Guo A.A., Stitz D.J., Lam P., Murrell G.A. Tear size and stiffness as predictors of retear in 1526 repairs. JBJS Open Access. 2022; 7: e22.00006.

27. Hernigou P., Flouzat Lachaniette C. H., Delambre J. et al. Biologic augmentation of rotator cuff repair with mesenchymal stem cells improves healing. International Orthopaedics. 2014; 38: 1811–1818.

28. Hohmann E., Tetsworth K., Glatt V. Single- versus double-row repair for full-thickness tears: systematic review and meta-analysis. Eur. J. Orthopaedic Surgery & Traumatology. 2018; 28: 859–868.

29. Hurley E.T., Lim Fat D., Moran C.J., Mullett H. Efficacy of platelet-rich plasma and platelet-rich fibrin in rotator cuff repair: meta-analysis of randomized controlled trials. Am. J. Sports Medicine. 2019; 47: 753–761.

30. Jeong H.J., Nam K.P., Yeo J.H., Rhee S.M., Oh J.H. Retear after arthroscopic rotator cuff repair results in functional deterioration over time. Arthroscopy. 2022; 38: 2399–2412.

31. Jeong H.J. et al. Subacromial notching after reverse arthroplasty. J. Shoulder and Elbow Surgery. 2023; 32: 1876–1885.

32. Jensen A.R., Cha P.S., Devana S.K., Avedian R.S. et al. Evaluation of trends and complications with open and arthroscopic rotator cuff repairs in the Medicare population. Orthopaedic J. Sports Medicine. 2017; 5: 2325967117731310.

33. Kamath G., Galatz L.M., Keener J.D. et al. Tendon integrity and functional outcome after arthroscopic repair of high-grade partial-thickness supraspinatus tears. J. Bone and Joint Surgery. 2009; 91: 1055–1062.

34. Ketola S., Lehtinen J.T., Arnala I. Arthroscopic decompression not recommended in treatment of rotator cuff tendinopathy: final review of an RCT with minimum 10-year follow-up. Bone & Joint J. 2017; 99-B: 799–805.

35. Kolk A., Saier T., Riechelmann F., Tauber M., Loew M. et al. Does acromioplasty result in favorable outcomes? A randomized clinical trial with 9–14 years' follow-up. J. Shoulder and Elbow Surgery. 2017; 26: 1407–1415.

36. Lavoie-Gagne O. et al. Double-row repair with platelet-rich plasma optimizes retear rates: systematic review of randomized controlled trials. Arthroscopy. 2022; 38: 2714–2729.

37. Le B.T., Wu X.L., Lam P.H., Murrell G.A. Factors predicting rotator cuff retears: analysis of 1000 consecutive repairs. Am. J. Sports Medicine. 2014; 42: 1134–1142.

38. Lindley K., Jones G. L. Outcomes of arthroscopic versus open rotator cuff repair: a systematic review. Am. J. Orthopedics. 2010; 39: 592–600.

39. Liu B., Jeong H.J., Yeo J.H., Oh J.H. Intraoperative and postoperative platelet-rich plasma in rotator cuff repair: randomized controlled trial. Orthopaedic J. Sports Medicine. 2021; 9: 23259671211006100.

40. Ma H.L., Chiang E.R., Wu H.T., Hung S.C., Wang S.T., Liu C.L. Clinical outcome and imaging of arthroscopic single-row and double-row rotator cuff repair: a prospective randomized trial. Arthroscopy. 2012; 28 (1): 16–24.

41. Maher A., Smith J., O'Brien C. et al. Do age, demographics, and tear characteristics affect outcomes after rotator cuff repair? Results of 2000 repairs at 5-year follow-up. Orthopaedic J. Sports Medicine. 2022; 10: 23259671221119222.

42. Mather R.C., Koenig L., Acevedo D. et al. The societal and economic value of rotator cuff repair. J. Bone and Joint Surgery. 2013; 95: 1993–2000.

43. Millett P.J., Warth R.J., Dornan G.J., Lee J.T., Spiegl U.J. Clinical and structural outcomes after arthroscopic single-row versus double-row rotator cuff repair: a systematic review and meta-analysis of level I randomized clinical trials. J. Shoulder and Elbow Surgery. 2014; 23 (4): 586–597.

44. Mirzayan R. et al. Emerging options for massive rotator cuff tears: biologic tuberoplasty, balloon arthroplasty, tendon transfer. Instructional Course Lectures. 2023; 72: 223–238.

45. Oh J.H., Kim J.Y., Lee H.K., Choi J.A. Classification and clinical significance of acromial spur in rotator cuff tear: heel-type spur and rotator cuff tear. Clinical Orthopaedics and Related Research. 2010; 468: 1542–1550.

46. Oh J.H., Park M.S., Rhee S.M. Treatment strategy for irreparable rotator cuff tears. Clinical Orthopaedic Surgery. 2018; 10: 119–134.

47. Paavola M., Malmivaara A., Taimela S., Kanto K., Malmivaara L. et al. Subacromial decompression versus diagnostic arthroscopy for shoulder impingement: 5-year follow-up of a randomised placebo-surgery controlled trial. British J. Sports Medicine. 2021; 55: 99–107.

48. Paloneva J., Lepola V., Äärimaa V., Joukainen A., Ylinen J., Mattila V. M. Declining incidence of acromioplasty in Finland. Acta Orthopaedica. 2015; 86: 220–224.

49. Pauly S., Gerhardt C., Chen J. et al. Single vs double-row repair of the rotator cuff. Knee Surgery, Sports Traumatology, Arthroscopy. 2010; 18: 1718–1729.

50. Randelli P., Cucchi D., Ragone V. et al. History of rotator cuff surgery. Knee Surgery, Sports Traumatology, Arthroscopy. 2015; 23: 344–362.

51. Randelli P.S., Arrigoni P., Ragone V. et al. Long-term results of arthroscopic rotator cuff repair: initial tear size matters. Am. J. Sports Medicine. 2019; 47: 2659–2669.

52. Randelli P.S., Stoppani C.A., Santarsiero G., Nocerino E., Menon A. Platelet-rich plasma in arthroscopic cuff repair: 10-year follow-up randomized controlled trial. Arthroscopy. 2022; 38: 51–61.

53. Reddy R. P., Solomon D. A., Hughes J. D., Lesniak B. P., Lin A. Clinical outcomes of rotator cuff repair in patients with concomitant osteoarthritis // J. Shoulder and Elbow Surgery. 2022; 31: 25–33.

54. Robinson P.M., Doll H.A., Roy B.R. Treating the torn rotator cuff: current practice in the UK. Annals of the Royal College of Surgeons of England. 2011; 93: 532–536.

55. Rudzki J.R., Shaffer B. New approaches to diagnosis and arthroscopic management of partial-thickness cuff tears. Clinics in Sports Medicine. 2008; 27: 691–717.

56. Saccomanno M.F. et al. Lower trapezius tendon transfer with superior capsule reconstruction: technique. Arthroscopy Techniques. 2023; 12: e823–e830.

57. Schell L.E. et al. Aseptic glenoid loosening after reverse arthroplasty. J. Shoulder and Elbow Surgery. 2023; 32: 1584–1593.

58. Shan L., Fu D., Chen K. et al. All-arthroscopic versus mini-open repair of rotator cuff tears: a meta-analysis. PLoS One. 2014; 9: e94421.

59. Snyder S.J., Pachelli A.F., Del Pizzo W. et al. Partial thickness rotator cuff tears: results of arthroscopic treatment. Arthroscopy. 1991; 7: 1–7.

60. Sobhy M.H., Khater A.H., Hassan M.R., El Shazly O. Outcomes and cuff integrity after single- versus double-row repair: systematic review and meta-analysis. Eur. J. Orthopaedic Surgery & Traumatology. 2018; 28: 593–605.

61. Strauss E.J., Salata M.J., Kercher J. et al. The arthroscopic management of partial-thickness rotator cuff tears: a systematic review. Arthroscopy. 2011; 27: 568–580.

62. Su F. et al. Acromial stress fractures after reverse shoulder arthroplasty: incidence and risk factors. J. Shoulder and Elbow Surgery. 2023; 33: 65–72.

63. Wall L.B., Keener J.D., Brophy R.H. Double-row vs single-row: biomechanical review. J. Shoulder and Elbow Surgery. 2009; 18: 933–941.

64. Waterman B.R., Newgren J., Dunn W.R., Uribe B., Tosteson A. et al. Randomized trial of arthroscopic rotator cuff repair with or without acromioplasty: no difference in patient-reported outcomes at long-term follow-up. Arthroscopy. 2021; 37: 3072–3078.

65. Woodmass J.M., Wagner E.R., Borque K., Chang M.J. et al. Arthroscopic rotator cuff repair with and without acromioplasty: long-term outcomes of a multicenter randomized controlled trial. J. Bone and Joint Surgery. 2022; 104: 2101–2107.

66. Xu C., Zhao J., Li D. Meta-analysis comparing single-row and double-row techniques. J. Shoulder and Elbow Surgery. 2014; 23: 182–188.

67. Yadav H., Nho S., Romeo A., MacGillivray J.D. Rotator cuff tears: pathology and repair. Knee Surgery, Sports Traumatology, Arthroscopy. 2009; 17: 409–421.

68. Yang Z., Cui H., Wang H., et al. Association of obesity with retears and complications after rotator cuff repair: systematic review and meta-analysis. J. Shoulder and Elbow Surgery. 2023; 32: 2400–2411.

69. Zhang C., Cai Y. Z., Wang Y. Platelet-rich plasma for moderate-to-large tears: randomized study. Arthroscopy. 2022; 38: 2381–2388.

70. Zhao J., Luo M., Pan J., et al. Risk factors affecting rotator cuff retear after arthroscopic repair: a meta-analysis. J. Shoulder and Elbow Surgery. 2021; 30: 2660–2670.

71. Zumstein M., Pinedo M., Old J., Pascal B. Problems, complications, reoperations, and revisions in reverse shoulder arthroplasty: systematic review. J. Shoulder and Elbow Surgery. 2011; 20: 146–157.

AMALIYOTDAGI HODISALAR / СЛУЧАИ ИЗ ПРАКТИКИ

УДК 617.574-089.844:616.728.2-007.24-089.5

Р.С.Мусаев, Ш.Ш.Шатурсунов, С.Д.Собиров, Ф.Р.Махаматов

УДАЛЕНИЕ ГРЫЖИ МЕЖПОЗВОНОЧНОГО ДИСКА У ПАЦИЕНТА С РАНЕЕ УСТАНОВЛЕННОЙ ТРАНСПЕДИКУЛЯРНОЙ ФИКСАЦИЕЙ. КЛИНИЧЕСКИЙ СЛУЧАЙ

ГУ Республиканский специализированный научно-практический медицинский центр травматологии и ортопедии

В статье представлен клинический случай эндоскопического удаления грыжи межпозвоночного диска у пациентки 69 лет с ранее установленной транспедикулярной фиксацией (ТПФ) на фоне многоуровневой дегенеративной нестабильности поясничного отдела позвоночника. Подробно описаны клинические проявления, данные обследования, ход хирургического вмешательства и результаты лечения. На основании анализа полученных данных и сопоставления с литературными источниками продемонстрированы преимущества малоинвазивных технологий при повторных операциях у пациентов с металлоконструкциями позвоночника.

Ключевые слова: грыжи межпозвоночного диска, транспедикулярная фиксация, хирургическое лечение, малоинвазивные технологии, повторные операции, металлоконструкции позвоночника.

Musaev R.S., Shatursunov Sh.Sh., Sobirov S.D., Makhamatov F.R. Removal of a herniated disc in a patient with previously installed transpedicular fixation. Clinical case

The article presents a clinical case of endoscopic removal of a herniated intervertebral disc in a 69-year-old female patient with previously installed transpedicular fixation (TPF) against the background of multilevel degenerative instability of the lumbar spine. The clinical manifestations, examination data, course of surgical intervention and treatment results are described in detail. Based on the analysis of the obtained data and comparison with literary sources, the advantages of minimally invasive technologies in repeated operations in patients with spinal metal structures are demonstrated.

Key words: intervertebral disc herniation, transpedicular fixation, surgical treatment, minimally invasive technologies, reoperations, spinal metal structures.

Введение

Проблема дегенеративных заболеваний позвоночника и, в частности, грыж межпозвоночных дисков, остаётся одной из наиболее актуальных в современной нейрохирургии и ортопедии. По данным мировой статистики, до 80% населения хотя бы раз в жизни испытывают боли в поясничном отделе позвоночника, а у значительной части пациентов причиной является дегенеративное поражение межпозвонковых дисков [3]. В последние десятилетия активно развиваются малоинвазивные технологии, включая эндоскопическую дискэктомию, которые позволяют минимизировать операционную травму и ускорить реабилитацию [2,6].

Особую группу составляют пациенты с установленными металлоконструкциями, такими как транспедикулярная фиксация (ТПФ), что существенно осложняет проведение повторных вмешательств [1,4,5.7]. В таких случаях выбор хирургической тактики требует индивидуального подхода и тщательного анализа состояния пациента.

Цель исследования: оценить клиническую эффективность эндоскопического удаления грыжи межпозвоночного диска у пациентки с установленным транспедикулярной фиксации (ТПФ) на фоне многоуровневой дегенеративной нестабильности поясничного отдела позвоночника, а также провести анализ литературных данных о преимуществах и ограничениях малоинвазивных технологий в подобных случаях.

Клинический случай

Пациентка, 69 лет, домохозяйка. Масса тела 110 кг, рост 156 см. В анамнезе – длительные боли в поясничном отделе, с выраженными признаками нестабильности на уровнях L2–L3, L3–L4 и L4–L5. На протяжении многих лет пациентка отмечала усиление болевого синдрома, снижение двигательной активности, периодические парестезии в нижних конечностях.

В связи с выраженным болевым синдромом и признаками стеноза позвоночного канала ранее была выполнена операция с установкой транспедикулярной фиксации (ТПФ). Первоначально отмечалось улучшение состояния, однако через несколько месяцев возник рецидив болевого синдрома, появилось онемение в нижних конечностях, усилились симптомы нейрогенной хромоты. Повторное обследование (МРТ поясничного отдела) выявило нестабильность на уровне VL1-VL2, а также грыжу межпозвонкового диска на уровне L1–L2, усиление дегенеративных изменений и компрессию дурального мешка.

Рис. 1. МРТ поясничного отдела позвоночника до операции транспедикулярной фиксации.

Методы исследования

Пациентке проведено комплексное обследование, включающее (рис. 1, 2):

- МРТ поясничного отдела позвоночника;
- рентгенографию с функциональными пробами;
- неврологическое обследование.

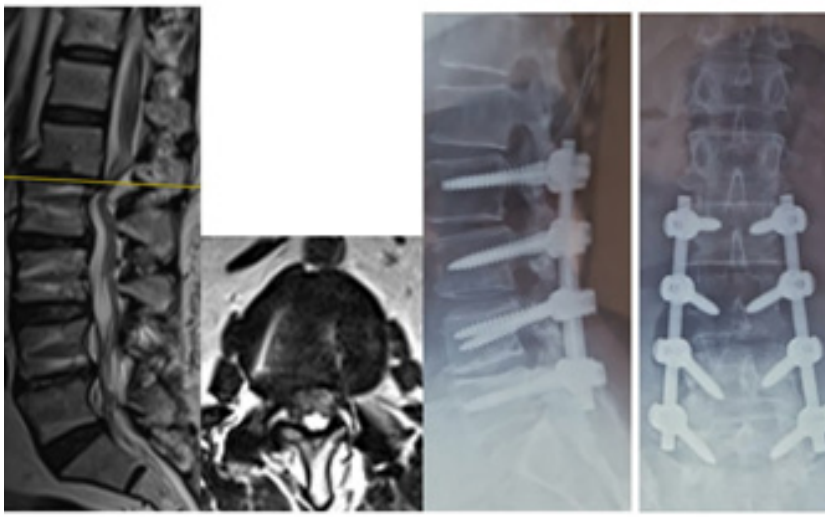

Рис. 2. МРТ и рентгенограмма поясничного отдела позвоночника до эндоскопический операции. Красном кружком отмечены участки грыжи межпозвоночного диска на сагиттальном и аксиальном срезе.

Нейростатус пациентки

Сознание ясное, ориентировка в месте, времени и собственной личности сохранена. Черепно-мозговые нервы без очаговой патологии. Зрачки равные, глазодвигательные функции сохранены. Лицевой нерв симметричен, глотательный и жевательный рефлексы в норме.

Двигательная сфера:

В нижних конечностях отмечается умеренное снижение силы в проксимальной отделах (MRC 3/5 справа 4/5 слева)

Патологические синкинезии не выявлены.

Чувствительная сфера:

Гипестезия по корешковому типу в зоне иннервации L1–L2 справа, снижение тактильной и болевой чувствительности.

Вибрационная и проприоцептивная чувствительность сохранены.

Ходьба:

Пациентка ходит самостоятельно, но с выраженной анталгической походкой, ограничение дистанции до 100–150 метров в связи с болевым синдромом и признаками нейрогенной хромоты.

С учётом данных обследования и наличия ранее установленного ТПФ принято решение о проведении эндоскопического удаления грыжи диска. Данный метод был выбран с целью минимизации операционной травмы, сокращения сроков госпитализации и снижения риска осложнений.

Результаты

В раннем послеоперационном периоде пациентка отметила выраженное снижение болевого синдрома. По шкале VAS интенсивность боли снизилась с 8 до 3 баллов. По шкале ODI отмечено улучшение качества жизни с 85% до 40% ограничения функций (табл. 1, рис. 3, 4). Двигательная активность значительно возросла, пациентка смогла самостоятельно передвигаться уже на вторые сутки после операции. В течение последующих недель наблюдалась положительная динамика, не выявлено признаков инфекционных осложнений.

Таблица 1

Динамика болевого синдрома по шкале VAS и ODI

Этап	VAS (баллы)	ODI (%)
До операции	8	85
После операции	3	40

Нейростатус после операции

Сознание ясное, ориентировка полная. Жалобы на умеренные боли в поясничной области в зоне послеоперационной раны, интенсивность по шкале VAS — 3 балла.

Двигательная сфера:

В нижних конечностях сила восстановлена до 5/5 по шкале MRC во всех группах мышц.

Парезов не определяется.

Объём активных движений в полном объёме, пациентка может самостоятельно вставать с постели и ходить.

Чувствительная сфера:

Значительное уменьшение гипестезии в зоне L1–L2 справа.

Пациентка отмечает исчезновение онемения и жжения в передней части бедра.

Ходьба: Пациентка ходит самостоятельно, опороспособна, отмечает значительное увеличение дистанции до 500–600 метров без выраженной боли и без признаков нейрогенной хромоты.

Обсуждение

Отдельного внимания заслуживает развитие синдрома смежного сегмента (Adjacent Segment Syndrome), который нередко встречается у пациентов после установки аппарата транспедикулярной фиксации. Данный синдром связан с повышенной нагрузкой на вышележащие и нижележащие сегменты позвоночника, что приводит к ускоренной дегенерации межпозвонковых дисков и возникновению новых грыж. У описанной пациентки спустя некоторое время после установки ТПФ наблюдалось формирование грыжи на уровне L1–L2, что соответствует клинической картине синдрома смежного сегмента. В подобных случаях эндоскопическая хирургия позволяет эффективно устранить компрессию нервных структур, снизить выраженность болевого синдрома и улучшить качество жизни.

Пациентка с установленным ТПФ представляет собой сложный клинический случай, так как наличие металлоконструкции ограничивает выбор хирургических доступов. Традиционные методы повторной декомпрессии часто сопряжены с высоким риском осложнений, значительной кровопотерей и длительной реабилитацией [1,5].

Эндоскопическая техника показала свою эффективность, обеспечив минимальную травматичность, быстрое восстановление и удовлетворительные функциональные результаты. Согласно данным литературы, эндоскопические вмешательства характеризуются меньшей частотой инфекционных осложнений и сокращением сроков госпитализации [3,4,7].

Таким образом, данный клинический случай подтверждает эффективность и безопасность эндоскопического удаления грыжи межпозвоночного диска у пациентов с ранее установленным ТПФ.

Рис. 3. Динамика боли по шкале VAS.

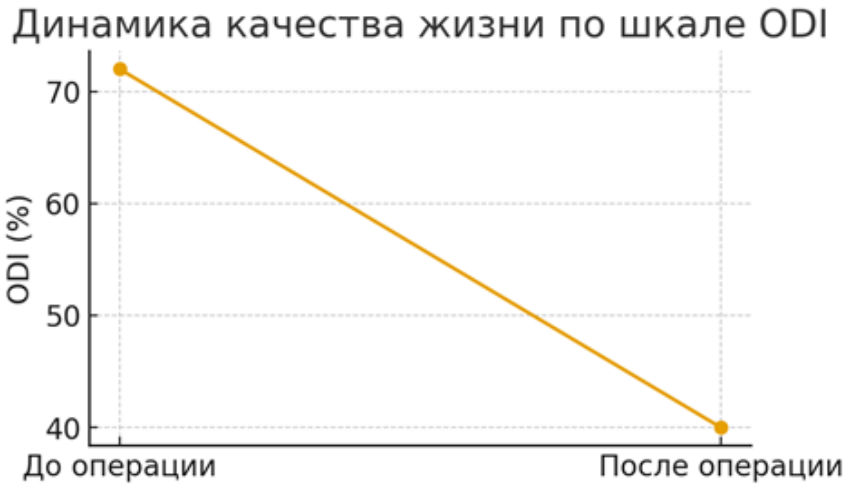

Рис. 4. Динамика качества по шкале ODI.

Заключение

Эндоскопическое удаление грыжи межпозвоночного диска у пациентки с установленным ТПФ позволило достичь значительного клинического улучшения, снизить болевой синдром и повысить качество жизни. Однако в послеоперационном периоде у пациентки проявился синдром смежного сегмента, что подтверждает необходимость длительного динамического наблюдения таких больных.

Оценка по шкале VAS показала снижение интенсивности боли с 8 до 3 баллов, по шкале ODI — улучшение с 85% до 40% ограничений функций, по шкале MRC — полное восстановление силы в нижних конечностях (5/5). Таким образом, малоинвазивные технологии следует рассматривать как метод выбора у пациентов с рецидивирующими грыжами и синдромом смежного сегмента на фоне ранее установленного транспедикулярной фиксации.

Литература

1. Ahn Y. Endoscopic spine discectomy: indications and outcomes. Int. Orthop. 2019; 43(4): 909-916.
2. Choi G., Lee S.H., Bhanot A. et al. Percutaneous endoscopic discectomy for extraforaminal lumbar disc herniations: surgical technique, outcome, and prognostic factors. Acta Neurochir (Wien). 2006; 148(2): 199-207.
3. Jasper G.P., Francisco G.M., Telfeian A.E. Endoscopic transforaminal discectomy in the presence of surgical instrumentation: Technical note. Pain Physician. 2013; 16: E325–E330.
4. Kambin P., Brager M.D. Percutaneous posterolateral discectomy. Anatomy and mechanism. Clin. Orthop. Relat .Res. 1987; (223): 145-154.
5. Kim H.S., Paudel B., Jang J.S. et al. Percutaneous Endoscopic Lumbar Discectomy for Recurrent Disc Herniation: Surgical Techniques and Outcome. Pain Physician. 2013; 16(4): E547-E555.
6. Ruetten S., Komp M., Merk H., Godolias G. Full-endoscopic interlaminar and transforaminal lumbar discectomy versus conventional microsurgical technique: a prospective, randomized, controlled study. Spine (Phila Pa 1976). 2008; 33(9): 931-939.
7. Yeung A.T., Tsou P.M. Posterolateral endoscopic excision for lumbar disc herniation: Surgical technique, outcome, and complications in 307 consecutive cases. Spine (Phila Pa 1976). 2002; 27(7): 722-731.

УДК 616.711-007.43-089.844

Ш.Ш.Шотурсунов, Р.С.Мусаев, Ш.Ш.Шатурсунов, С.Д.Собиров, Ф.Р.Махаматов

ЭНДОСКОПИЧЕСКАЯ ДЕКОМПРЕССИЯ МНОГОУРОВНЕВОГО СТЕНОЗА ПОЗВОНОЧНОГО КАНАЛА ПРИ АХОНДРОПЛАЗИИ: КЛИНИЧЕСКОЕ НАБЛЮДЕНИЕ

ГУ Республиканский специализированный научно-практический медицинский центр травматологии и ортопедии

Цель: представить клиническое наблюдение успешного применения эндоскопической двупортальной декомпрессии (UBE) у пациента с ахондроплазией и многоуровневым стенозом позвоночного канала. *Материал и методы:* описан клинический случай пациента 34 лет с ахондроплазией, которому выполнено этапное-хирургическое лечение с использованием техники unilateral laminotomy for bilateral decompression (ULBD) через двупортальный доступ. *Результаты:* отмечено восстановление мышечной силы, снижение болевого синдрома (VAS 8/10 → 2/10), увеличение дистанции ходьбы и адекватная декомпрессия по данным МРТ. Осложнений в послеоперационном периоде не наблюдалось. *Заключение:* UBE при многоуровневом стенозе позвоночного канала у пациентов с ахондроплазией является эффективным и безопасным методом, позволяющим достичь оптимального баланса между радикальностью и минимальной инвазивностью.

Ключевые слова: ахондроплазия, многоуровневый стеноз позвоночного канала, хирургическое лечение, эндоскопическая двупортальная декомпрессия, UBE, ULBD.

Shotursunov Sh.Sh., Musaev R.S., Shatursunov Sh.Sh., Sobirov S.D., Makhamatov F.R. Endoscopic decompression of multilevel spinal canal stenosis in achondroplasia: a clinical observation

Objective: To present a clinical case of successful application of endoscopic biportal decompression (UBE) in a patient with achondroplasia and multilevel spinal stenosis. *Material and methods:* a clinical case of a 34-year-old patient with achondroplasia is described, who underwent staged surgical treatment using the unilateral laminotomy for bilateral decompression (ULBD) technique through a biportal approach. *Results:* muscle strength recovery, pain reduction (VAS 8/10 → 2/10), increased walking distance and adequate decompression according to MRI were noted. No complications were observed in the postoperative period. *Conclusion:* UBE for multilevel spinal stenosis in patients with achondroplasia is an effective and safe method that allows achieving an optimal balance between radicality and minimal invasiveness.

Key words: achondroplasia, multilevel spinal stenosis, surgical treatment, endoscopic biportal decompression, UBE, ULBD.

Введение

Ахондроплазия является наиболее распространённой формой наследственных скелетных дисплазий, частота встречаемости составляет около 1:25 000 новорождённых [1-3]. Она обусловлена мутацией гена FGFR3, ответственного за регуляцию процессов эндохондрального окостенения. В результате возникает дисбаланс роста костей, формируются характерные краниофациальные и осевые деформации. Особый интерес представляет позвоночник, где изменения проявляются в виде укороченных ножек дуг, уменьшения сагиттального диаметра позвоночного канала и выраженной

гипертрофии жёлтых связок. Эти факторы обуславливают раннее развитие стеноза позвоночного канала, часто многоуровневого, что сопровождается тяжёлым болевым синдромом, неврологическим дефицитом и инвалидизацией.

Классическая открытая ламинэктомия на протяжении десятилетий оставалась стандартом хирургического лечения. Тем не менее, её выполнение у пациентов с ахондроплазией сопряжено с рядом трудностей: ограниченные анатомические ориентиры, повышенный риск массивной кровопотери, дуральных разрывов, формирования послеоперационной нестабильности и прогрессирования деформаций [6]. Эти осложнения значительно снижают эффективность лечения и качество жизни пациентов.

В последние годы наблюдается тенденция к внедрению малоинвазивных технологий. Unilateral Biportal Endoscopy (UBE) представляет собой инновационный метод, сочетающий преимущества традиционной эндоскопии и микрохирургической техники [2,4]]. Методика позволяет осуществить двустороннюю декомпрессию через минимальный доступ, сохраняя фасеточные суставы и другие стабилизирующие структуры [5.7]. Несмотря на активно растущий интерес к UBE, в мировой литературе практически отсутствуют публикации о её применении при ахондроплазии. Настоящее наблюдение демонстрирует клиническую эффективность этапного хирургического лечения - стратегии использования UBE у пациента с многоуровневым стенозом позвоночного канала.

Цель исследования: продемонстрировать клиническую эффективность и безопасность эндоскопической двупортальной декомпрессии (UBE) у пациента с ахондроплазией и многоуровневым стенозом позвоночного канала, а также обосновать перспективность применения данного метода как малоинвазивной альтернативы традиционным хирургическим вмешательствам.

Клинический случай

Пациент 34 лет, с подтверждённым диагнозом ахондроплазии, поступил с жалобами на выраженные боли в поясничной области, иррадиирующие в нижние конечности, парестезии и ограничение дистанции ходьбы до 100 метров. *Из анамнеза*: симптомы прогрессировали в течение последних трёх лет, отмечалось постепенное снижение толерантности к нагрузке.

При неврологическом обследовании выявлено: сознание ясное, ориентировка сохранена. Черепно-мозговые нервы — без патологии. Двигательная функция: снижение силы разгибателей в коленном суставе (MRC 4/5 справа и слева), снижение силы разгибателей стоп (MRC 4/5 справа и слева), слабость проксимальных мышц бедра (MRC 4/5 справа и слева). Чувствительность: гипестезия в дерматомах L1–L5 с обеих сторон, выраженная справа. Рефлексы: коленные и ахилловы снижены двусторонне. Координация не нарушена. Тазовые функции сохранены.

Инструментальные исследования: МРТ выявило многоуровневый стеноз позвоночного канала на уровнях Th10–Th11, L1–L2, L3–L4, L4–L5 с выраженным сужением дурального мешка и гипертрофией жёлтых связок (рис. 1).

С учётом тяжести состояния принято решение об этапной хирургической тактике. На первом этапе проведена декомпрессия уровней Th10–Th11 и L1–L2 с использованием UBE. Через месяц выполнен второй этап — декомпрессия уровней L3–L4 и L4–L5. В обоих случаях применялся метод ULBD (unilateral laminotomy for bilateral decompression) с сохранением фасеточных суставов и минимальной костной резекцией.

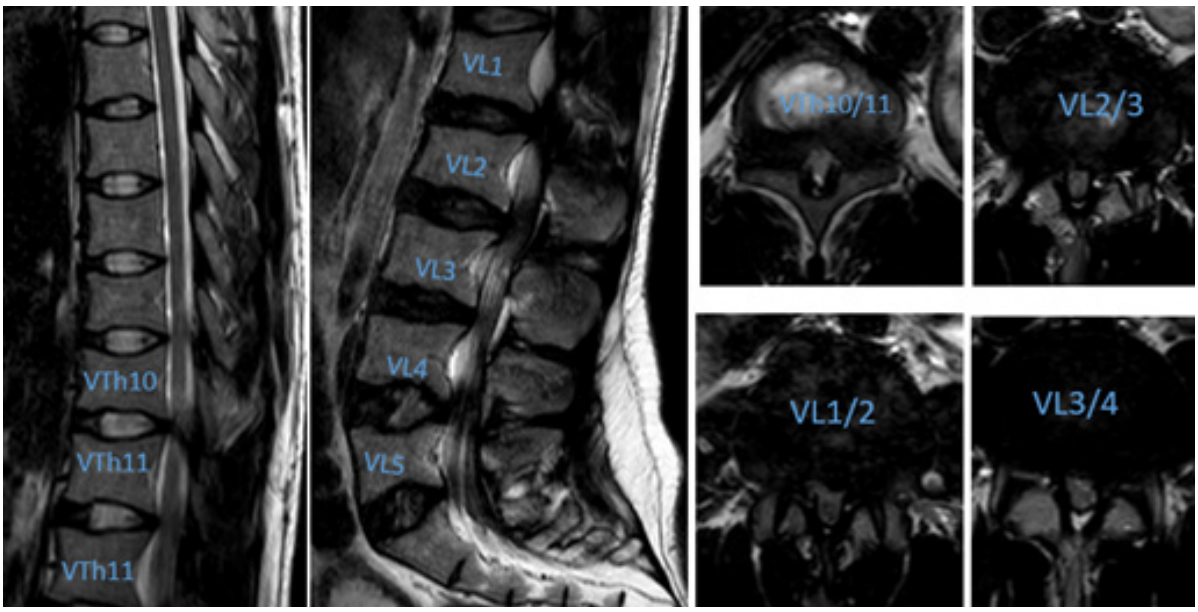

Рис. 1. МРТ грудопоясничного отдела позвоночника до операции.

Результаты первого этапа операции

После первого этапа операции отмечено частичное снижение болевого синдрома и улучшение чувствительности. Через 4 недели после завершения лечения (табл. 1):

- сила проксимальных мышц бедра восстановилась до MRC 5/5;
- парестезии стали минимальными;
- дистанция ходьбы увеличилась до 300 м;
- интенсивность боли снизилась по VAS с 8/10 до 5/10.

Контрольная МРТ продемонстрировала адекватную декомпрессию и расширение просвета дурального мешка (рис. 2). Послеоперационный период протекал без осложнений.

Таблица 1

Результаты первого этапа операции

Показатель	До операции	Через 4 недели
VAS (боль)	8/10	5/10
Сила проксимальных мышц бедра (MRC)	4/5	5/5
Дистанция ходьбы	100 м	300 м

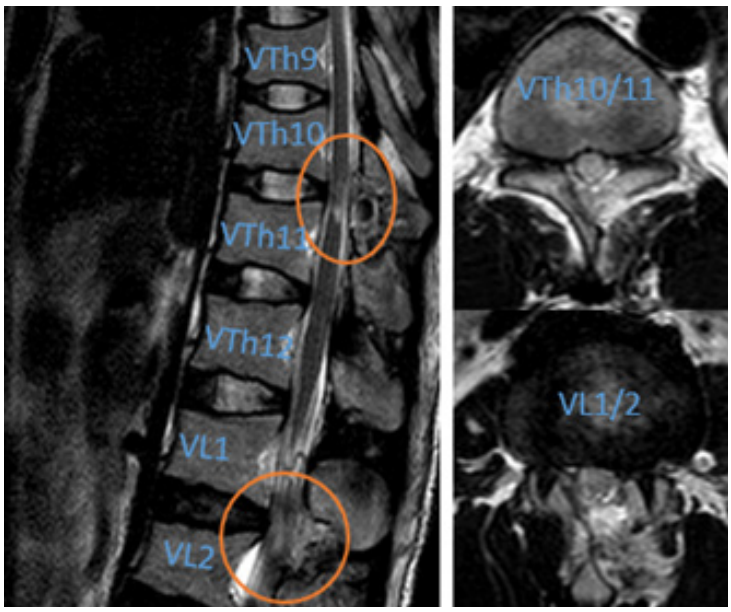

Рис. 2. МРТ грудопоясничного отдела позвоночника в первые сутки после операции. Оранжевым кружком отмечены участки декомпрессии на сагиттальном срезе.

Результаты второго этапа операции

Через месяц выполнен второй этап — декомпрессия уровней L3–L4 и L4–L5 с применением метода ULBD (рис.3, 4).

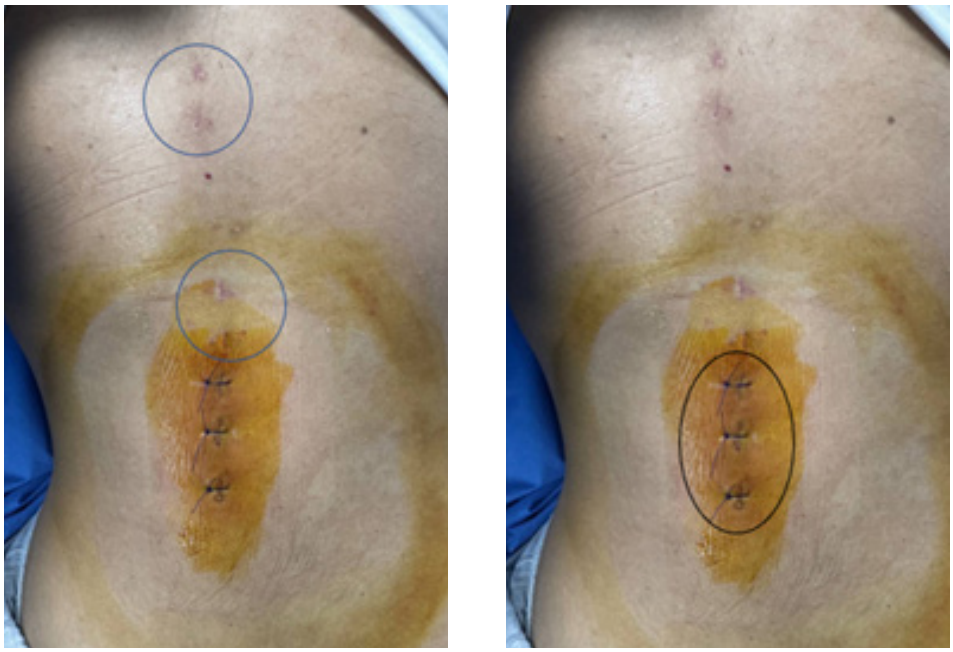

Рис. 3. Четвёртая неделя после операции. Синим кружком обозначены рубцы, чёрным кружком — зоны после операции.

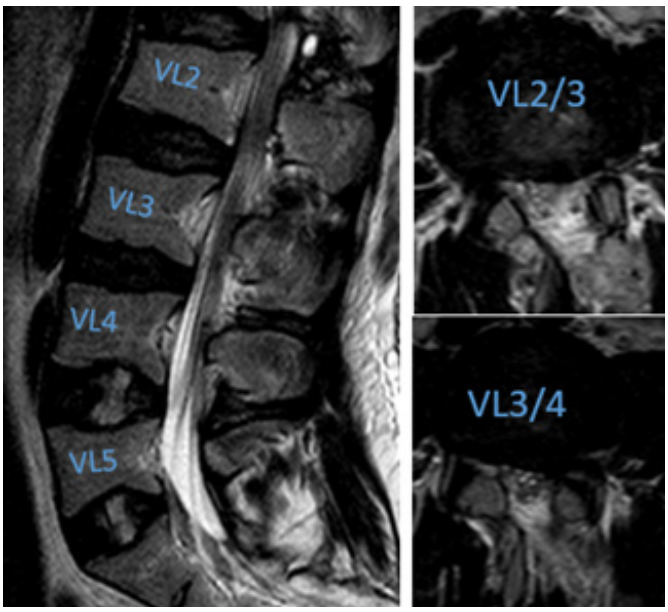

Рис. 4. МРТ грудопоясничного отдела позвоночника в первые сутки после операции.

После второго этапа операции отмечено значительное улучшение неврологического статуса. Через 4 недели после завершения лечения:

- сила мышц в нижних конечностях восстановлена до MRC 5/5;
- парестезии стали минимальными;
- дистанция ходьбы увеличилась до 800 м;
- интенсивность боли снизилась по VAS с 8/10 до 2/10.

Обсуждение

Представленный случай подтверждает, что пациенты с ахондроплазией и многоуровневым стенозом позвоночного канала представляют особую группу риска. Их анатомические особенности затрудняют проведение стандартных операций, повышают вероятность осложнений и ограничивают эффективность традиционной декомпрессии. Использование малоинвазивных технологий, таких как UBE, позволяет существенно снизить хирургическую травму и добиться сопоставимых или лучших клинических результатов. Преимущества UBE заключаются в использовании двух рабочих портов, постоянной ирригации и улучшенной визуализации. Это позволяет хирургу более точно выполнять декомпрессию, минимизируя повреждение мягких тканей и сохраняя фасеточные суставы. Сравнительный анализ показывает, что при UBE наблюдается меньшая кровопотеря, более короткий срок госпитализации и более быстрое восстановление по сравнению с открытой ламинэктомией. Этапная стратегия, применённая в данном случае, позволила снизить операционный стресс и уменьшить риск массивного кровотечения. Это особенно важно для пациентов с ахондроплазией, у которых операционное поле ограничено, а риск осложнений высок. Современные публикации (Li et al., 2021; Kim et al., 2023) подтверждают эффективность UBE при многоуровневых стенозах и демонстрируют сопоставимые результаты с микроскопическими и открытыми методиками, но при меньшей травматичности.

Таким образом, UBE следует рассматривать как метод выбора для пациентов с ахондроплазией при наличии многоуровневого стеноза. Тем не менее, необходимы дальнейшие многоцентровые исследования для оценки долгосрочной стабильности результатов и разработки стандартов хирургической тактики.

Заключение

Эндоскопическая двупортальная декомпрессия (UBE) является эффективным и безопасным методом лечения многоуровневого стеноза позвоночного канала у пациентов с ахондроплазией. Этапное хирургическое лечение обеспечивает оптимальное соотношение между радикальностью вмешательства и безопасностью. Данный клинический случай подтверждает перспективность широкого внедрения UBE в нейрохирургическую практику.

Литература

1. Choi C.M., Chung J.T., Lee S.J. et al. Biportal endoscopic spinal surgery for lumbar spinal stenosis. Asian Spine J. 2019; 13(2): 334–342.

2. Feng Z., Zhang Y., Guo Y. et al. Application of unilateral biportal endoscopic technique in multilevel lumbar spinal stenosis: clinical outcomes and surgical strategies. Front Surg. 2022; 9: 879456.

3. Heo D.H., Park C.K. Endoscopic spine surgery for lumbar spinal stenosis. Neurospine. 2019; 16(1): 3–8.

4. Kim H.S., Wu P.H., Jang I.T. Technical advancements in biportal endoscopic spine surgery. Neurospine. 2023; 20(1): 31–43.

5. Kim J.E., Choi D.J. Clinical and radiological outcomes of unilateral biportal endoscopic decompression for lumbar stenosis. Clin. Orthop. Surg. 2018; 10(4): 439–447.

6. Li Y., Wang H., Qiu Y. et al. Surgical management of spinal stenosis in achondroplasia: a systematic review. Spine J. 2021; 21(6): 999–1012.

7. Park S.M., Kim G.U., Kim H.J. et al. Unilateral biportal endoscopic decompression for lumbar spinal stenosis: Clinical and radiological results. Neurospine. 2020; 17(1): 150–159.

O'zbekiston Respublikasi Sog'liqni saqlash vazirligi
Respublika ixtisoslashtirilgan travmatologiya va ortopediya ilmiy-amaliy tibbiyot markazi
Travmatolog-ortopedlar Assotsiatsiyasi

Министерство Здравоохранения Республики Узбекистан
Республиканский специализированный научно-практический медицинский центр травматологии и ортопедии
Ассоциация травматологов-ортопедов

Ministry of Healthcare of Republic of Uzbekistan
Republican Specialized Scientific and Practical Medical Center of Traumatology and Orthopedics
Association of Traumatologists and Orthopedists

O‘zbekiston travmatolog va ortopedlarining xalqaro ilmiy-amaliy konferensiyasi
24-25 oktyabr 2025 | Namangan

Scientific and practical conference of traumatologists-orthopedists of Uzbekistan with international participation
October 24-25, 2025 | Namangan

2 qism
часть
part

O‘zbekiston travmatolog-ortopedlarining ilmiy-amaliy anjumani materiallari

«TRAVMATOLOGIYA VA ORTOPEDIYA MUAMMOLARINI HAL ETISHDA YANGI YO'NALISHLAR»

Материалы научно-практической конференции травматологов-ортопедов Узбекистана

«НОВЫЕ НАПРАВЛЕНИЯ В РЕШЕНИИ ПРОБЛЕМ ТРАВМАТОЛОГИИ И ОРТОПЕДИИ»

Materials of the scientific and practical conference of traumatologists-orthopedists of Uzbekistan

«NEW DIRECTIONS IN SOLVING PROBLEMS OF TRAUMATOLOGY AND ORTHOPEDICS»

СОДЕРЖАНИЕ

РАЗДЕЛ 4. *17*
ВЫСОКИЕ ТЕХНОЛОГИИ В ТРАВМАТОЛОГИИ: ПРОБЛЕМЫ И ПЕРСПЕКТИВЫ

Абдулоев М.С., Курбанов С.Х., Зиёев, Мавлонов Ч.Б. *18*
АНАЛИЗ ДЕФЕКТОВ ПОМОЩИ ПРИ ЛЕЧЕНИИ ПЕРЕЛОМОВ ДЛИННЫХ КОСТЕЙ У БОЛЬНЫХ С СОЧЕТАННОЙ ТРАВМОЙ

Алимов А.П., Абдурахимов С.Н., Шукуров Э.М. *19*
РЕТРОГРАДНЫЙ ИНТРАМЕДУЛЛЯРНЫЙ ОСТЕОСИНТЕЗЕ ПЕРЕЛОМОВ ДИСТАЛЬНОГО ОТДЕЛА БЕДРЕННОЙ КОСТИ С АССИСТИРОВАНИЙ РЕПОЗИЦИОННЫМ УСТРОЙСТВОМ

Алимов А.П., Абдурахимов С.Н., Сопаев З.Э., Шукуров Э.М. *21*
СОН СУЯГИНИНГ ДИСТАЛ ҚИСМИ СИНИҚЛАРИДА РЕТРОГРАД ИНТРАМЕДУЛЛЯР ШТИФТ ФИКСАЦИЯСИНИНГ БИОМЕХАНИК САМАРАДОРЛИГИ

Амонов Л.А., Ходжанов И.Ю., Сергеев К.С. *23*
ОСОБЕННОСТИ ТАКТИКИ И СРАВНИТЕЛЬНАЯ ОЦЕНКА ВАРИАНТОВ ОСТЕОСИНТЕЗА У БОЛЬНЫХ С ДИАФИЗАРНЫМИ ПЕРЕЛОМАМИ КОСТЕЙ ГОЛЕНИ НА ФОНЕ ПОЛИТРАВМЫ

Ахтамов А.А., Рахмонов У.У., Кучкаров А.Ў. *24*
ҚУЙМИЧ КОСАСИНИ ОРҚА ҚИРРАСИ СИНИШЛАРИНИ ЖАРРОҲЛИК УСУЛИДА ДАВОЛАШ

Ахтамов А., Қўчқоров Н.С., Салохиддинов С.О. *25*
ТОВОН СУЯГИНИНГ СИНИШЛАРИНИ ОСТЕОСИНТЕЗ УСУЛИДА ДАВОЛАШ НАТИЖАЛАРИ

Баратов А.Б, Ярлакабоев Ж.Т., Рахматов М.Б., Камалов Ё.О., Баратов Ж.А., Юсупов Х.И. *26*
ЎМРОВ СУЯГИ АКРОМИАЛ УЧИ СИНИШИ ВА ЧИКИШЛАРИНИ ДАВОЛАШ ТАКТИКАСИ

Баратов А.Б., Ярлакабоев Ж.Т., Камолов Ё.О., Баратов Ж.А. *27*
БОЛАЛАРДА СОН ВА БОЛДИР СУЯКЛАРИ ДИАФИЗАР СИНИШИНИ ДАВОЛАШ НАТИЖАЛАРИ

Баратов А.Б., Ярлакабов Ж.Т., Камолов Ё.О., Баратов Ж.А. *28*
РЕЗУЛЬТАТЫ ОСТЕОСИНТЕЗА ОТКРЫТЫХ ПЕРЕЛОМОВ ДЛИННЫХ ТРУБЧАТЫХ КОСТЕЙ У ДЕТЕЙ

Баратов А.Б, Ярлакабов Ж.Т., Камалов Ё.О., Баратов Ж.А. *29*
БОЛАЛАРДА ЕЛКА СУЯКЛАРИ ДИСТАЛ УЧЛИГИ СИНИШЛАРИНИ ДАВОЛАШ НАТИЖАЛАРИ

Валиев Э.Ю., Сайпиев А.А., Валиев О.Э. *30*
РЕНТЕНОЛОГИЧЕСКИЕ ХАРАКТЕРИСТИКИ КОСТНОЙ РЕГЕНЕРАЦИИ ПРИ ПОЛИФОКАЛЬНЫХ ПЕРЕЛОМАХ ДЛИННЫХ КОСТЕЙ КОНЕЧНОСТЕЙ С УЧЕТОМ МЕТОДОВ ОСТЕОСИНТЕЗА В ЭКСПЕРИМЕНТЕ

Валиев Э.Ю., Хасанов З.Р., Валиев О.Э., Шукуров Ш., Эргашев Д. *31*
ОПЫТ ЛЕЧЕНИЯ СЛОЖНЫХ ПЕРЕЛОМОВ ВЕРТЛУЖНОЙ ВПАДИНЫ

Валиев Э.Ю., Каримов Б.Р., Норполвонов А.У., Шукуров Ш. *33*
РЕЗУЛЬТАТЫ ДВУХЭТАПНОГО ЛЕЧЕНИЯ ПОВРЕЖДЕНИЙ ОПОРНО-ДВИГАТЕЛЬНОГО АППАРАТА У БОЛЬНЫХ С ПОЛИТРАВМОЙ

Гринь А.А., Белозеров А.В., Дарвин Е.О. *34*
ОПЫТ ЛЕЧЕНИЯ ПЕРИПРОТЕЗНЫХ ПЕРЕЛОМОВ БЕДРЕННОЙ КОСТИ ПЕРСОНАФИЗИРОВАННЫМИ ИНТРАМЕДУЛЛЯРНЫМИ ШТИФТАМИ

Дурсунов А.М., Дурсунов С.А., Рузикулов О.Ш. ***36***
РЕЗУЛЬТАТЫ ДЕНСИТОМЕТРИЧЕСКИХ ИССЛЕДОВАНИЙ У БОЛЬНЫХ С ЛОЖНЫМИ СУСТАВАМИ ДИАФИЗА ПЛЕЧЕВОЙ КОСТИ

Дурсунов А.М., Рустамова У.М., Рузикулов О.Ш. ***37***
РЕЗУЛЬТАТЫ ДЕНСИТОМЕТРИЧЕСКИХ ИССЛЕДОВАНИЙ У БОЛЬНЫХ С ЛОЖНЫМИ СУСТАВАМИ ДИАФИЗА ПЛЕЧЕВОЙ КОСТИ

Ёдгоров Н.А., Махкамов Н.Ж. ***38***
ПОСТТРАВМАТИК ГОНАРТРОЗДА ТОҒАЙ МАТРИКСИ ДЕГРАДАЦИЯСИНИНГ ЁШГА ХОС МОРФОЛОГИК ВА ИММУНОГИСТОКИМЁВИЙ МЕЗОНЛАРИ

Жаббаров Ж.Ю., Муминов А.Ш., Орипов А.А., Яхеев А.С., Истамов Б.К. ***39***
НОВЫЕ ПОДХОДЫ И ТАКТИКА ЛЕЧЕНИЯ ПЕРЕЛОМОВ НИЖНИХ КОНЕЧНОСЕЙ У ПОСТРАДАВШИХ ПРИ СОЧЕТАННОЙ ТРАВМОЙ

Ирисметов М.Э, Кодиров Р.Р., Кадиров Р.С. ***42***
ПЛАНИРОВАНИЕ 3D-МОДЕЛИРОВАНИЕ В НАКОСТНОМ ОСТЕОСИНТЕЗЕ ПРИ ВЕРТЕЛЬНЫХ ПЕРЕЛОМОВ БЕДРЕННОЙ КОСТИ

Ирисметов М.Э., Камолов Б.Х., Алимов А.Р. ***43***
КАТТА БОЛДИР СУЯГИ ПАСТКИ УЧЛИГИ СИНИШЛАРИНИ ДАВОЛАШДА ОСТЕОСИНТЕЗ УСУЛЛАРИНИ ҚИЁСЛАШ ЖИХАТЛАРИ

Ирисметов М.Э., Ҳамроев Ш.Ф., Шамшиметов Д.Ф. ***45***
ХИРУРГИЧЕСКИЙ СПОСОБ ЛЕЧЕНИЯ РАЗРЫВОВ СУХОЖИЛИЯ ДЛИННОЙ ГОЛОВКИ ДВУГЛАВОЙ МЫШЦЫ ПЛЕЧА

Ирисметов М.Э., Ҳамроев Ш.Ф., Шамшиметов Д.Ф. ***46***
РЕАБИЛИТАЦИЯ ПОСЛЕ ХИРУРГИЧЕСКОГО ЛЕЧЕНИЯ ПОВРЕЖДЕНИЙ СУХОЖИЛИЯ ДЛИННОЙ ГОЛОВКИ ДВУГЛАВОЙ МЫШЦЫ ПЛЕЧА

Исмоилов А.Дж., Валиев Э. Ю., Шукуров Ш.Р., Эргашев Д. ***47***
ОПЫТ ЛЕЧЕНИЯ БОЛЬНЫХ С НЕПОЛНЫМИ АМПУТАЦИЯМИ НИЖНИХ КОНЕЧНОСТЕЙ

Кобилов Н.Р., Каримов М.Ю., Исмоилов Н.У., Эргашов А.З. ***49***
ГЕМАТОЛОГИЧЕСКИЕ НАРУШЕНИЯ У ПОЖИЛЫХ ПАЦИЕНТОВ С ПЕРЕЛОМАМИ БЕДРА: АКЦЕНТ НА АНЕМИЮ

Кобилов Н.Р., Каримов М.Ю., Хайитов А.А., Мирзаахмедов Ф.М. ***50***
МАРКЕРНЫЙ КОНТРОЛЬ ВОСПАЛИТЕЛЬНОГО СТАТУСА У ПОЖИЛЫХ ПАЦИЕНТОВ С ПЕРЕЛОМАМИ ПРОКСИМАЛЬНОГО ОТДЕЛА БЕДРА

Косимов М.А., Тожибоев Б.А. ***51***
ПРЕИМУЩЕСТВО КОМПЬЮТЕРНОЙ ТОМОГРАФИИ В ДИАГНОСТИКЕ И ЛЕЧЕНИИ ПРИ ПЕРЕЛОМАХ ДНА ВЕРТЛУЖНОЙ ВПАДИНЫ

Косимов А.А., Ходжанов И.Ю. ***52***
ПРИНЦИПЫ ЛЕЧЕНИЯ РЕФРАКТУР В ЗАВИСИМОСТИ ОТ СОСТОЯНИЯ КОСТНОМОЗГОВОГО КАНАЛА В ТРУБЧАТЫХ КОСТЯХ

Матанов З.М. ***54***
ОСТЕОПЕНИЯ У ДЕТЕЙ С НИЗКОЭНЕРГЕТИЧЕСКИМИ ПЕРЕЛОМАМИ ДЛИННЫХ КОСТЕЙ В ДИНАМИКЕ ЛЕЧЕНИЯ И ВОССТАНОВЛЕНИЯ ПО ДАННЫМ ДЕНСИТОМЕТРИИ

Матанов З.М. ***56***
ОСТЕОПЕНИЯ У ДЕТЕЙ С НИЗКОЭНЕРГЕТИЧЕСКИМИ ПЕРЕЛОМАМИ ДЛИННЫХ КОСТЕЙ, ПУТИ ЕЕ КОРРЕКЦИИ

Махмудов Д.Ш., Мухиддинов Ч.С., Исмоилов Д.Н., Бобокалонов Ш.К. ***57***
ИСПОЛЬЗОВАНИЕ СОВРЕМЕННЫХ СТЕРЖНЕВЫХ АППАРАТОВ ПРИ ОТКРЫТЫХ ПЕРЕЛОМАХ ДЛИННЫХ КОСТЕЙ

Махсудов Ф.М., Ходжанов И.Ю. ***59***
НАШ ОПЫТ ЛЕЧЕНИЯ ПЕРЕЛОМОВ КОСТЕЙ ГОЛЕНИ НА РАННИХ СТАДИЯХ ТРАВМАТИЧЕСКОЙ БОЛЕЗНИ

Мирзаев Ш.Х., Гаипов З.А., Дурсунов А.М. ***61***
ОПТИМИЗАЦИЯ ХИРУРГИЧЕСКОГО МЕТОДА ЛЕЧЕНИЯ ПОВРЕЖДЕНИЙ ВЕРТЛУЖНОЙ ВПАДИНЫ

Муминов А.Ш., Валиев Э.Ю., Жабборов Ж.Ю., Орипов А.А., Ражабов М.М. ***62***
АНАЛИЗ ЧАСТОТЫ ВСТРЕЧАЕМОСТИ РАЗЛИЧНЫХ ПО ЛОКАЛИЗАЦИИ И ТИПОВ ПОВРЕЖДЕНИИ КОСТЕЙ КОНЕЧНОСТЕЙ И ТАЗА

Муминов А.Ш., Валиев Э.Ю., Яхёев А.С., Ортиков О.Р., Ражабов М.М. ***64***
ВИДЫ ОПЕРАТИВНОГО ЛЕЧЕНИЯ ПРИ ПЕРЕЛОМАХ КОСТЕЙ ТАЗА, БЕДРА, ГОЛЕНИ И ЧАСТОТА ИХ ВСТРЕЧАЕМОСТИ

Мухсинзода Г.М., Курбанов С.Х., Рахимов Н.Г., Курбонов М.М., Раджабзода М.М., Абдулоев М.С., Рахматуллоев Н., Чоршанбиев П. ***65***
АНАЛИЗ ТРАВМАТИЗМА В РЕЗУЛЬТАТЕ ДОРОЖНО-ТРАНСПОРТНЫХ ПРОИСШЕСТВИЙ В РЕСПУБЛИКЕ ТАДЖИКИСТАН

Равшанов Ш.Н., Худоёров Ф.Р., Иботов Б.И. ***66***
ИНТРАМЕДУЛЛЯРНАЯ ФИКСАЦИЯ ВИНТАМИ ПРИ ПЕРЕЛОМАХ ПЯСТНЫХ КОСТЕЙ: КЛИНИЧЕСКИЕ ПРЕИМУЩЕСТВА ПЕРЕД ЧРЕСКОЖНОЙ ФИКСАЦИЕЙ СПИЦАМИ

Равшанов Ш.Н., Неъматжонов Б.О., Толочко К.П., Эргашов М.М., Худоёров Ф.Р., Иботов Б.И. ***67***
СРАВНИТЕЛЬНЫЙ АНАЛИЗ РЕЗУЛЬТАТОВ АРТРОДЕЗИРОВАНИЕ ГОЛЕНОСТОПНОГО СУСТАВА

Равшанов Ш.Н., Иботов Б.И., Полвонов Ж.Ш., Эргашов М.М., Худаяров Ф.Р., Толочко К.П., Ибодов М.Ш. ***69***
РОЛЬ ПОСЛЕОПЕРАЦИОННОЙ РЕАБИЛИТАЦИИ ПРИ ПЕРЕЛОМАХ ЛОДЫЖЕК ГОЛЕНОСТОПНОГО СУСТАВА

Рахимов А.М. ***70***
АНАЛИЗ РЕЗУЛЬТАТОВ ХИРУРГИЧЕСКОГО ЛЕЧЕНИЯ НЕСРОСШИХСЯ ПЕРЕЛОМОВ И ЛОЖНЫХ СУСТАВОВ ДИАФИЗА КОСТЕЙ ПРЕДПЛЕЧЬЯ

Рахимов А.М., Мирзаев Ш.Х., Дурсунов А.М., Сайдиахматхонов С.С., Гаипов З.А., Кахрамонов С.К., Тураев Ш.Х. ***71***
РЕЗУЛЬТАТЫ ИММУНОЛОГИЧЕСКОГО ИССЛЕДОВАНИЯ БОЛЬНЫХ С НЕСРОСШИМСЯ ПЕРЕЛОМАМИ И ЛОЖНЫМИ СУСТАВАМИ КОСТЕЙ ВЕРХНЕЙ КОНЕЧНОСТИ

Рахимов А.М., Мирзаев Ш.Х., Дурсунов А.М., Сайдиахматхонов С.С., Гаипов З.А., Кахрамонов С.К., Тўраев Ш.Х. ***72***
РОЛЬ КОМПРЕССИОННО-ДИСТРАКЦИОННОГО ОСТЕОСИНТЕЗА С ВВЕДЕНИЕМ КУКУМАЗИМА И КОСТНОГО МОЗГА ПРИ НЕСРОСШИХСЯ ПЕРЕЛОМАХ И ЛОЖНЫХ СУСТАВАХ ПЛЕЧЕВОЙ КОСТИ

Тухтаев Ж.Ж., Давлатов Б.Н., Мамадалиев А.Р. ***73***
СОВРЕМЕННЫЕ ПРИНЦИПЫ ЛЕЧЕНИЯ И ВЕДЕНИЯ ПОСТРАДАВШИХ С СОЧЕТАННЫМИ И МНОЖЕСТВЕННЫМИ ПОВРЕЖДЕНИЯМИ

Тухтаев Ж.Ж., Давлатов Б.Н., Сайдумаров Д.М., Мамадалиев А.Р. ***75***
АКТУАЛЬНЫЕ КЛИНИКО-ДИАГНОСТИЧЕСКИЕ И ЛЕЧЕБНЫЕ ПРИНЦИПЫ ПРИ МНОЖЕСТВЕННОЙ И СОЧЕТАННОЙ ТРАВМЕ

Убайдуллаев Ш.Ф., Ходжанов И.Ю. ***78***
ТИРСАК БЎҒИМИ ЖАРОХАТДАН КЕЙИНГИ ВАЛЬГУСЛИ ДЕФОРМАЦИЯСИНИ ГИБРИТ ОСТЕОСИНТЕЗ УСУЛИНИ ҚЎЛЛАШ ОРҚАЛИ ДАВОЛАШНИ ТАКОМИЛЛАШТИРИШ

Умаров Ф.Х., Уразбаев Ж.Д. ***79***
ИСПОЛЬЗОВАНИЕ АЛГОРИТМА FRAX ДЛЯ ПРОГНОЗИРОВАНИЯ И ПРОФИЛАКТИКИ РИСКА ПЕРЕЛОМОВ ШЕЙКИ БЕДРА И ОСТЕОПОРОТИЧЕСКИХ ПЕРЕЛОМОВ

Уразбаев Ж.Д. ***80***
СОН СУЯГИ БЎЙИНЧАСИ ВА ОСТЕОПОРОТИК СИНИШЛАР ХАВФИНИ БАШОРАТ ҚИЛИШ ВА ОЛДИНИ ОЛИШДА FRAX НИНГ РОЛИ

Хайдаров А.К., Юлдашев Т.Н. ***81***
КАФТ СУЯКЛАРИ СИНИШЛАРИДА АППАРАТ-ХИРУРГИК УСУЛДА ДАВОЛАШ

Хайитбоев Б.М., Юлдашев Т.Н. ***82***
РЕЗУЛЬТАТЫ ЛЕЧЕНИЯ ОТКРЫТЫХ ПЕРЕЛОМОВ СРЕДНЕЙ ТРЕТИ БОЛШЕБЕРЦОВОЙ КОСТИ МЕТОДОМ Г.А.ИЛИЗАРОВА

Холиқов Ф.О., Маматкулов О.Х. ***83***
ЕЛКА СУЯГИНИНГ СИНИШЛАРИ

Холиқов Ф.О., Маматкулов О.Х. ***85***
ЕЛКА СУЯГИНИНГ СИНИШИДАН КЕЙИНГИ РЕАБИЛИТАЦИЯ

Khodjanov I.Yu., Oripov A.A., Muminov A.Sh. ***87***
OUR APPROACH TO PREVENTING ELBOW CONTRACTURES AFTER SURGICAL TREATMENT OF DISTAL HUMERUS FRACTURES

Ходжанов И.Ю., Орипов А.А., Муминов А.Ш. ***89***
НОВЫЙ ПОДХОД К ХИРУРГИЧЕСКОЙ ЛЕЧЕНИИ ПЕРЕЛОМОВ ДИСТАЛЬНОГО ОТДЕЛА ПЛЕЧЕВОЙ КОСТИ

Ходжанов И.Ю., Орипов А.А., Муминов А.Ш. ***91***
ЭФФЕКТИВНОСТЬ ДВУХЭТАПНОЙ МЕТОДИКИ ПРИ ЛЕЧЕНИИ ПЕРЕЛОМОВ ДИСТАЛЬНОГО ОТДЕЛА ПЛЕЧЕВОЙ КОСТИ

Ходжанов И.Ю., Элов Д.Р. ***93***
ТИЗЗА БЎҒИМИ ЁЗИЛУВЧИ КОНТРАКТУРАЛАРИНИ ДАВОЛАШНИ ОПТИМАЛЛАШТИРИШ

Худайбердиев Қ.Т., Абдулазизов О.Н., Турсунов Қ.Қ. ***94***
БОЛДИР СУЯКЛАРИ СИНИШЛАРИДА ХАВФ ОМИЛЛАРИГА АСОСЛАНГАН ҲОЛДА ЎТКИР КОМПАРТМЕНТ СИНДРОМИНИ ПРОГНОЗЛАШ

Шукуров Э.М., Соипов Р.Р., Жайнаров Ё.Ў. ***95***
ЛЕЧЕНИЕ ОТКРЫТЫХ ПЕРЕЛОМОВ КОСТЕЙ ГОЛЕНИ ПРИ СОЧЕТАННОЙ ТРАВМЕ

Ярлакабоев Ж.Т., Камолов Ё.О., Баратов Ж.А ***97***
БОЛДИР СУЯКЛАРИ ДИСТАЛ СОХАСИ БЎҒИМ ИЧИ ВА БЎҒИМ АТРОФИ СИНИШИНИ ДАВОЛАШ НАТИЖАЛАРИ

РАЗДЕЛ 5.
ВЫСОКИЕ ТЕХНОЛОГИИ В ОРТОПЕДИИ: ПРОБЛЕМЫ И ПЕРСПЕКТИВЫ *99*

Абдуразаков У.А., Абдуразаков А.У., Есмембетов И.Н., Турекулова А.А. *100*
ЗНАЧЕНИЕ АНАТОМО-ФУНКЦИОНАЛЬНОГО СОСТОЯНИЯ СТОП В РАЗВИТИИ ПАТОЛОГИЧЕСКИХ ПРОЦЕССОВ В КОСТНО-МЫШЕЧНОЙ СИСТЕМЕ НИЖНИХ КОНЕЧНОСТЕЙ

Абдуразаков А.У., Абдуразаков У.А., Ажимов А.К. *102*
КОМПЛЕКСНОЕ ПАТОГЕНЕТИЧЕСКИ ОБОСНОВАННОЕ ЛЕЧЕНИЕ ГОНАРТРОЗА

Абдуразаков У.А., Абдуразаков А.У., Есмембетов И.Н., Турекулова А.А. *104*
ЗНАЧЕНИЕ АНАТОМО-ФУНКЦИОНАЛЬНОГО СОСТОЯНИЯ СТОП В РАЗВИТИИ ПАТОЛОГИЧЕСКИХ ПРОЦЕССОВ В КОСТНО-МЫШЕЧНОЙ СИСТЕМЕ НИЖНИХ КОНЕЧНОСТЕЙ

Abdullaev M.M., Asilova S. U., Babakulov A.Sh., Tursunov V.X., Mirzayev A.B., Aliyev X.E. *106*
ПРИМЕНЕНИЕ МАЛОИНВАЗИВНОГО ХИРУРГИЧЕСКОГО ЛЕЧЕНИЯ ПРИ ОСТЕОАРТРОЗЕ КОЛЕННОГО СУСТАВА

Агранович О.Е., Комолкин И.А., Ходжанов И.Ю. *107*
ФУНКЦИОНАЛЬНАЯ ПЕРЕСАДКА МЫШЦ У ДЕТЕЙ ДЛЯ ВОССТАНОВЛЕНИЯ ВОЗМОЖНОСТИ САМООБСЛУЖИВАНИЯ: ПОКАЗАНИЯ И ПРОТИВОПОКАЗАНИЯ

Акбаров Н.Н., Эшматов М.М., Холиқов Ш. *108*
БОЛАЛАР ЦЕРЕБРАЛ ФАЛАЖИДА РИВОЖЛАНГАН БОЛАЛАРДА RECTUS FEMORIS ВА HAMSTRING ТЕСТЛАРИНИНГ ТИЗЗА БЎҒИМИ БУКУВЧИ КОНТРАКТУРАЛАРИДА КЛИНИК АҲАМИЯТИ

Алпысбаев Х.Ш., Джураев А.М., Тапилов Э.А., Кушабаев А.Н. *109*
К ВОПРОСУ ЛЕЧЕНИЯ МНОГОПЛОСКОСТНЫХ ДЕФОРМАЦИЙ ПРОКСИМАЛЬНОГО ОТДЕЛА БЕДРЕННОЙ КОСТИ У ДЕТЕЙ

Алпысбаев Х.Ш., Джураев А.М., Тапилов Э.А., Кушабаев А.Н. *110*
РЕЗУЛЬТАТЫ ХИРУРГИЧЕСКОГО ЛЕЧЕНИЯ ДЕТЕЙ С ДЕСТРУКТИВНЫМ ПАТОЛОГИЧЕСКИМ ВЫВИХОМ БЕДРА ПОСЛЕ ПЕРЕНЕСЕННОГО ГЕМАТОГЕННОГО ОСТЕОМИЕЛИТА

Ахмедов А.Э., Хамраев Ф.Ш., Мирзаев А.Г. *112*
ФУНКЦИОНАЛЬНЫЕ И КЛИНИЧЕСКИЕ ИСХОДЫ ДИСТАЛЬНОЙ РАЗГИБАЮЩЕЙ ОСТЕОТОМИИ И УКОРОЧЕНИЯ СУХОЖИЛИЯ НАДКОЛЕННИКА ПРИ ЛЕЧЕНИИ КРАУЧ-ХОДЬБЫ У ДЕТЕЙ С ДЦП

Ахтамов А.А., Рахмонов У.У., Кучкаров А.Ў. *114*
ҚУЙМИЧ КОСАСИНИ ОРҚА ҚИРРАСИ СИНИШЛАРИНИ ЖАРРОҲЛИК УСУЛИДА ДАВОЛАШ

Ахтамов А., Рахмонов Т.Н., Тожиев А.Н., Кучкаров А.Ў. *116*
КОНСЕРВАТИВНОЕ ЛЕЧЕНИЕ ВРОЖДЕННОЙ КОСОЛАПОСТИ У ДЕТЕЙ ГРУДНОГО ВОЗРАСТА

Бабакулов А.Ш., Абдуллаев М.М., Турсунов В.Х., Мирзаев А.Б., Алиев Х.Э. *117*
НАШ ОПЫТ ЛЕЧЕНИЯ ПОСТИНЪЕКЦИОННОГО ГОНИТА У ПАЦИЕНТКИ, ДЛИТЕЛЬНО СТРАДАЮЩЕЙ СУСТАВНОЙ ФОРМОЙ РЕВМАТОИДНОГО АРТРИТА

Багиров А.Б, Суварлы П.Н., Алинагиев Б.Дж., Зуфаров Г.Р. *119*
УДЛИНЕНИЕ И ЗАМЕЩЕНИЕ ДЕФЕКТА ДИННЫХ КОСТЕЙ КОНЕЧНОСТЕЙ. «ЭФФЕКТ ИЛИЗАРОВА»

Бахранова Н.Ж., Гафурова Х.Х. ***120***
ДИАГНОСТИЧЕСКОЕ ЗНАЧЕНИЕ ИГОЛЬЧАТОЙ ЭЛЕКТРОМИОГРАФИИ ПРИ ТУННЕЛЬНЫХ СИНДРОМАХ ВЕРХНЕЙ КОНЕЧНОСТИ

Boltoyeva F.G. ***121***
POSTKOVID SINDROMDAN KEYINGI SON SUYAGI BOSHCHASINING AVASKULYAR NEKROZIDA GIPERKOAGULYATSIYA XOLATINI DIAGNOSTIKASI

Валиева К.Н., Рустамова У.М., Исматуллаева М.Н. ***122***
ПОЛИСЕГМЕНТАРНЫЙ ОСТЕОНЕКРОЗ КОСТЕЙ ПОСЛЕ КОРОНОВИРУСНОЙ ИНФЕКЦИИ

Воробьева А.Н., Леончук С.С., Шевцов В.И. ***123***
ДИСТРАКЦИОННАЯ АРТРОПЛАСТИКА ГОЛЕНОСТОПНОГО СУСТАВА

Ганиев А.К., Гулямов С.С. ***124***
ВЫВОДЫ ПО ИЗУЧЕНИЮ ПАТОЛОГИЙ ТАЗОБЕДРЕННОГО СУСТАВА

Ганиев А.К.,Гулямов С.С. ***125***
ОЁҚ ЎҚИ ДЕФОРМАЦИЯЛАРИНИ БОЛАЛАРДА ДАВОЛАШНИ САМАРАЛИ УСЛУБУНИ ТАНЛАШ

Гринь А.А., Нарицын В.А, Комаров В.И., Тамбовцева Я.А. ***126***
ТАКТИКА ДИАГНОСТИКИ И ЛЕЧЕНИЯ ПРИ ЗАСТАРЕЛЫХ ВЕРТИКАЛЬНО-НЕСТАБИЛЬНЫХ ДЕФОРМАЦИЯХ ТАЗОВОГО КОЛЬЦА

Давиров Ш.М., Уринбаев П.У., Мансуров Д.Ш., Мажидов К.Ш. ***128***
РОЛЬ МЕТОДИКИ ИЛИЗАРОВА В ЛЕЧЕНИИ ПОСТОСТЕОМИЕЛИТИЧЕСКИХ КОСТНЫХ ДЕФЕКТОВ БОЛЬШЕБЕРЦОВОЙ КОСТИ У ДЕТЕЙ: АНАЛИЗ КЛИНИЧЕСКИХ СЛУЧАЕВ

Давиров Ш.М., Мансуров Д.Ш., Мажидов К.Ш. ***130***
РЕКОНСТРУКЦИЯ ПОСТОСТЕОМИЕЛИТИЧЕСКИХ ДЕФЕКТОВ ПРЕДПЛЕЧЬЯ МАЛОБЕРЦОВОЙ АУТОКОСТЬЮ

Давиров Ш.М., Уринбаев П.У., Новиков К.И., Мансуров Д.Ш. ***131***
ОТДАЛЁННЫЕ РЕЗУЛЬТАТЫ ЛЕЧЕНИЯ ПАЦИЕНТОВ С ПОСТОСТЕОМИЕЛИТИЧЕСКИМИ ДЕФЕКТАМИ ДЛИННЫХ ТРУБЧАТЫХ КОСТЕЙ С ПРИМЕНЕНИЕМ ДИСТРАКЦИОННО-ФИКСАЦИОННОГО МОДУЛЯ

Джураев А.М., Усманов Ш.У. ***132***
НАШ ОПЫТ ХИРУРГИЧЕСКОГО ЛЕЧЕНИЯ ОСЕВЫХ ДЕФОРМАЦИЙ НИЖНИХ КОНЕЧНОСТЕЙ У ДЕТЕЙ

Жонгиров С.А., Хусаинбоев Ш.Д., Салеев Б.В., Абдусаматов Ш.Н. ***134***
НАШ ОПЫТ ПРИМЕНЕНИЯ SVF- ТЕРАПИИ ПРИ ГОНАРТРОЗАХ КОЛЕННОГО СУСТАВА

Ibragimov J.M., Fahriddinov Yo.A., PhD Hayrullaev. ***135***
TIZZA BO'GIMLARI PAYLARI SHIKASTLANISHLARIDA AUTOTENDOPLASTIKA PAY TIKLASHNING SAMARALI USULI

Ибрагимов Р.А., Шорустамов М.Т., Худайберенов М.А. ***136***
АНАЛИЗ ЛЕЧЕНИЯ БОЛЬНЫХ С АСЕПТИЧЕСКИМ НЕКРОЗОМ ГОЛОВКИ БЕДРЕННОЙ КОСТИ МЕТОДОМ ТУННЕЛИЗАЦИИ С ВВЕДЕНИЕМ SVF+PRP ТЕРАПИИ И ПОСЛЕДУЮЩИМ КОНСЕРВАТИВНЫМ ЛЕЧЕНИЕМ, И РЕАБИЛИТАЦИЕЙ

Имомов Ш.А., Леончук С.С., Попков Д.А. ***137***
ОПЕРАТИВНОЕ ОРТОПЕДИЧЕСКОЕ ЛЕЧЕНИЕ ДЕТЕЙ С ВРОЖДЕННОЙ МАЛОБЕРЦОВОЙ ГЕМИМЕЛИЕЙ: КОГДА НАЧИНАТЬ РЕКОНСТРУКЦИЮ И УДЛИНЕНИЕ КОНЕЧНОСТИ?

Ирисметов М.Э., Абдуллаев А.М. ***139***
МРТ В ПРЕДОПЕРАЦИОННОМ ПЛАНИРОВАНИИ ПРИ ПАТОЛОГИИ КОЛЕННОГО СУСТАВА

Ирисметов М.Э., Кобилов А.У. ***141***
ХИРУРГИЧЕСКОЕ ЛЕЧЕНИЕ ХРОНИЧЕСКОЙ НЕСТАБИЛЬНОСТИ ГОЛЕНОСТОПНОГО СУСТАВА

Ирисметов М.Э., Кобилов А.У. ***143***
СОВЕРШЕНСТВОВАНИЕ ХИРУРГИЧЕСКОГО ЛЕЧЕНИЯ ХРОНИЧЕСКОЙ МЕДИАЛЬНОЙ НЕСТАБИЛЬНОСТИ ГОЛЕНОСТОПНОГО СУСТАВА

Ирисметов М.Э., Сафаров М.М., Шамшиметов Д.Ф., Таджиназаров М.Б., Рустамов Ф.Р., Хамроев Ш.Ф. ***144***
ОТДАЛЕННЫЕ РЕЗУЛЬТАТЫ ПОСЛЕ ОДНОМОМЕНТНОЙ АУТОПЛАСТИКИ ОБЕИХ КРЕСТООБРАЗНЫХ СВЯЗОК

Ирисметов М.Э., Хасанов Р.С., Ханапияев У.Б., Шокиров М.Х. ***146***
ЗАМОНАВИЙ РЕАБИЛИТАЦИЯНИНГ ТАМОЙИЛЛАРИ

Ирисметов М.Э., Хасанов Р.С., Ханапияев У.Б., Шокиров М.Х., Эшиев Э.Т. ***147***
СОН ЧЎЛТОҚЛИГИ БЎЛГАН БЕМОРЛАРНИ БИРЛАМЧИ ЭРТА ПРОТЕЗЛАШ

Ирисметов М.Э., Хасанов Р.С., Ханапияев У.Б., Шокиров М.Х., Эшиев Э.Т. ***149***
АМПУТАЦИЯДАН КЕЙИНГИ НОГИРОНЛИГИ БЎЛГАН БОЛАЛАРНИ ЭРТА ПРОТЕЗЛАШНИНГ ИННОВАЦИОН ЁНДАШУВЛАРИ

Исмаилов А.З., Юлдашев Т.Н. ***151***
НЕКОТОРЫЕ ПАТОГЕНЕТИЧЕСКИЕ АСПЕКТЫ БИОХИМИЧЕСКИХ ИЗМЕНЕНИЙ В СИНОВИАЛЬНОЙ ЖИДКОСТИ ПРИ ОСТЕОХОНДРОЗЕ КОЛЕННОГО СУСТАВА

Исмаилов А.З., Юлдашев Т.Н. ***153***
МОРФОЛОГИЧЕСКОЕ СТРОЕНИЕ ГИАЛИНОВОГО ХРЯЩА КОСТИ КОЛЕННОГО СУСТАВА В НОРМЕ

Исматуллаева М.Н., Рустамова У.М., Алимухамедова Ф.Ш. ***156***
СИМФИЗИТ У БЕРЕМЕННЫХ И ПОСЛЕ РОДОВОМ ПЕРИОДЕ: ДИАГНОСТИКА И ЛЕЧЕНИЕ

Касымов Х.А., Ходжанов И.Ю., Шоматов Х.Ш. ***157***
НАШ ОПЫТ ПРИМЕНЕНИЯ СПЕЦИАЛЬНОГО КОРСЕТА В ЛЕЧЕНИИ КИЛЕВИДНОЙ ДЕФОРМАЦИИ ГРУДНОЙ КЛЕТКИ

Касимова Г.Т. ***159***
COVID УТКАЗГАН БЕМОРЛАРДА АСЕПТИК НЕКРОЗ РИВОЖЛАНИШИИ ДИАГНОСТИКАСИДА УЛТРАТОВУШЛИ ДОППЛЕРОГРАФИЯНИНГ ИМКОНИЯТЛАРИ

Qayumov J.Sh., Karimov M.Y. ***161***
COVID-19 ETIOLOGIYALI SON SUYAGI BOSHCHASI AVASKULYAR NEKROZINI ERTA BOSQICHLARDA DAVOLASHDA YANGICHA YONDASHUV

Комолкин И.А., Агранович О.Е., Ходжанов И.Ю. ***162***
КЛИНИКО-ЛУЧЕВЫЕ КРИТЕРИИ ОЦЕНКИ ЭФФЕКТИВНОСТИ ХИРУРГИЧЕСКОГО ЛЕЧЕНИЯ ВОРОНКООБРАЗНОЙ ДЕФОРМАЦИИ ГРУДНОЙ КЛЕТКИ У ДЕТЕЙ ПРИ ИСПОЛЬЗОВАНИИ ОДНОЙ И ДВУХ ПЛАСТИН

Мамасолиев Б.М., Ходжанови И.Ю. ***163***
ЮҚОРИ ТИБИАЛ КОРРЕКЦИЯЛОВЧИ ОСТЕОТОМИЯ - ТИЗЗА БЎҒИМИ АРТРОЗИНИ ДАВОЛАШДА ЯНГИ ҚАРАШЛАР

Маматкулов О.Х. ***165***
ХИРУРГИЧЕСКОЕ ЛЕЧЕНИЕ ДИСПЛАСТИЧЕСКОГО КОКСАРТРОЗА

Махмудов Д.Ш., Мухиддинов Ч.С., Исмоилов Д.Н., Бобокалонов Ш.К. ***166***
КОМПЛЕКСНОЕ ЛЕЧЕНИЕ ГОНАРТРОЗА I-II СТЕПЕНИ

Махмудов Д..Ш, Мухиддинов Ч.С., Исмоилов Д.Н., Бобокалонов Ш.К. ***167***
УСТРАНЕНИЕ ПОСЛЕОЖОГОВОЙ СГИБАТЕЛНОЙ КОНТРАКТУРЫ ПАЛЬЦЕВ КИСТИ У ДЕТЕЙ

Мирдадаев Ж.Ф., Юлдашев А.Ж. ***169***
БОЛАЛАР ВА ЎСМИРЛАРДА КЎКРАК ҚАФАСИ ҚИРРАСИМОН ДЕФОРМАЦИЯСИНИ КОНСЕРВАТИВ УСУЛИДА ДАВОЛАШ НАТИЖАЛАРИ

Mirazimov B.B., Yaxshimurotov Q.X. ***170***
TIZZA BO'G'IMI SURUNKALI YIRINGLI OSTEOARTRITINI JARROHLIK DAVOLASHDA SPEYSERLARDAN FOYDALANISH

Мирзаев А.Г. ***171***
ФАКТОРЫ РИСКА ПРОГРЕССИРОВАНИЯ ВЫВИХА БЕДРА У ДЕТЕЙ СО СПАСТИЧЕСКОЙ ФОРМОЙ ДЕТСКОГО ЦЕРЕБРАЛЬНОГО ПАРАЛИЧА

Mirzayev A., Babakulov A. ***172***
STEROID DOZASI COVID-19 DAN KEYINGI OSTEONEKROZ OG'IRLIGINI BELGILOVCHI ASOSIY OMIL: RETROSPEKTIV QIYOSIY TADQIQOT

Мирзаев Ш.Х. ***174***
ПЕРСПЕКТИВЫ ПРИМЕНЕНИЯ НОВЫХ ИМПЛАНТОВ ПРИ ЭНДОПРОТЕЗИРОВАНИЯ ДИСПЛАСТИЧЕСКОГО КОКСАРТРОЗА

Мирзаев Ш.Х., Рахимов А.М., Дурсунов А.М., Сайдиахматхонов С.С., Гаипов З.А., Қахрамонов С.Қ., Тураев Ш.Х. ***175***
РАЗРАБОТАННЫЙ НОВЫЙ ПОДХОД К ЭКСПЕРИМЕНТАЛЬНОЕ МОДЕЛИРОВАНИЕ ПСЕВДОАРТРОЗА

Мирзаев Ш.Х., Кахрамонов С.К., Дурсунов А.М. ***176***
СОВЕРШЕНСТВОВАНИЕ ХИРУРГИЧЕСКОГО ЛЕЧЕНИЯ И РЕАБИЛИТАЦИИ ПРИ ПОСТТРАВМАТИЧЕСКОМ КОКСАРТРОЗЕ

Мирзаев Ш.Х., Кахрамонов С.К., Дурсунов А.М. ***177***
ОПТИМАЗАЦИЯ ХИРУРГИЧЕСКОГО ЛЕЧЕНИЯ ПАЦИЕНТОВ С ПОСТТРАВМАТИЧЕСКИМ КОКСАРТРОЗОМ

Мухрумбаева К.З., Рустамова У.М. ***179***
ОСОБЕННОСТИ ДИАГНОСТИКИ ОСТЕОПОРОЗА

Назарова Н.З., Шамукимов Ш.А., Турсунова С.А. ***180***
ХИРУРГИЧЕСКОЕ ЛЕЧЕНИЕ СЛОЖНЫХ ФОРМ ВРОЖДЕННОЙ СИНДАКТИЛИИ КИСТИ У ДЕТЕЙ

Ravshanov Sh.N., Ergashov M.M., Ibotov B.I., Xudoyorov F.R., Polvonov J.Sh., Iskandarkhonov M.I. ***181***
BOLALARDA MOBIL YASSIOYOQLIKNI JARROHLIK DAVOLASHNING TAKOMILLASHTIRILGAN USULLARI

Ravshanov Sh.N., Ergashov M.M., Polvonov J.Sh., Nematjonov B.O., Tolochko K.P., Ibotov B.I., Iskandarkhonov M.I. ***182***
MOBIL YASSIOYOQLIK: JARROHLIK DAVOLASHNING YANGI YONDASHUVLARI VA NATIJALARI

Равшанов Ш.Н, Эргашов М.М, Иботов Б.И., Худаяров Ф.Р., Неъматжонов Б.О., Толочко К.П., Полвонов Ж.Ш., Искандархонов М.И. ***183***
ЯССИОЁҚЛИКНИ ХИРУРГИК ДАВОЛАШ: ЗАМОНАВИЙ УСУЛЛАР ВА УЗОҚ МУДДАТЛИ НАТИЖАЛАР ТАҲЛИЛИ

Равшанов Ш.Н., Иботов Б.И., Полвонов Ж.Ш., Эргашов М.М., Худаяров Ф.Р., Толочко К.П., Ибодов М.Ш. ***184***
РОЛЬ ПОСЛЕОПЕРАЦИОННОЙ РЕАБИЛИТАЦИИ ПРИ ПЕРЕЛОМАХ ЛОДЫЖЕК ГОЛЕНОСТОПНОГО СУСТАВА

Равшанов Ш.Н., Иботов Б.И., Худоёров Ф.Р., Эргашов М.М. ***184***
ХИРУРГИЧЕСКАЯ КОРРЕКЦИЯ БОЛЕЗНИ ФРАЙБЕРГА: ВЫБОР ОПТИМАЛЬНОЙ ХИРУРГИЧЕСКОЙ ТАКТИКИ

Rasulov M.R., Akhmedov Kh.S., Khujanazarov I.E., Khalmetova F.I. ***186***
THE ROLE OF IMMUNE AND INFLAMMATORY PROCESSES IN ASEPTIC FEMORAL HEAD NECROSIS ASSOCIATED WITH RHEUMATOID ARTHRITI

Rasulov M.R., Akhmedov Kh.S., Khujanazarov I.E., Khalmetova F.I. ***187***
IMMUNE-INFLAMMATORY MECHANISMS IN THE DEVELOPMENT OF ASEPTIC NECROSIS OF THE FEMORAL HEAD IN PATIENTS WITH RHEUMATOID ARTHRITIS

Рустамова У.М., Валиева К.Н., Исматуллаева М.Н. ***188***
РЕЗУЛЬТАТЫ ДВУХЭНЕРГЕТИЧЕСКОЙ РЕНТГЕНОВСКОЙ АБСОРБЦИОМЕТРИИ У БОЛЬНЫХ С ПОСТКОВИДНОМ АСЕПТИЧЕСКИМ НЕКРОЗОМ ГОЛОВКИ БЕДРЕННОЙ КОСТИ

Рустамова У.М., Валиева К.Н., Исматуллаева М.Н. ***190***
СОБСТВЕННЫЕ РЕЗУЛЬТАТЫ ПРИМЕНЕНИЯ БИСФОСФОНАТОВ В КОМПЛЕКСНОЙ МЕТОДИКЕ ЛЕЧЕНИЯ РАННЕЙ СТАДИИ ПОСТКОВИДНОГО АСЕПТИЧЕСКОГО НЕКРОЗА У ПАЦИЕНТОВ СО СНИЖЕННЫМ ПОТЕНЦИАЛОМ МИНЕРАЛЬНОЙ ПЛОТНОСТИ КОСТЕЙ

Рустамов Х.Х., Ходжанов И.Ю., Холмуродов Н.Б., Шаматов Х.Ш. ***191***
ТУҒМА МАЙМОҚЛИКНИ РЕЦИДИВЛАНГАН ШАКЛИНИ ДАВОЛАШДА СЕЛЕКТИВ БОТУЛИНОТЕРАПИЯНИНГ САМАРАДОРЛИГИ: 10ТА БЕМОРДАГИ ҚИСҚА МУДДАТЛИ КУЗАТУВ

Рустамов Х.Х., Ходжанов И.Ю., Холмуродов Н.Б., Шаматов Х.Ш. ***192***
БОЛАЛАРДАГИ МОБИЛ СИМПТОМАТИК ЯССИ ОЁҚЛИКНИ ОШИҚ ОСТИ АРТРОЭРЕЗИ (CALCANEOSTOP) АМАЛИЁТИ БИЛАН ДАВОЛАШДАГИ БИЗНИНГ НАТИЖАЛАРИМИЗ

Саидов Э.Х., Рузибоев Д.Р. ***193***
НАШ ОПЫТ ПРИМЕНЕНИЕ РАДИОЧАСТОТНОГО НЕЙРОАБЛЯЦИЯ (РЧНА) У БОЛЬНЫХ С ХРОНИЧЕСКИМ БОЛЕВЫМ СИНДРОМОМ ПРИ ЗАБОЛЕВАНИЯХ ОПОРНО-ДВИГАТЕЛЬНЫХ СИСТЕМ

Салиев С.М., Ирисметов М.Э. ***194***
НАШ ОПЫТ ХИРУРГИЧЕСКОГО ЛЕЧЕНИЯ ДЕГЕНЕРАТИВНЫХ ПОВРЕЖДЕНИЙ ВРАЩАТЕЛЬНОЙ МАНЖЕТЫ ПЛЕЧА

Салиева Н.И., Мухрумбаева К.З. ***195***
КЛИНИЧЕСКИЕ И СОНОГРАФИЧЕСКИЕ ОСОБЕННОСТИ ПРИ ВРОЖДЕННОЙ ДИСПЛАЗИИ И РАХИТИЧЕСКОЙ ГИПОПЛАЗИИ КОСТЕЙ ТАЗОБЕДРЕННОГО СУСТАВА У ДЕТЕЙ

Сластинин В.В., Инякин О.Н. ***196***
АУТОПЛАСТИКА ПЕРЕДНЕЙ КРЕСТООБРАЗНОЙ СВЯЗКИ ТРАНСПЛАНТАТОМ ИЗ СУХОЖИЛИЯ ПОВЕРХНОСТНОЙ ПОРЦИИ ЧЕТЫРЁХГЛАВОЙ МЫШЦЫ БЕДРА

Солдатов Ю.П., Ходжанов И.Ю., Гордеев А.В. ***197***
АЛГОРИТМ АЛГОРИТМ ХИРУРГИЧЕСКОГО ЛЕЧЕНИЯ БОЛЬНЫХ С ПОСТТРАВМАТИЧЕСКИМИ ФРОНТАЛЬНЫМИ ДЕФОРМАЦИЯМИ ЛОКТЕВОГО СУСТАВА

Солижонов О.О., Йўлдашев А.А., Хайруллаев А.А. ***199***
РОЛЬ ЛЕЧЕБНОЙ ФИЗКУЛЬТУРЫ В ЛЕЧЕНИИ ГОНАРТРОЗА

Тиляков А.Б., Мирзаев А.Г., Арифджанов К.С. ***200***
ПАТОГЕНЕЗ РАЗВИТИЯ ОСТЕОАРТРИТА ПРИ ВЫВИХЕ БЕДРА У БОЛЬНЫХ С ДЕТСКИМ ЦЕРЕБРАЛЬНЫМ ПАРАЛИЧОМ

Тиляков А.Б., Рузиев Н.Т., Журабоев А.А., Юлдашев А.Ж. ***202***
НЕСОВЕРШЕННЫЙ ОСТЕОГЕНЕЗ У ДЕТЕЙ: ВОЗМОЖНОСТИ СОВРЕМЕННОЙ ОРТОПЕДИИ В УЗБЕКИСТАНЕ

Turg'unov N.A. ***203***
YELKA BO'G'IMI ROTATOR MANJETINING DEGENERATIV O'ZGARISHLARINI ANIQLASHDA ULTRATOVUSH VA MAGNIT-REZONANS TOMOGRAFIYA TEKSHIRUVLARINING SOLISHTIRMA SAMARADORLIGI

Умаров А.А., Жураев И.Г., Раббимов О.П. ***205***
СРАВНИТЕЛЬНЫЙ АНАЛИЗ ВНУТРИСУСТАВНЫХ МЕТОДОВ ЛЕЧЕНИЯ БОЛИ ПРИ ОСТЕОАРТРИТЕ КОЛЕННОГО СУСТАВА

Умаров Х.И., Ходжанов И.Ю. ***205***
РИГИД ЯССИ ОЁҚ КАСАЛЛИГИ МАВЖУД БОЛАЛАРНИ ЖАРРОҲЛИК ЙЎЛИ БИЛАН ДАВОЛАШ УСУЛИНИНГ ТАКОМИЛЛАШТИРИШ

Умаров Ф.Х., Ирисметов Д.М., Шамшиметов Д.Ф., Таджиназаров М.Б., Ражабов К.Н., Рустамов Ф.Р., Хамроев Ш.Ф., Сафаров М.М. ***207***
НАШ ОПЫТ ХИРУРГИЧЕСКОГО ЛЕЧЕНИЯ ПРИ ТЯЖЁЛЫХ СТАДИИ ХОНДРОМАЛЯЦИИ НАДКОЛЕННИКА

Уралбоев И.Э., Ахмедов Ю.М., Шадиева Х.Н., Эркинова А.И. ***208***
КОНСЕРВАТИВНОЕ ЛЕЧЕНИЕ КИЛЕВИДНОЙ ДЕФОРМАЦИИ ГРУДНОЙ КЛЕТКИ (КДГК) У ДЕТЕЙ

Уралбоев И.Э., Хамдамов М.М., Кувватов Д.Х., Туракулов Ф.Ш., Эшанкулов Ш. ***209***
ОСОБЕННОСТИ КОРРЕКЦИИ ВОРОНКООБРАЗННОЙ ДЕФОРМАЦИИ ГРУДНОЙ КЛЕТКИ У ДЕТЕЙ РАЗНОГО ВОЗРАСТА

Уралбоев И. Э., Ахмедов Ю.М., Шадиева Х.Н., Эркинова А.И. ***210***
ОСОБЕННОСТИ КОРРЕКЦИИ КИЛЕВИДНОЙ ДЕФОРМАЦИИ ГРУДНОЙ КЛЕТКИ (КДГК) У ДЕВУШЕК В ПУБЕРТАТНОМ И ПОСТПУБЕРТАТНОМ ПЕРИОДАХ ЖИЗНИ

Уралбоев И.Э., Ахмедов Ю.М., Шадиева Х.Н., Эркинова А.И. ***211***
НАШ ОПЫТ ЛЕЧЕНИЯ ГРУДНОЙ КИФОЗА ПОЗВОНОЧНИКА С СОЧЕТАНИЕМ КИЛЕВИДНАЯ ДЕФОРМАЦИЯ ГРУДНОЙ КЛЕТКИ У ДЕТЕЙ

Уринбаев П.У., Эранов Ш.Н. ***212***
ВОССТАНОВИТЕЛЬНОЕ ЛЕЧЕНИЕ И РЕАБИЛИТАЦИЯ СТОЙКОЙ ПАССИВНОЙ КОНТРАКТУРЫ ЛОКТЕВОГО СУСТАВА У ДЕТЕЙ

Уринов Ж. З., Давлатов Б.Н., Кулдашев К.А. ***214***
МЕТОДЫ ИССЛЕДОВАНИЯ СТОПЫ У ДЕТЕЙ С ВРОЖДЕННОЙ КОСОЛАПОСТЬЮ В РАЗНЫХ ВОЗРАСТНЫХ ГРУППАХ

O`rinov J.Z., Davlatov B.N., Quldashev Q.A. ***215***
ERTA YOSHLI BOLALARDA TUG`MA MAYMOQLIKNI TASHXISLASH

O`rinov J.Z., Davlatov B.N., Quldashev Q.A. ***216***
KO`KRAK YOSHIDAGI BEMORLARDA TUG`MA MAYMOQLIKNI TASHXISLASH

Хамраева Н.И. ***218***
ЯНГИ ТУҒИЛГАН ЧАҚАЛОҚЛАРДА ЧАНОҚ СОН БЎҒИМИ УЗИ ТЕКШИРУВИ

Хамроев Ф.Ш., Тешаев Ш.Ж., Истамов Б.К. ***219***
БОЛАЛАР ЦЕРЕБРАЛ ФАЛАЖИДА (БЦФ) МУШАКЛАР КОНТРАКТУРАСИ ТАХЛИЛИ

Ходжанов И.Ю., Убайдуллаев Б.С. ***220***
БЛОКАДА ПРИВОДЯЩЕГО КАНАЛА КАК МЕТОД АНЕСТЕЗИИПРИ РЕКОНСТРУКЦИИ ПЕРЕДНЕЙ КРЕСТООБРАЗНОЙ СВЯЗКИ

Холов З.С., Холбоев Г.Т., Солижонов Ш.Р., Солиев С.З. ***221***
ДОЛГОСРОЧНЫЕ ИСХОДЫ И КАЧЕСТВО ЖИЗНИ ПОСЛЕ ХИРУРГИЧЕСКОГО ЛЕЧЕНИЯ СКОЛИОЗА

Холов З.С., Холбоев Г.Т., Солижонов Ш.Р., Юсупов Р.Ё. ***222***
РЕДКИЙ КЛИНИЧЕСКИЙ СЛУЧАЙ ВРОЖДЁННОГО СКОЛИОЗА У РЕБЁНКА 2 ЛЕТ: ОСОБЕННОСТИ ДИАГНОСТИКИ И ХИРУРГИЧЕСКОГО ЛЕЧЕНИЯ

Шакиров Х.Х., Қаландаров И.Ш., Максудов Ж.И., Юнусов Ш.У., Тожибоев Д.К. ***223***
СОН СУЯГИ БОШЧАСИНИНГ АВАСКУЛЯР НЕКРОЗИДА КОНСЕРВАТИВ ДАВОЛАШ УСУЛЛАРИНИНГ КЛИНИК ВА ФУНКЦИОНАЛ САМАРАДОРЛИГИНИ БАҲОЛАШ

Шамукимов Ш.А., Файзиматов М.А., Садиков С.А., Жалолов Х.А. ***224***
НАШ ОПЫТ ЛЕЧЕНИЯ ВРОЖДЕННОГО ПЕРЕДНЕГО ВЫВИХА БОЛЬШЕБЕРЦОВОЙ КОСТИ

Юлдашев А.Ж., Мирдадаев Ж.Ф., Рузиев Н.Т., Алматов К.Э. ***225***
КЛИНИЧЕСКИЕ ОСОБЕННОСТИ И ЛЕЧЕНИЕ ОРТОПЕДИЧЕСКИХ ДЕФОРМАЦИЙ НИЖНИХ КОНЕЧНОСТЕЙ У ДЕТЕЙ С СИНДРОМОМ МЕБИУСА

РАЗДЕЛ 4

ВЫСОКИЕ ТЕХНОЛОГИИ В ТРАВМАТОЛОГИИ: ПРОБЛЕМЫ И ПРЕСПЕКТИВЫ

АНАЛИЗ ДЕФЕКТОВ ПОМОЩИ ПРИ ЛЕЧЕНИИ ПЕРЕЛОМОВ ДЛИННЫХ КОСТЕЙ У БОЛЬНЫХ С СОЧЕТАННОЙ ТРАВМОЙ

Абдулоев М.С., Курбанов С.Х., Зиёев, Мавлонов Ч.Б.

Таджикский государственный медицинский университет им. Абу Али ибни Сино, Душанбе, Таджикистан

Цель работы. Изучить причины дефектов помощи (тактические и технически ошибки при лечении переломов длинных костей у больных с сочетанной травмой.

Материал и методы исследования. Исследование проведено на базе ГУ НМЦ РТ «Шифобахш» в клинике травматологии и ортопедии. Изучены данные индивидуальной медицинской документации 97 пострадавших, получивших лечение по поводу переломов длинных костей в различных медицинских учреждения Республики Таджикистан в период 2023 по 2024 гг. Мужчин была – 67 женщин – 30, возраст больных составил от 20 до 60 лет. Преобладали мужчины трудоспособного возраста, объясняется занятностью их травмоопасными занятиями, склонностью к рискованным поведениям, страстью к экстремальным видам деятельности и высокой мобильностью.

Распределение переломов по сегментам: бедренной кости 23 больных, костей голени у 45, плечевой кости у 15, костей предплечья у 14 больных.

Клиническая картина заболеваний и повреждений определялась на основе жалоб, ортопедического осмотра пациента, механизма травмы, возраста и соматического фона.

Результаты исследования и их обсуждение. На основании анализа данных медицинской документации и рентгенографии проведенной на месте оказания до госпитальной и госпитальной помощи 97 больным в 28 (28,8%) отмечены ошибки, которые подразделены на:

а) ошибки предоперационного планирования (тактические) – 10 (35,7%).

б) ошибки технические – 13(46,4%).

в) ошибки послеоперационного ведения – 5 (17,8%).

К ошибкам первой группы отнесены: Неправильный выбор методы лечения перелома, неправильный выбор металлоконструкции и неадекватная оценка степени нестабильности перелома (2). В последующем эти факторы способствовали смещению фрагментов, и к несращению перелома или формированию ложного сустава.

Среди ошибок технического характера наблюдались недостаточная репозиция отломков, неправильное расположение фиксатора или неправильный подбор его длины, сохраняющимся диастаз между отломками.

Основные ошибки послеоперационного наблюдения отмечаются преждевременная нагрузка на оперированной конечности (3) и рана снятая иммобилизацию (2), которые привело к развитию нарушению неправильно сросшихся переломов.

Вывод. Таким образом, ретроспективный анализ наших исследований показал, что допущенные тактические и технические ошибки при оперативном лечении больных с переломами длинных трубчатых костей различной локализации, характеру и степени тяжести перелома оказались неблагоприятными факторами, вызвавшими развитию различных инфекционных и ортопедических осложнений. Для значительного снижения количества ошибок, процента и тяжести осложнений

при оперативном лечении переломов длинных костей требует строгое соблюдение следующих условий:

- совершенствование и внедрение в практику хирургии новых медицинских технологий, современных достижений в травматологии, нейрохирургии, анестезиологии и реаниматологии, а также лучевой диагностики.
- принципиально важным является организация функционирования круглосуточной диагностической службы, способной выполнять современные виды исследований (рентгенологические, эндоскопические, эндовидеохирургические, ультразвуковые), что позволяет на ранних этапах пребывания больного в стационаре оказать в полном объеме специализированную медицинскую помощь пострадавшим.
- правильная организация лечебно – диагностического процесса.
- правильный выбор тактики лечения, техники операции и применяемых фиксаторов.

РЕТРОГРАДНЫЙ ИНТРАМЕДУЛЛЯРНЫЙ ОСТЕОСИНТЕЗЕ ПЕРЕЛОМОВ ДИСТАЛЬНОГО ОТДЕЛА БЕДРЕННОЙ КОСТИ С АССИСТИРОВАНИЙ РЕПОЗИЦИОННЫМ УСТРОЙСТВОМ

Алимов А.П., Абдурахимов С.Н., Шукуров Э.М.

Республиканский специализированный научно-практический медицинский центр травматологии и ортопедии, Ташкент, Узбекистан

Цель: Улучшение результатов лечения больных с переломами дистального отдела бедренной кости с усовершенствованием метода репозиция отломков.

Материалы и методы. Изучено результатов хирургического лечения у 48 больных с переломами дистального отдела бедренной кости находившихся на стационарном лечения в отделение взрослой травматологии Республиканский научно практическим центре травматологии и ортопедии за периоде 2021-2025г. которым произведен остеосинтез бедра ретроградным штифтом.

Возраст пациентов колебался от 19 до 82 лет, из них 28 (58%) — мужчины, 20 (42%) — женщины, в быту – 30 (63%) пациент,

Причинами травмы были дорожно-транспортные происшествия у 11 (23,2%) падения с высоты 7 (13,8%) пострадавших.

Для определения типа и характера перелома, применялись клинический, рентгенологический методы обследования, метод компьютерной томографические (МСКТ) исследование.

Мы пользовались классификацией АО. В соответствии с классификацией АО при переломах дистального отдела бедренной кости ретроградный остеосинтез успешно выполняется при повреждениях 33А (метафизарных), 33В1, 33В2, 33С1 (Т- и Y-образных с небольшим смещением) и при 33С2 (с оскольчатым метафизарным компонентом).

Интрамедуллярный блокируемый остеосинтез (ретроградный вариант) использован преимущественно при надмыщелковых переломах типа 33А1 у 13 (26,9%) пациентов первой группы и у 11 (23 %) больных второй группы.

Преимущества метода: – создание управляемого дистального рычага, что обе-

спечивает центрированное введение штифта в дистальный отломок и исключает угловое смещение. – равномерное распределение стрессовых нагрузок на металлоконструкцию, – метод позволяет не вскрывать место перелома и не вызывает дополнительную травматизацию м/тканей и кости. Однако у метода имеются свои недостатки. Такие как вскрытие полости коленного сустава и повреждение хряща в межмыщелковой ямке.

Нами обследованы 48 пациента, которым произведен остеосинтез бедра ретроградным штифтом. В основном это пациенты среднего и молодого возраста. По тяжести травмы большинство из них с изолированным переломом бедра и переломами нескольких сегментов. 5 пациентов оперировано по поводу ложного сустава. При ретроградном введении штифта для избежание трудности соблюдали технологии метода: – укладка больного на операционный стол на спине с согнутым на 110° коленным суставом, вводили штифта в межмыщелковой ямке на 5 мм кпереди от дуги, по внутреннему краю собственной связки надколенника. Среди оперированных больных был пациент с переломом дистального конца бедра с деформацией бедренной кости после неправильно сросшегося перелома . 18 пациентов имели оскольчатый перелом нижней трети бедренной кости.

В результате наших исследований после ретроградного остеосинтеза бедра наблюдали осложнение в виде большому числу в неправильном сращений , что объясняется трудностями при достижении репозиции и стабильной фиксации проксимального отломка. Околосуставные переломы являются относительно сложными для интрамедуллярного остеосинтеза из-за расширения костномозгового канала, малых размеров околосуставного фрагмента и его тенденции к повторным смещениям.

По ходе работе с целью предупреждения указанных осложнений при закрытом способе интрамедуллярного блокирующего остеосинтеза и для закрытого сопоставления свободнолежащих костных отломков нами разработано дистрактор ассистированного интрамедуллярного остеосинтеза переломов бедренной кости для точной репозиции фрагментов (Патент №241780 от 10.07.25г.). Фиксатор-ассистированного интрамедуллярного остеосинтеза была использована при лечении 48 пациентов.

Результаты и их обсуждение. При изучение результатов лечения учитывали таких критериев, как продолжительность оперативного вмешательства, качество репозиции, частота развития осложнений в раннем и отдаленном послеоперационном периоде, сроки сращения перелома, частота выполнения повторных оперативных вмешательств, динамика улучшения функциональных результатов и качества жизни пациентов в течение первого года после оперативного вмешательства.

Мы наблюдали ряд развившихся осложнений после интрамедуллярного остеосинтеза в раннем и позднем послеоперационном периодах. Так, тромбоз вен нижних конечностей был выявлен у 7 (13,1%) пациентов. По поводу тромбоза вен проводилось консервативное лечение (антикоагулянтная терапия, эластичное бинтование, активизация). Формирование ложного сустава после интрамедуллярного остеосинтеза выявлено у 3 пациентов через один год с момента выполнения оперативного вмешательства. В дальнейшем у 2 пациентов сращение было достигнуто за счет динамизации штифта, повторное оперативное лечение с удалением металлофиксатора и выполнением реостеосинтеза потребовалось в одном случае.

В ходе исследования была обоснована эффективность разработанной нами методики выполнения реппозиция -ассистированного интрамедуллярного остеосин-

теза переломов нижней трети бедренной кости.

Проведенный анализ показал, что использование репозиционного аппарата наружной фиксации позволяет повысить вероятность достижения отличной репозиции при интрамедуллярном остеосинтез при переломах дистального отдела бедренной кости.

Лечение больных с переломами дистального отдела бедренной кости оценивали по методике анатомо-функциональных результатов лечения переломов длинных костей, предложенной С.Д. Тумяном (1983) в нашей модификации для дистального отдела бедра.

Хорошими считали результаты, при которых наступала полная консолидация перелома, полностью восстанавливалась ось и длина сегмента, отсутствовали ограничения движений в смежных суставах, отсутствовал нейро-дистрофический синдром и гнойно-некротические осложнения. 23 (47,05 %)

Удовлетворительными считали результаты, при которых наступало сращение перелома, восстанавливалась или была незначительно нарушена ось и длина конечности, возможные контрактуры смежных суставов, требовавшие дальнейшей реабилитации. Возможны нейродистрофические проявления, атрофия мышц. 25 (52,94 %).

Неудовлетворительными считали результаты, при которых наблюдались нарушения остеорепарации в виде ложных суставов, несращений перелома или дефекта кости, консолидация перелома в функционально невыгодном положении, наличие гнойно-некротических осложнений, стойкие контрактуры в смежных суставах, нейро-дистрофические проявления в виде парезов или параличей мышц.

Заключение. Использование разработанного репозиционного устройства позволяет значительно облегчить методику выполнения интрамедуллярного остеосинтеза при переломах дистального отдела бедренной кости. позволяет выполнить закрытое сопоставление отломков, избежать осложнений технического характера. Ретроградный интрамедуллярный остеосинтез показал себя эффективным малоинвазивным методом в лечении многих околосуставных и внутрисуставных переломов дистального отдела бедренной кости.

СОН СУЯГИНИНГ ДИСТАЛ ҚИСМИ СИНИҚЛАРИДА РЕТРОГРАД ИНТРАМЕДУЛЛЯР ШТИФТ ФИКСАЦИЯСИНИНГ БИОМЕХАНИК САМАРАДОРЛИГИ

Алимов А.П., Абдурахимов С.Н., Сопаев З.Э., Шукуров Э.М.

Республиканский специализированный научно-практический медицинский центр травматологии и ортопедии, Ташкент, Узбекистан

Кириш. Сон суягининг дистал қисмидаги (АО классификацияси 33-А3) синиқлар катта энергияли травма натижасида юзага келади ва уларни самарали даволаш ҳалигача мураккаб муаммо бўлиб қолмоқда. Остеосинтез усули сифатида ретроград интрамедулляр штифт қўллаш тобора оммалашиб бораётган бўлса-да, унинг биомеханик барқарорлиги штифт ва стандарт хамда қўшимча винтларнинг мавжудлигига боғлиқ. Ушбу тадқиқот ана шундай қўшимча шурупнинг барқарорликка таъсирини аниқлашни мақсад қилади.

Тадқиқот мақсади. Ретроград интрамедулляр остеосинтезда синиқ чизиғига яқин проксимал сохага блокловчи шуруп қўшишнинг биомеханик самарадорлиги ва клиник натижаларга таъсирини моделлаштириш, таҳлил қилиш хамда уни баҳолаш.

Методлар. Моделлаштириш: SolidWorks ва ANSYS Workbench дастурларида 3D КТ маълумотлар асосида сон суяги моделлари яратилди.

Остеосинтез вариантлари:

o M1: пластина
o M2: штифт, шурупсиз
o M3: штифт + блокловчи шуруп

· Материал хоссалари:

o Суяк (кортикал): E = 17,000 МПа, ν = 0.3
o Суяк (губчат): E = 500 МПа, ν = 0.2
o Титан штифт/пластина: E = 110,000 МПа

· Юкламалар: вертикал 2.1 кН, чекловлар эпифизда, контактлар «bonded» ва «frictionless».

· Кўрсаткичлар: Von Mises stress, умумий деформация, микросилжиш.

Натижалар. Кучланиш тақсимоти (Von Mises stress):

Модель	Max стресс (MPa)	Тақсимот	Хавф
M1	185	Ассиметрияли	Юқори
M2	160	Локал, марказлашган	Ўртача/юқори
M3	95	Бир текис, симметрик	Паст

Деформация ва микросилжиш:

Модель	Деформация (мм)	Микросилжиш (мм)	Клиник хавф
M1	0.42	0.25	Юқори
M2	0.28	0.15	Қўшма хавф
M3	0.18	0.08	Паст

M4 моделда пик стресс паст, микросилжиш физиологик чегара (0.05–0.2 мм) ичида

Клиник натижалар (3–7 кун ва 1–3 ойда):

Модель	ВАШ (оғриқ)	LEFS (функция)	Консолидация (ҳафта)	Асоратлар
M1	6.2	42	12	15%
M2	5.8	48	11	9%
M3	3.9	61	8	2%

Муҳокама ва хулоса.

• Блокловчи шуруп қўшилган ретроград штифт (M3) энг самарали биомеханик барқарорликни таъминлайди.

• M3 моделда микросилжиш паст, синиқ чизиғида стресс йўқ, барқарор фиксация таъминланади.

• Текширув натижалари клиник амалиётдаги тикланиш тезлиги, оғриқ даражаси ва асоратлар камлиги билан тўлиқ мос келади.

• Шурупсиз усуллар (M1 ва M2) юқори микросилжиш ва стресс сабабли ностабил фиксация хавфини оширади.

• Ушбу натижалар амалиётда фиксация турини танлашда анатомик ва биомеханик ёндашувни ҳисобга олиш зарурлигини кўрсатади.

Хулоса. Ретроград интрамедулляр остеосинтезда синиқ чизиғига яқин проксимал сохага қўшимча блокловчи шуруп ўрнатилиши синиқ барқарорлигини кескин яхшилайди. Мазкур тадқиқотдаги моделлаштириш ва клиник кузатувлар шу усул-

нинг афзаллигини тасдиқлайди. Ушбу ёндашув билан реабилитация тезлашади, асоратлар камаяди ва натижалар муваффақиятлироқ кечади.

ОСОБЕННОСТИ ТАКТИКИ И СРАВНИТЕЛЬНАЯ ОЦЕНКА ВАРИАНТОВ ОСТЕОСИНТЕЗА У БОЛЬНЫХ С ДИАФИЗАРНЫМИ ПЕРЕЛОМАМИ КОСТЕЙ ГОЛЕНИ НА ФОНЕ ПОЛИТРАВМЫ

Амонов Л.А., Ходжанов И.Ю., Сергеев К.С.

Навоийский филиал Республиканского научного центра экстренной медицинской помощи, Навоий,
Республиканский специализированный научно-практический медицинский центр травматологии и ортопедии, Ташкент, Узбекистан,
Тюменский государственный медицинский университет, Тюмень, Россия

Цель. Оценить эффективность вариантов временной фиксации диафизарных переломов костей голени у пострадавших с политравмой.

Материалы и методы. Материалом исследований послужили показатели госпитального лечения с использованием методик чрескостного остеосинтеза у 83 пациентов с диафизарными переломами типов А, В1 и В2 по классификации АО на фоне политравмы с тяжестью повреждений до 40 баллов по шкале ISS. Операции выполнялись на базе Навоийского филиала Республиканского научного центра экстренной медицинской помощи (52 пациентов) и ОКБ №2 г. Тюмени (31 пациент). Подавляющее большинство переломов было закрытыми (57 пациента, 68,6 %). В исследование включили переломы односторонней локализации. Мужчины составили - 63 (75,9%) человек, женщины – 20 (24,1%) пострадавших. Все пациенты были трудоспособного возраста. Средний возраст мужчин составил 37,1±18,9 лет; женщин – 40,6±19,4 лет. Во всех случаях причиной травмы была высокая энергия прямого или косвенного удара вследствие дорожно-транспортного происшествия (68 случаев, 81,9%) или падения с высоты (15 случаев, 18,1%). В целях проведения сравнительной оценки пациенты были разделены на основную (26 человек) и 3 контрольные группы (57 пациента). У пациентов основной группы в лечении использована технология временного стержневого внеочагового остеосинтеза с его конверсией в ЗИО на этапе окончательного лечения костных повреждений. Контрольные группы, в зависимости от применения методики первичной иммобилизации и окончательного варианта остеосинтеза костей голени, представлены следующим образом: Первая контрольная группа представлена пациентами, комбинированный метод фиксации (1 контрольная группа, 14 пациентов). Вторая контрольная группа, оперированными методикой чрескостного дистракционного остеосинтеза, конвертируемый в фиксационный вариант (2 контрольная группа, 20 пациентов). Третью контрольную группу составили пациенты с чрескостным остеосинтезом, который подвергался конверсией в ЗИО (3 контрольная группа, 23 пациента). Применялись клинический рентгенологический, экспериментальный и статистический методы исследований. Статистическая обработка параметрических данных проводилась при помощи программы Statistica for Windows 4.

Результаты лечения. Клинический исход стационарного лечения обсуждаемой категории пациентов свидетельствуют о том, что наиболее эффективный вари-

ант хирургической фиксации диафизарного перелома голени на фоне политравмы заключается в проведении временного стержневого остеосинтеза с конверсией в окончательный закрытый интрамедуллярный блокируемый остеосинтез.

Заключение. Первичная стабильная фиксация отломков на уровне диафизарной части голени при достижении полной репозиции способствует ликвидации шока, лечению сопутствующих травм, облегчает технику проведения операций внутрикостного остеосинтеза, создает условия для реабилитации пострадавшего.

ҚУЙМИЧ КОСАСИНИ ОРҚА ҚИРРАСИ СИНИШЛАРИНИ ЖАРРОҲЛИК УСУЛИДА ДАВОЛАШ

Ахтамов А.А., Рахмонов У.У., Кучкаров А.Ў.

Самарқанд давлат тиббиёт университети, Самарқанд, Узбекистан

Қўймич косаси орқа қиррасининг синиши, асосан буларга йўл-транспорт ҳодисалари, баландликдан йиқилишларда кузатилади. Жароҳатланганларнинг аксарияти аҳолининг ёш, меҳнатга лаёқатли қисмини ташкил этади. Бундай синишлар сон суягининг чиқиши, суяк бўлакларининг жиддий силжиши ҳамда чаноқ-сон бўғими ва тоғай бўғим юзаларининг емирилиши билан бирга кечади. Бу чаноқ-сон бўғимида деформатсияловчи артроз ва контрактуралар ривожланишига сабаб бўлади.

Мақсад: Сўнгги 5 йил ичида жароҳатдан сўнг РИТОИАТМ Самарқанд филиали марказига даволаниш учун келган беморларнинг даволаниш натижалари таҳлили қилинган. Сон суягининг чекланган чиқиши 12%, сон суягининг чиқиши қуймич косаси орқа ёки орқа-юқори қисмининг синиши билан 57% ида, ҚК олдинги қиррасининг синиши жуда кам – 0,7%, 31,3% беморларда синишлари аниқланди.

Даволаш натижалари: Жарроҳлик аралашувини режалаштириш жараёнида жарроҳ рентгенологик (томографик) текширув натижаларини ҳисобга олган ҳолда, бўлакнинг аниқ белгиланган, анатомик тузилмаларга нисбатан жойлашувини аниқ белгилаши керак.

Бунда унинг капсула-боғловчи аппарат билан алоқаси бузилмаслигига эътибор бериш керак. Сон суяги бошчаси тоғайининг ҳолати, шунингдек, орқа қирғоқ бўлагидаги тоғайнинг ҳолати визуал равишда баҳоланади. Бўғим бўшлиғи яхшилаб ювилади. Синиқ «Тишма-тиш» принципи бўйича ўз жойига эҳтиёткорлик билан ўрнатилади. Кейин бўлак бир ёки бир нечта винтлар билан маҳкамланади, зарур компрессия берилади. Кейин жароҳат тикилади.

Жарроҳлик амалиёти давомида жарроҳ ёрдамчиси оёқни болдиридан ушлаб, ташқи ротация қилади. Оёқнинг бундай ҳолатида соннинг қисқа ташқи ротаторларининг таранглик даражаси пасаяди. Бу операцион жароҳатнинг умумий кўринишини кенгайтиради. Бундан ташқари, соннинг ротациясида фиксатсияловчи винтнинг бўғим бўшлиғига тушиш эҳтимоли камаяди. Шунингдек, қуймич нервига критик яқинликда манипуляциялар ўтказилганда, жарроҳ ёрдамчиси қуймич нервининг ташқи қисми таъсирланишига оёқнинг ҳаракат реакциясини назорат.

ҚК орқа четига қўлланилган жарроҳлик йўли ёрдамида биз 68 нафар беморни даволадик. Кичик болдир нервининг операциядан кейинги нейропатиялари 3 нафар беморда аниқланди. Реабилитация давомида (электротерапия, игнорефлексотерапия, массаж, ЛФК, медикаментоз терапия) ўтказилгандан сўнг, неврологик ўз-

гаришлар операциядан кейин 6-8 ой ичида бартараф этилди.

Узоқ муддатли кузатув натижаларида (2-6 йил) 5 нафар беморда III даражали коксартроз аниқланди. Кейинчалик иккитасига чаноқ-сон бўғимини эндопротезлаш жаррохлик амалиёти амалга оширилди.

Хулоса: Нисбатан кўпинча бўлакларнинг қуймич косаси кенглиги 5 мм дан ортиқлиги аниқланади. Бунда чаноқ-сон бўғимидаги чиқишлар тўғрилангандан сўнг, бўлакнинг силжиши, кўпинча сақланиб қолади. Репозиция анатомик бўлишига эътибор бериш керак, барқарорлаштириш етарлича сиқиш билан амалга оширилиши керак. Агар бу шартлар бажарилмаса, бўғимнинг синовиал суюқлиги интерпонант бўлиб хизмат қилади, бу эса кейинчалик синишнинг секин битишига ва ҳатто сохта бўғим шаклланишига олиб келиши мумкин.

ТОВОН СУЯГИНИНГ СИНИШЛАРИНИ ОСТЕОСИНТЕЗ УСУЛИДА ДАВОЛАШ НАТИЖАЛАРИ

Ахтамов А., Қўчқоров Н.С., Салохиддинов С.О.

Самарқанд давлат тиббиёт университети, Самарқанд, Узбекистан

Товон суякларининг шикастланишлари барча тана суяклари синишларининг 1,1-2,9% ни, оёқ панжа суякларини синишларининг 42-60% ини ташкил этади. Мазкур тоифадаги беморларнинг аксарият қисми меҳнатга яроқли (19-55) ёшдаги аҳоли ҳисобланади.

Бугунги кунда товон суяги синишларини даволашнинг кўплаб жарроҳлик усуллари мавжуд бўлсада, лекин қайси типдаги синишларда қандай усулда операция қўллаш лозимлиги тўғрисида ягона ёндошувлар мавжуд эмас.

Мақсад. Синиш характери ва хусусиятига кўра очиқ ва ёпиқ усулда остеосинтез қўлланилиб даволанган беморларда даволаш натижаларини солиштирма таҳлил қилиб самарадорлигини аниқлаш.

Материал ва услублар. Даволаш усуллари ва натижалари РИТОИАТМ Самарқанд филиали Катталар ўткир шикастланишлар бўлимида 2024-2025 йил давомида товон суяклари бўғим ичидан синиб даволанган 24 беморда ўрганилди. Беморлар 19-59 ёшда бўлиб 16 нафари (66,6%) эркаклар ва 8 нафари (33,4%) аёллар бўлиб, ўртача медиана -36 ёш.

Даволаш муолажалари ва натижалари. Барча беморларга очиқ усулда тўғриланиб остеосинтез операцияси бажарилган.

Операцияга кўрсатмалар ва бажарилиш муддатлари беморнинг умумий аҳволини белгиловчи (йўлдош касалликлар мавжудлиги, иммун ҳолати ва бошқа хавф) омиллари ва оёқнинг маҳаллий ҳолати (синиқ тури, очиқ ёки ёпиқ характери, очиқ бўлганда яра ўчоғининг ҳолати, қон айланишининг маҳаллий бузилиши) объектив баҳоланади.

Операциялар спинал оғриқсизлантириш билан бажарилган. Товон суяги L-симон ташқи кесма ёрдамида очилиб синиқ бўлаклари тўғрилангач аввалига Киршнер кегайлари ёрдамида маҳкамланган. Тўғрилангач 6 нафар (25%) беморда суяк нуқсонлари аутосуяк билан тўлдирилган ва суяк бўлаклари товон учун мўджалланган пластиналар билан маҳкамланган. Операциядан кейинги ярага найсимон дренаж ўрнатилиб тикилган ва кенг кўламда таъсир этувчи антибиотиклар тавсия этилган.

Бир ҳафтадан сўнг қўлланилган орқа гипсли лонгета ечилиб панжа бўғимларида ҳаракат амплитудасини тиклашга қаратилган уқалаш, шифобахш машқлар ва физиотерапевтик реабилитацион муолажалар қўлланилди. Ўн ҳафтадан сўнг суяк қадоғини баҳолаш учун рентген тасвир қилиниб маълум енгил даражада оёқни босиб юришга тавсия берилган. Металл қурилмалар бир йилдан сўнг, яъни синиқ соҳаси тўлақонли суяклангандан сўнг олинган. Даволангандан сўнг икки йил муддат ўтгандан сўнг беморда товон суягининг рентгенологик ҳолати, панжа бўғимларида фаол ҳаракат амплитудаси ва фаол юриш жараёни клиник таҳлил қилинганда 18 нафар беморда (75,0%) яхши, 5 беморда (20,8%) қониқарли ва 1 нафар (4,2%) беморда қониқарсиз натижалар кузатилган.

Хулосалар. Бўғим ичидан синишлар очиқ усулда тўғриланиб остеосинтез қўлланилганда даволаш натижалари қонсиз усулларга нисбатан яхши эканлиги кузатилди.

Синиқ соҳасидаги нуқсонлар аутосуяк билан тўлдирилганда қадоқланиш жараёни жадаллашиб тикланиш муддати қисқаради.

Жарроҳлик даволаш усулларининг самарадорлиги Бёлер бурчагининг тикланиши, оғриқ аломатининг эрта бартараф этилиши ва фаол ҳаёт тарзининг яхшиланиши билан асосланади.

Операцион хоналар ЭОП билан жиҳозланганда каминвазив тўғрилаш усуллари (кегайлар, винтлар, ташқаридан маҳкамловчи қурилмалар) қўлланилиб маҳкамланганда мазкур усуллар пластиналар ёрдамида маҳкамлаш усулларидан қолишмайди.

ЎМРОВ СУЯГИ АКРОМИАЛ УЧИ СИНИШИ ВА ЧИКИШЛАРИНИ ДАВОЛАШ ТАКТИКАСИ

Баратов А.Б, Ярлакабоев Ж.Т., Рахматов М.Б., Камалов Ё.О., Баратов Ж.А., Юсупов Х.И.

Республика ихтисослаштирилган травматология ва ортопедия илмий амалий тиббиёт маркази Жиззах филиали

Материал ва усуллар. Ўмров суяги акромиал учи чикиши ва синиши таянч харакат аъзолари шикастланишлар уртасида энг куп учрайдиган жарохатлардан бири хисобланади. Адабиётлардан олинган маълумотларга умров суяги акромиал учи синиши ва чикиши таянч харакат системасидаги суяклари шикатланишлари ичида – 18 % ни ташкил килади. 2022-2024 йиллар мобайнида РШТЁИМ травматология булимида 148 та бемор ўмров суяги акромиал учи синиши ва чикиши билан даволанди. Эркаклар 117 та, аёллар 31 та холат кузатилди. Шундан 97 та беморда умров суяги акромиал учи синиши, 51 та беморда умров суяги акромиал учи тулик чикиши ташкил килди. Ёпик шикастланиш – 141 та, очик шикастланиш –7 та. Травматизм турига кура маиший травма – 83 та, спорт травма – 54 та, автотравма – 11 та. Ўз мурожаати билан ёткизилган беморлар- 127 та, тез ёрдам билан – 21 та ташкил килди.

Натижалар. Умров суяги акромиал учи синиши билан 7 та бемор консерватив-яъни умров суяги синиги репозиция килиниб, торакобрахиал гипсли боглам билан даволанди. 9 та беморда репозициядан кейин умров суяги акромиал учи синиги коникарсиз холатда булганлиги учун Илизаров спицаси билан остеосинтези, 81 та бемор анатомик ЛСП пластиналар билан остеосинтези операциялари утказил-

ди. Умров суяги акромиал учи тулик чикиши билан 5 та бемор Илизаров спицаси билан остеосинтези ва лавсан билан фиксация килиш, 46 та бемор илмокли ЛСП блокланувчи пластина билан экстрамедуляр остеосинтези усули билан даволанди. Умров суяги акромиал учи синиши ва чикишини Илизаров спицалари билан даволашда 4 нафар беморда спица миграцияси, спица синиши, лавсан иплар узилиши каби асоратлар булди. Консерватив усулда даволанган учта беморда суяк булакларининг иккиламчи силжиш кузатилганлиги учун жаррохлик йули яъни ЛСП блокланувчи пластина билан экстрамедуляр остеосинтези билан даволанди.

Хулоса. Умров суяги акромиал учи синиши ва чикишларини даволашда даволаш тактикасини тугри танлаш, металлконструкцияларни синик тури ва жойлашувига кура тугри куллаш даволашнинг асосий мезони эканлигини курсатди.

БОЛАЛАРДА СОН ВА БОЛДИР СУЯКЛАРИ ДИАФИЗАР СИНИШИНИ ДАВОЛАШ НАТИЖАЛАРИ

Баратов А.Б., Ярлакабов Ж.Т., Камолов Ё.О., Баратов Ж.А.

Республика ихтисослаштирилган травматология ва ортопедия илмий амалий тиббиёт маркази Жиззах филиали, Жиззах, Ўзбекистон

Материал ва усуллар. Травматология булимида 2021-2023 йилда стационар шароитда даволанган 48 та беморда сон ва болдир суяклари диафизар синишларини тахлил килдик. Улардан 6 та беморда катта болдир суяги диафизар кисми алохида синиши, 13 та беморда катта ва кичик болдир суяги биргаликда синиши, 29 та беморда сон суяги диафизар синиши кузатилди. Ёпик синишлар – 43 та, очик синиш – 5 та, юмшок тукима ва кон томир нерв тутами шикастланиш асоратлари билан кузатилмади. Травматизм турига кура кататравма – 36 та, спорт травма – 9 та, автотравма – 4 та. Уз мурожати билан ёткизилган беморлар – 37 та, тез ёрдам билан -11та ташкил килди.

Натижалар. Беморларни даволаш консерватив ва оператив усулда олиб борилди.

Консерватив усулда – болдир ва сон суяклари суяклари синиги репозиция килиниб, гипсли боглам билан иммобилизация килинди, Юмшок тукималар шикастланганда ва очик синганда скелет тортув мосламаси куйилиб, маълум муддатдан кейин гипсли боглам куйилиб даволанди.

Оператив усулда – эластик стерженлар билан малоинвазив интрамедуляр остеосинетези килинди. Кузатув мобайнида консерватив усул билан даволанган 15 та бемордан 2 тасида иккиламчи силжиш окибатида пайдо булган асоратлар туфайли беморларни оператив даволашга тугри келди.

Оператив усулда 33 бемор даволанди. Беморларда деярли асоратлар кузатилмади.

Хулоса. Болаларда сон ва болдир суяклари диафизар синишида эластик стерженлар билан малоинвазив интрамедуляр остеосинетези операцияси энг самарали усул эканлиги кузатилди. Бу усул бугимда харакатнинг эрта тикланишига ва контрактуралар ривожланмаслигига олиб келди.

РЕЗУЛЬТАТЫ ОСТЕОСИНТЕЗА ОТКРЫТЫХ ПЕРЕЛОМОВ ДЛИННЫХ ТРУБЧАТЫХ КОСТЕЙ У ДЕТЕЙ

Баратов А.Б., Ярлакабоев Ж.Т., Камолов Ё.О., Баратов Ж.А.

Джизакский филиал Республиканского научного центра экстренной медицинской помощи, Джизак, Узбекистан

Открытые переломы трубчатых костей у детей относятся к тяжёлым повреждениям опорно-двигательного аппарата. За последние 5 лет(2020-2023г) в травматологическом отделении Джизакского филиала РНЦЭМП лечилось 37 детей с открытыми переломами длинных трубчатых костей.

После первичной хирургической обработки ран и репозиции костных отломков с целю фиксации у 21(43Б7%) больным были применены различные виды остеосинтеза. Нами проанализированы ближайшие и отдаленные результаты лечения этих больных. Пострадавшие были в возрасте от 5 до 15 лет. Мальчиков -14, девочек-7.

У 9 больных травма произошла в быту, у 5 в автомобильной катастрофе, у 4 уличный травматизм. У остальных 3 детей причиной травмы явилось падение с высоты со спортивных снарядов и т.д.

У 5-х больных имели место открытые переломы бедра, у 2 открытые переломы костей голени, у 8 открытые переломы обеих костей предплечья, у 6 открытые переломы плеча. У всех больных переломы сопровождались повреждением мягких тканей, которые были квалифицированы как колотые, ушибленные и рванные. У 11 детей определены вторичные прокола мягких тканей и кожи изнутри острым концом костного отломка.

У 21 больных сразу же после травмы (до3-х часов) в отделение поступили 14, остальные 7 детей были переведены из районных больниц в разные сроки после травмы: от 1 до 4 дней. Из числа больных 13 поступивших в стационар до 3 часов после травмы в состоянии шока (1-2 степени) было диагностировано-8.

В основе лечения открытых переломов у детей должна лежать полноценная первичная хирургическая обработка. Тщательное промывание раны, иссечение всех нежизнеспособных тканей, удаление свободно лежащих мелких костных отломков, репозиция и скрепление перелома, превращение открытого перелома в закрытую рану с последующим направлением антибиотикотерапии создают благоприятные условия для гладкого заживления раны.

Все больные поступившие в стационар разу же после травмы (14) оперированы в первые 3 часа момента поступления. Пострадавшие находившиеся в состоянии шока оперированы после улучшения общего состояния и стабилизации гемодинамических показателей. Из методов обезболивания были применены: общее (10) детей и местное (2) с антибиотиками. После тщательной хирургической обработки ран и репозиции костных отломков первичный остеосинтез был произведен у 12 больных. Для скрепления костных фрагментов были применены спицы Киршнера и наложения Илизарова. Показанием первичному остеосинтезу явилось: косые и поперечные переломы, переломы с единичными крупными костными отломками и ранами мягких тканей IA, IIБ. Внеочаговый остеосинтез аппаратом Илизарова 7 больным с открытым переломом плечевой кости.

Раны зажили первичным натяжением у 90.5% пострадавших, вторичными-у 9.5%. Отдаленные результаты лечения изучены у 27 детей. Полное восстановление

функции конечности наблюдалось у 23 обследованных, удовлетворительный исход – 4. Таким образом, при тщательной хирургической обработки ран, и под прикрытием массивными дозами антибиотиков в отдельных случаях можно применять первичный остеосинтез у детей с открытыми переломами длинных трубчатых костей.

БОЛАЛАРДА ЕЛКА СУЯКЛАРИ ДИСТАЛ УЧЛИГИ СИНИШЛАРИНИ ДАВОЛАШ НАТИЖАЛАРИ

Баратов А.Б, Ярлакабоев Ж.Т., Камалов Ё.О., Баратов Ж.А.

Республика ихтисослаштирилган травматология ва ортопедия илмий амалий тиббиёт маркази Жиззах филиали, Жиззах, Ўзбекистон

Материал ва усуллар. Елка суягининг синиши таянч харакат аъзолари шикастланишлар уртасида энг куп учрайдиган жарохатлардан бири хисобланади. Адабиётлардан олинган маълумотларга кура елка суяги синишлари таянч харакат системасидаги суяклари синишлари ичида -18 % ни ташкил килади. 2023-2024 йиллар мобайнида РШТЁИМ травматология булимида 135 та бемор елка суяги турли сохалари синиши билан даволанди. 2024 йил давомида 1032 нафар бемор даволанган, шундан 315 нафари болалар ташкил килди.193 та бемор елка, билак тирсак суяклари синиши билан даволанди. Бундан 122 нафари операция йули билан даволанди. 51 та беморда елка суяги пастки кисмидан бугим ичи ва бугим атрофи синишларини ташкил килди. Ёпик синишлар- 45 та, иккиламчи очик синиш-6 та. Нерв тутами шикастланиш асоратлари билан -4 та холат кузатилди. Травматизм турига кура маиший травма-176 та, спорт травма-17 та. Уз мурожати билан ёткизилган беморлар- 171 та, тез ёрдам билан -22та ташкил килди.

Натижалар. Елка суяги дистал учлигидан синиши билан 21 та бемор консерватив-яъни елка суяги дистал синиклари репозиция килиниб, гипсли боглам билан даволанди. Елка суяклари дистал учлиги синиши билан 38 та беморда Илизаров аппарати билан остеосинтези операцияси утказилди, 13 та беморда елка суяги бугим юзали бошчасини Киршнер спицалари билан экстрамедуляр остеосинтези операцияси бажарилди.

Консерватив усулда даволанган еттита беморда суяк булакларининг иккиламчи силжиш кузатилганлиги учун жаррохлик йули билан даволанди. Оператив даволанган учта беморда неврологик асоратлар-парез кузатилди. Бу асоратлар керакли муолажалардан кейин тулик бартараф килинди.

Хулоса. Елка суяклари дистал учлиги-бугим ичи ва бугим атрофи синишларини даволашда иккита ярим халакли Илизаров аппарати билан даволаш энг самарали усул эканлиги кузатилди. Бу усул бугимда харакатнинг эрта тикланишига ва контрактуралар ривожланмаслигига олиб келди.

РЕНТЕНОЛОГИЧЕСКИЕ ХАРАКТЕРИСТИКИ КОСТНОЙ РЕГЕНЕРАЦИИ ПРИ ПОЛИФОКАЛЬНЫХ ПЕРЕЛОМАХ ДЛИННЫХ КОСТЕЙ КОНЕЧНОСТЕЙ С УЧЕТОМ МЕТОДОВ ОСТЕОСИНТЕЗА В ЭКСПЕРИМЕНТЕ

[1]Валиев Э.Ю., [2]Сайпиев А.А., [3]Валиев О.Э.

[1]Республиканский научный центр экстренной медицинской помощи, Ташкент, Узбекистан
[2]Навоийский филиал Республиканского научного центра экстренной медицинской помощи, Навои, Узбекистан,
[3]Республиканский специализированный научно-практический центр травматологии и ортопедии, Ташкент, Узбекистан

Актуальность проблемы. Двойные переломы длинных трубчатых костей сопровождаются более обширными повреждениями прилежащих мягких тканей (в том числе сосудов и нервов), что тоже негативно влияет на процессы консолидации отломков. Фрагментарные повреждения длинных костей возникают в результате воздействия высокоэнергетической травмирующей силы, при которой костная и окружающие мягкие ткани страдают на большом протяжении. Публикации по данной теме немногочисленны и различаются в подходах к лечению. В отличие от простых одноплоскостных, оскольчатые и многооскольчатые переломы трубчатых костей всегда усложняют выбор способа вправления и фиксации отломков костей. Одни авторы отдают предпочтение закрытому вправлению отломков и внеочаговой фиксации, другие активно используют открытое их сопоставление и погружной остеосинтез. В итоге следует заметить, что средства объективизации течения репаративного остеогенеза способны более реально отразить состояние заживления перелома при комплексном их использовании. Анализ литературных данных показывает, что двойные переломы длинных трубчатых костей не до конца изученными.

Цель исследования. Изучение рентгенологических особенностей течения процесса регенерации костной ткани при лечении полифокальных повреждений длинных костей конечностей в эксперименте, на примере перелома костей голени.

Материалы и методы. Экспериментальное исследование проводили на экспериментальной модели сегментарного перелома диафиза большеберцовой кости кроликов. У кроликов выполняли моделирование полифокального перелома большеберцовой кости на уровне средней-нижней трети диафиза. Остеосинтез перелома выполняли методом Илизарова и комбинацией метода Илизарова с интрамедуллярным остеосинтезом. Животные были распределены на следующие экспериментальные серии и группы. Животные были распределены на следующие экспериментальные серии и группы.

Серия 1 (метод Илизарова) (n=6) – остеосинтез перелома методом Илизарова. Срок эксперимента: 56 сут., после операции (фиксация 56 сут., n=3) и 91 сут., после операции (35 сут., после демонтажа аппарата, n=3).

Серия 2, комбинированный остеосинтез (n=6) – остеосинтез перелома методом Илизарова с дополнительным интрамедуллярным остеосинтезом спицей из нержавеющей стали. Срок эксперимента: 56 сут., после операции (фиксация 56 сут., n=3) и 91 сут., после операции (35 сут., после демонтажа аппарата, n=3).

Анализ экспериментального исследования проведено совместно с Национальным медицинским исследовательским центром травматологии и ортопедии имени

Г.А. Илизарова, г. Курган, МЗ РФ. В группе животных моделировали двойной перелом диафиза, в качестве сравнения использовали две методики остеосинтеза - фиксацию переломов с использованием аппарата Илизарова и комбинированный метод. С целью изучения результатов течения процесса регенерации костной ткани проводили рентгенографию оперированного сегмента в прямой и боковой проекциях в день операции, на 14, 28, 42, 56, 70 и 91 сутки эксперимента. Проводили рентгенологическую оценку динамики сращения перелома. Для получения объективных количественных данных при оценке динамики заживления перелома выполняли рентгеноморфометрию большеберцовой кости и определяли рентгенологическую плотности костной ткани.

Результаты проведенных рентгенологических исследований показали, что при правильном сопоставлении отломков, в отсутствии их смещения методы остеосинтеза при лечении многоуровневых переломов позволяет достичь прочного костного сращения по всем уровням к окончанию периода фиксации. Применение комбинированного остеосинтеза создает более благоприятные условия для формирования костного сращения дистального перелома большеберцовой кости, стимулирует ангиогенез в костномозговом канале, что способствует уменьшению порозности срединного костного фрагмента и дистального отломка. В проксимальном регенерате большая стабильность костного сращения в условиях комбинированного остеосинтеза обеспечивалась образованием дополнительного объема эндостально- и периостально образованной костной ткани, индуцированной интрамедуллярным армированием. Большая стабильность дистального костного отломка способствовала более быстрой перестройке сосудистого компонента кости в сторону органотипичности.

В целом, по результатам выполненного исследования можно сделать заключение о том, что наиболее благоприятные условия для кровообращения в тканях области оперативного вмешательства были созданы при комбинированном остеосинтезе экспериментального исследования.

ОПЫТ ЛЕЧЕНИЯ СЛОЖНЫХ ПЕРЕЛОМОВ ВЕРТЛУЖНОЙ ВПАДИНЫ

Валиев Э.Ю., Хасанов З.Р., Валиев О.Э., Шукуров Ш., Эргашев Д.

Республиканский научный центр экстренной медицинской помощи, Ташкент, Узбекистан

Цель исследования проанализировать результаты лечения больных с сложными переломами вертлужной впадины (тип С по классификации АО), с учетом использования различных хирургических доступов.

Материал и метод в отделении взрослой травматологии РНЦЭМП за период 2021-2024г.г., Изучены результаты хирургического лечения сложных, тип С (классификация АО) переломы вертлужной впадины 19 больных. С учетом характера повреждения в качестве хирургического доступа были использованы заднебоковым доступом (Кохера – Лангенбека) и расширенный подвздошно-паховый доступ.

Результаты и обсуждение. Оперативные вмешательства выполняли не позднее 3 нед., после травмы. Контроль качества репозиции осуществлялся непосредственным осмотром сопоставления краев сломанной кости и взаиморасположе-

нием контуров суставной поверхности под ЭОП контролем в полипроекционных проекциях. Во всех случаях была достигнута конгруэнтность суставных поверхностей. Нами изучена сравнительная оценка длительности оперативного вмешательства, интраоперационная кровопотеря, развитие осложнений в интраоперационном и ближайшем послеоперационном периодах. Из перечисленных выше операционных доступов для лечения двухколонных переломов вертлужной впадины нами применялись подвздошно-паховый в 8 случаях, подвздошно-бедренный – в 4, комбинация подвздошно-пахового и заднебокового – в 7. В последнем случае каждый из доступов выполняли в различные операционные сессии, что было связано с тяжестью повреждения вертлужной впадины. При подвздошно-паховом доступе время операции варьировало в среднем 2 часа 20 мин, интраоперационная кровопотеря составила в среднем 600 мл. При использовании подвздошно-бедренного доступа операция продолжалась в среднем 2 час. 30 мин., интраоперационная кровопотеря в различных случаях составляла в среднем 800 мл. При проведении комбинации подвздошно-пахового и заднебокового доступов общее время, затраченное на операции, в среднем составило 3 часа, а интраоперационная кровопотеря до 800 мл. Характер осложнений зависел от тяжести повреждения, и не зависел от выбора хирургического доступа. При использовании подвздошно-бедренного доступа у одного пациента нами получена невропатия седалищного нерва в последующим восстановился и краевой некроз кожа. При использовании подвздошно-пахового доступа у одного пациента– интраоперационное повреждение нижней ягодичной артерии и последующим остановлено при помощи тампонады и ангио эмболизации. В 3 случаях мы наблюдали невропатию бокового кожного нерва бедра. Также мы рассмотрели количество случаев образования посттравматического деформирующего артроза тазобедренного сустава в отдаленном послеоперационном периоде. Деформирующий артроз развился у одного пациента из 8, оперированных подвздошно-паховым доступом, что составило 12,5%; у одного больного из 4, оперированных подвздошно-бедренным доступом, что составило 25%; у двое больного из 7, оперированных двумя доступами, что составило 28,5% от больных рассматриваемых категорий.

Таким образом, проведенное нами исследование показало эффективность использования подвздошно-пахового доступа в случае простых двухколонных переломов. Это проявлялось в меньшем операционном времени и меньшей интраоперационной кровопотере. При лечении больных со сложными переломами передней колонны мы не выявили значимой разницы во времени операции и интраоперационной кровопотере между случаями использования подвздошно-бедренного доступа и комбинацией двух доступов. В случаях лечения пострадавших с двухколонными переломами, сопровождающимися переломом задней стенки, время операции было существенно меньшим при использовании подвздошно-бедренного доступа, чем двух различных доступов. Потому что использовании подвздошно-бедренный доступ мы считали очень травматичный доступ (из-за этого меньше использовали. Повреждения сосудов и нервов нами были получены на этапе освоения указанных доступов, поэтому эти осложнения не позволяют судить о приоритете какого-либо из них. Развитие посттравматческого деформирующего артроза в отдаленном послеоперационном периоде отмечено у больных с тяжелыми повреждениями вертлужной впадины и, вероятнее всего, не связано с использованием какого-либо из применяемых доступов. Изучение возможностей различных доступов, совершенствование хирургической техники, использование и разработка специального ин-

струментария, сопровождающаяся дальнейшим накоплением клинического материала, позволит более точно определить необходимость использования какого-либо из рассмотренных доступов.

РЕЗУЛЬТАТЫ ДВУХЭТАПНОГО ЛЕЧЕНИЯ ПОВРЕЖДЕНИЙ ОПОРНО-ДВИГАТЕЛЬНОГО АППАРАТА У БОЛЬНЫХ С ПОЛИТРАВМОЙ

Валиев Э.Ю., Каримов Б.Р., Норполвонов А.У., Шукуров Ш.

Республиканский научный центр экстренной медицинской помощи, Ташкент, Узбекистан

Цель исследования — оценить клиническую эффективность применения двухэтапной лечебной тактики по принципу Damage Control Orthopaedics (DCO) у больных с политравмой и повреждениями опорно-двигательного аппарата.

Материалы и методы. Проведено проспективное клиническое исследование, включившее 242 пациента, проходившего лечение в РНЦЭМП. Все пациенты имели множественные травмы, в том числе переломы костей таза, бедра и голени. Основную группу (n = 129) составили пациенты, которым проводилось двухэтапное лечение с использованием аппаратов наружной фиксации (АНФ) на первом этапе и последующим окончательным остеосинтезом. Контрольную группу (n = 113) составили пациенты, получившие традиционное лечение (ранний остеосинтез по принципу ETC). Эффективность оценивалась по частоте осложнений, длительности пребывания в ОРИТ и летальности.

Результаты:

Наиболее значимые клинические различия выявлены у пациентов с нестабильными переломами таза, бедра и голени. У больных основной группы наблюдались:

- Сокращение пребывания в ОРИТ (в среднем на 26–35%);
- Снижение частоты инфекционных осложнений (от 2 до 3 раз);
- Снижение частоты несостоятельности остеосинтеза (до 0–4,7% против 7–23%);
- Снижение летальности при сочетанных травмах до 7,7% против 13,3% в контрольной группе.

У пациентов с переломами таза применение с передней стабилизацией и дополнительной фиксацией заднего полукольца обеспечивало эффективный гемодинамический контроль, снижение потребности в гемотрансфузии и повышение стабильности осевого скелета. При сочетанных повреждениях таза, бедра и голени, применение перекрёстных и модульных АНФ позволяло стабилизировать сразу несколько сегментов, минимизируя хирургическую агрессию и обеспечивая условия для последующего радикального вмешательства.

Обсуждение. Результаты исследования подтверждают целесообразность применения двухэтапной тактики при тяжёлой политравме. Использование АНФ как метода первичной стабилизации позволяет эффективно контролировать повреждённые сегменты, предотвращать вторичные осложнения и оптимизировать подготовку к окончательному остеосинтезу. Сравнение с литературными источниками (Pape H.-C. и др., Scalea T.M., 2019–2021) свидетельствует о высоком соответствии международным стандартам и поддерживает внедрение принципов DCO в нацио-

нальную клиническую практику.

Заключение. Применение принципов Damage Control Orthopaedics у больных с политравмой и множественными повреждениями опорно-двигательного аппарата демонстрирует высокую клиническую эффективность, снижает летальность и осложнения, улучшает функциональные исходы и обоснованно рекомендуется в качестве предпочтительной тактики в условиях специализированных центров травматологической помощи.

ОПЫТ ЛЕЧЕНИЯ ПЕРИПРОТЕЗНЫХ ПЕРЕЛОМОВ БЕДРЕННОЙ КОСТИ ПЕРСОНАФИЗИРОВАННЫМИ ИНТРАМЕДУЛЛЯРНЫМИ ШТИФТАМИ

Гринь А.А., Белозеров А.В., Дарвин Е.О.

Федеральное государственное бюджетное учреждение «Национальный медицинский исследовательский центр травматологии и ортопедии имени академика Г.А. Илизарова», Курган, Россия

Введение. Перипротезные переломы бедра являются одной из актуальных проблем, современной травматологии и ортопедии. Частота возникновения достигает 18 % (Малыгин Р.В., с соавт., 2020 г.) Lindahl H. et al., 2006; Marsland D. et al., 2012 отмечают высокий риск возникновения перипротезных переломов у пациентов старше 70 лет выше (в 4,7 раза). Смертность больных с перипротезными переломами в течение первого года достигает 11% (Bhattacharyya T. et al., 2007). Для определения характера перелома, наиболее часто используется Ванкуверская классификация (Vancouver) (Duncan C.P., Masri B.A., 1995). Основой классификации является определение стабильности бедренного компонента эндопротеза тазобедренного сустава. Как правило, для остеосинтеза применяется накостный остеосинтез специальными блокированными пластинами с дополнительной фиксацией в области ножки протеза проволочными серкляжами или стягивающими кабелями. В доступной литературе мы нашли ряд публикаций использования в подобных случаях перприпротезных интрамедуллярных штифтов ((Verburg A.D., 1998; Meyer C. et al., 2007; Zuurmond R.G. et al., 2007, 2008; Nakano S. et al., 2013; Пивень И.М. с соавт., 2019).

Цель. Применить интрамедуллярный блокируемый остеосинтез у пациентов с перипротезнымит переломами бедренной кости

Материалы и методы. На базе травматолого-ортопедического отделения № 2, Клиники реконструктивной хирургии повреждений конечностей и таза ФГБУ «НМИЦ ТО имени академика Г.А. Илизарова» в период 2024-2025 гг. нами пролечены 7 пациентов с различными перипротезными переломами бедренной кости методом интрамедуллярного блокируемого остеосинтеза. Из них было 5 женщин, 2 мужчин в возрасте от 44 до 71 года. По Ванкуверской классификации переломы B1 типа наблюдали у одного пациента, B2 типа – у двоих больных, B3 типа – у одного и C типа - у троих больных. В качестве фиксирующих конструкций использовали «Гвоздь интамедуллярный перипротезный индивидуального изготовления» производства АО «ЦИТО» г. Москва.

Операцию выполняли по методике, разработанной в УИТО им. В.Д. Чаклина, г. Екатеринбург (Челноков А.Н., Пивень И.М., 2015). Показаниями к оперативному лечению служили пациенты с перипротезными переломами B и C типов по Ван-

куверской классификации. При предоперационном планировании всем пациентам выполняли рентгенографию поврежденной бедренной кости в двух проекциях, рентгеновскую телеметрию, КТ с захватом смежных суставов. По полученным клиническим и рентогенологическим данным проводили измерение длины и внешнего диаметра интрамедуллярного штифта. Внутренний диаметр проксимального отдела штифта измеряли по КТ сканам дистального отдела ножки протеза. Полученные данные направляли на завод изготовитель, где происходило изготовление индивидуальной конструкции. Техника операции заключалась в предварительном наложении на поврежденное бедро дистракционного аппарата смонтированного из деталей аппарата Г.А. Илизарова. В дистракторе восстанавливали длину бедренной кости и устраняли имеющееся ротационное смещение. Далее, при помощи специального набора инструментов выполняли ретроградный интрамедуллярный остеосинтез таким образом, чтобы в проксимальный конец перипротезного штифта погружался дистальный конец ножки протеза не менее 4 см. При нестабильной ножке протеза, при помощи специального репозиционного устройства смонтированного к дистактору, придавале ножке протеза необходимое положение, после чего проводили дистальное блокирование штифта.

Двум пациентам, с застарелыми перипротезными переломами, хирургическое лечение было этапным. На первом этапе производили наложение аппарата Г.А. Илизарова, в котором постепенное выполняли коррекцию длины бедренной кости. Вторым этапом, используя уже имеющийся аппарат выполняли блокируемый остеосинтез.

Ограничений по срокам активизации пациентов в послеоперационном периоде не было. Ориентировались только на выраженность болевого синдрома и общее соматическое состояние пациента. Как правило, самостоятельно больные начинали передвигаться на 2-3 сутки после операции. Отдаленные результаты прослежены у всех пациентов. Максимальный срок наблюдения 1 год и 6 месяцев, минимальный 5 месяцев. У всех пациентов наступила консолидация переломов, функция самостоятельного передвижения восстановлена.

Обсуждение. Наиболее распространенный накостный остеосинтез, применяемый при пери лечении больных с перипротезными переломами, как правило, требует больших хирургических доступов. Что в свою очередь сопровождается высоким риском кровопотери и инфекционных осложнений. По данным Graham S. et al., 2007 частота неудовлетворительных результатов и осложнения в виде несращений и несостоятельности фиксации, составляют 4,5-42,8%. При этом потребность в повторных операциях в течение первого года составляет 21% (Zuurmond R.G. et al., 2007, 2008, 2010).

Интамедуллярный остеосинтез перипротезными штифтами позволяет восстановить опороспособность конечности сразу после операции. Данный эффект образуется посредством создания надежной опоры для ножки протеза, обеспечивающийся блокированным штифтом.

Вывод. При помощи аппарата Г.А. Илизарова возможна малоинвазивная, атравмтичная репозиция перипротезный переломов бедренной кости.

Интрамедуллярный ретроградный блокируемый остеосинтез индивидуальными перипротезными гвоздями позволяет обеспечить опороспособность конечности в максимально ранние сроки.

РЕЗУЛЬТАТЫ ДЕНСИТОМЕТРИЧЕСКИХ ИССЛЕДОВАНИЙ У БОЛЬНЫХ С ЛОЖНЫМИ СУСТАВАМИ ДИАФИЗА ПЛЕЧЕВОЙ КОСТИ

Дурсунов А.М., Дурсунов С.А., Рузикулов О.Ш.

Республиканский специализированный научно-практический медицинский центр травматологии и ортопедии, Ташкент, Узбекистан

Введение. У больных с ложными суставами конечностей в результате длительного лечения, серии повторных неудачных операций и психологические воздействие на организм имеет немаловажное значение.

Материал и методы исследования. Для определения этих состояний нами разработано программа для оценки психоэмоционального состояние пациентов с последствиями переломов конечностей (ЭВМ Программа оценки психоэмоционального состояние больных с последствиями переломов конечностей. Свидельство об официальной регистрации базы данных № DGU 53554 от 08.07.2025г.). Данная программа проводится врачом в процессе физической диагностики пациентам, поступившим в травматолого-ортопедическое отделение для дополнительной психологической диагностики, и позволяет оценить общемедицинские, психологические и взаимоотношения между врачом и пациента.

Результаты. Данный показатель всей ментальной сферы пациента, его вера в выздоровление, поддерживается в значительном взаимодействии с физическими факторами качества жизни. Здесь имеет влияние не только срок сращения, но и полное выздоровление пациента и возвращение к нормальной жизни, на который воздействует весь комплекс лечебных мероприятий.

Программа включает 4 пункта и состоит из 11 вопросов. Высокие баллы указывают на то, что пациент находится в состоянии сильной тревоги, страха или отчаяния.

Максимальный балл — 48-64 — высокий уровень клинической тревожности, страха, недоверия и безнадежности.

Средний балл — 32-47 — субклиническая тревога, страх, недоверие и безнадежность выражены умеренно.

Минимальный балл — 17-31 — умеренный уровень тревожности, страха, недоверия и безнадежности.

Заключение. По итогам психоэмоционального тестированию, у13(21%) больных выявлена высокий уровень клинической тревожности страха и недоверие к врачу.

У 16(25,8%) больных отмечена субклиническая тревога, страх, недоверие и безнадежность выражены умеренно. И только у 33(53,2%) выявлена умеренный уровень тревожности, страха или недоверия и безнадежности. Таким образом, положительная психоэмоциональный статус в период лечения отмечается у большинства больных 49(79%) из 62.

РЕЗУЛЬТАТЫ ДЕНСИТОМЕТРИЧЕСКИХ ИССЛЕДОВАНИЙ У БОЛЬНЫХ С ЛОЖНЫМИ СУСТАВАМИ ДИАФИЗА ПЛЕЧЕВОЙ КОСТИ

Дурсунов А.М., Рустамова У.М., Рузикулов О.Ш.

Республиканский специализированный научно-практический медицинский центр травматологии и ортопедии, Ташкент, Узбекистан

Денситометрические исследования у больных с ложными суставами диафиза плечевой кости проводились этапе амбулаторного обследование, на госпитальном этапе и через 12 месяцев после операции на фоне применения комплексной медикаментозной и физиотерапевтической лечение.

В задачу наших исследований входило изучение минеральной плотности костной ткани у лиц в обоих группах в динамике лечебно-диагностического процесса для определения роли предоперационной подготовки пациентов.

В основной группе через 6 месяца после реконструктивного остеосинтеза у 28 (77,8%) пациентов с ложными суставами диафиза плечевой кости определялись значения, приближенные к нормальным, остеопения отмечалась у 6 (16,7%) пациентов, остепороз – у 2 (5,5%) пациентов. В контрольной группе нормальные показатели наблюдали только у 18 (42,9%) пациентов, у 20 (47,6%) определялась остеопения, остеопороз –у 4 (9,5%) пациентов. Причиной этого явилось то, что большинство пациентов находились в вынужденном положении, т.е. нарушение плотности костной ткани было связано с длительной иммобилизацией верхней конечности.

Из 32 пациентов к 12 месяцу показатели МПКТ достигли нормы у 25 (78,1%) пациентов в основной группе, остеопения сохранялась у 5 (15,6%) и остеопороз – у 2 (6,3%) пациентов.

Данные МПК через 18 месяцев приближались к нормальным значениям у 30 (83,3%) пациентов, остеопения – у 4 (11,1%) пациентов, остеопороз – у 2 (5,6%) пациентов основной группы.

В контрольной группе из 36 пациентов на 12 месяце наблюдений у 22 (57,9%) МПК достигли нормального значения, остеопению наблюдали у 12 (31,6%) пациентов и у 4 (10,5%) пациентов отмечали остеопороз. На 18 месяце наблюдений из 36 пациентов нормальные значения МПКТ были достигнуты у 32 (80%), у 5 (12,5%) пациентов отмечалась остеопения, а остеопороз наблюдали у 3 (7,5%) пациентов.

Таким образом, в группе пациентов с ложными суставами диафиза плечевой кости, которым применялся разработанная предоперационная подготовка и технология остеосинтеза, показатели МПКТ сохранялись в пределах нормальных значений и восстанавливались на 4 месяце в сравнении с контрольной группой.

С целью изучения механизмов снижения минеральной плотности костной ткани нами были исследованы биохимические показатели крови - определение концентрации кальция, неорганического фосфора активности щелочной фосфатазы. Кроме этого, исследованы уровень витамина Д в крови. При этом исследования показали у всех больных нарушение биохимических показателей крови такие как изолирование снижение витамина Д и неорганического фосфора в крови у 10 (31,2 %) больных, снижение концентрации витамина Д в сочетании с повышением щелочной фосфатазы в крови у 15 (46,8%) больных, снижение как кальция, так и витамина Д в крови у 7 (21,8%) больных.

Результаты клинико-лабораторного исследования показали, что денситометрически выявленное снижение минеральной плотности кости может иметь в своей основе биохимические нарушения соотношения минералов и витамина Д в крови. При наличии сопутствующих заболеваний или возрастных изменений метаболизма может сопровождаться так же повышением активности маркеров резорбции кости.

ПОСТТРАВМАТИК ГОНАРТРОЗДА ТОҒАЙ МАТРИКСИ ДЕГРАДАЦИЯСИНИНГ ЁШГА ХОС МОРФОЛОГИК ВА ИММУНОГИСТОКИМЁВИЙ МЕЗОНЛАРИ

Ёдгоров Н.А., Махкамов Н.Ж.

Фарғона жамоат саломатлиги тиббиёт институти, Фарғона, Ўзбекистон,
Андижон давлат тиббиёт институти, Андижон,Ўзбекистон

Кириш. Посттравматик гонартроз тизза буғини шикастланишидан кейин шаклланадиган, тоғай матрикси ва субхондрал суякдаги морфологик ўзгаришлар билан кечадиган дегенератив касаллик ҳисобланади. Бу ҳолат буғим функциясини чеклайди, оғриқ синдромини келтириб чиқаради ва беморларнинг ҳаётий фаолияти сифатини пасайтиради. Патогенезда тоғай ҳужайралари – хондроцитлар фаолиятининг бузилиши, матрикс компонентлари деградацияси ва яллиғланиш медиаторларининг ортиқча ифодаланиши асосий ўрин тутади. Ёш омиллари ушбу жараёнларга катта таъсир кўрсатади: ёш беморларда қайта тикланиш потенциали юқори бўлса, катта ёшлиларда деградация ва фиброз жараёнлари устун келади.

Мавжуд тадқиқотлар кўрсатишича, Collagen II ва Aggrecan каби асосий матрикс компонентлари бузилиши, шунингдек, MMP-13, IL-1β, TNF-α ва TGF-β каби иммуногистокимёвий маркёрлар экспрессияси тоғай деградациясида ҳал қилувчи аҳамиятга эга. Шу боис, посттравматик гонартрозда ёшга хос фарқларни аниқлаш касалликни тўғри баҳолаш ва индивидуал даво усулларини ишлаб чиқишда муҳимдир.

Тадқиқот мақсади. Посттравматик гонартрозда тоғай деградациясининг морфологик ва иммуногистокимёвий мезонларини ёш гуруҳлари кесимида таҳлил қилиш.

Материаллар ва усуллар. Тадқиқотга Фарғона вилоят кўп тармоқли тиббиёт иаркази травматология бўлимида 2020-2024 йилларда 36 нафар посттравматик гонартроз ташхиси қўйилган бемор (20–65 ёш) жалб этилди. Улар 2 гуруҳга бўлинди:

- Ёш гуруҳ (20–40 ёш): 18 нафар
- Катта ёш гуруҳ (41–65 ёш): 18 нафар

Беморлардан олинган тоғай биопсиялари стандарт гистологик усуллар (H&E, Safranin-O) билан ўрганилди. Иммуногистокимёвий тадқиқотларда Collagen II, Aggrecan, MMP-13, IL-1β, TNF-α ва TGF-β маркёрлари қўлланилди. Морфометрик баҳолаш микроскопия ва рақамли тасвир таҳлил тизими ёрдамида амалга оширилди.

Натижа ва таҳлиллар. Ёш гуруҳда (20–40 ёш): Хондроцитларнинг гиперплазияси кузатилди, бу қайта тикланиш реакциясини кўрсатди. Aggrecan экспрессияси юқори даражада сақланиб, матрикс структурасининг қисман барқарорлиги таъминланди. IL-1β ва TNF-α юқори ифодаланди, бу яллиғланиш жараёни кучли эканини кўрсатди. Collagen IIнинг деградацияси бошланғич босқичда бўлиб, MMP-13 экспрессияси юқори бўлди.

Катта ёш гуруҳда (41–65 ёш): Хондроцитларда апоптоз белгилари ва матриксдаги глициноз кучли аниқланди. Collagen II экспрессияси кескин пасайди, Aggrecan тузилмалари фрагментацияланган ҳолда топилди. TGF-β экспрессияси юқори бўлиб, бу фиброз жараёнлари устунлигини кўрсатди. Яллиғланиш маркёрлари (IL-1β, TNF-α) ёш гуруҳга нисбатан пастроқ бўлиб, асосан хроник деградация жараёни устун келди.

Муҳокама. Олинган натижалар посттравматик гонартрозда тоғай деградацияси ёш билан узвий боғлиқ эканини кўрсатади. Ёш беморларда яллиғланиш жараёнлари устун бўлиб, матрикс тузилмасининг қисман барқарорлиги сақланиб қолади ва қайта тикланиш реакциялари маълум даражада давом этади. Шу боис, уларда клиник жиҳатдан оғриқ синдроми ва яллиғланишнинг қайталаниши кўпроқ кузатилади. Бироқ тикланиш механизмлари ҳали фаол бўлганлиги сабабли, функционал имкониятлар нисбатан юқори бўлиб қолади.

Катта ёшли беморларда эса тўқиманинг қайта тикланиш потенциали кескин пасайиб кетади. Морфологик жиҳатдан хондроцит апоптози, глициноз, Collagen II йўқолиши ва Aggrecan фрагментацияси устун келади. Иммуногистокимёвий жиҳатдан TGF-βнинг юқори даражада ифодаланиши тўқимадаги фиброз жараёнларини кучайтиради. Шу сабабли, клиник жиҳатдан бундай беморларда ҳаракатнинг чекланиши, сурункалилик ва функционал имкониятларнинг кескин пасайиши кузатилади.

Шу билан бирга, ёш ва катта ёшли беморларда аниқланган фарқлар касаллик патогенезининг турли босқичларида турлича патобиологик механизмлар устунлигини кўрсатади. Бу эса терапияни индивидуаллаштириш зарурлигини янада асослайди.

Хулоса. Олиб борилган тадқиқот натижалари посттравматик гонартрозда тоғай матрикси деградацияси жараёни ёш омиллари билан узвий боғлиқ эканини кўрсатди. Ёш беморларда (20–40 ёш) яллиғланиш медиаторлари (IL-1β, TNF-α)нинг юқори даражада ифодаланиши ва Aggrecan экспрессиясининг маълум даражада сақланиши матрикснинг қайта тикланиш имкониятини қисман таъминлайди. Бироқ, катта ёшли беморларда (41–65 ёш) хондроцит апоптози, Collagen IIнинг кескин пасайиши ва Aggrecan фрагментацияси, шунингдек, TGF-β орқали фиброз жараёнларининг устунлиги қайд этилди. Бу ҳолат клиник динамикада ҳам ўз аксини топиб, ёшларда оғриқ ва яллиғланиш эпизодлари кўпроқ кузатилса, катталарда ҳаракат чекланиши ва сурункалилик устун келиши билан характерланади. Шундай қилиб, посттравматик гонартрозни самарали даволаш ва ривожланишини секинлаштиришда ёш гуруҳларига мос индивидуал терапевтик стратегияларни ишлаб чиқиш муҳим аҳамият касб этади.

НОВЫЕ ПОДХОДЫ И ТАКТИКА ЛЕЧЕНИЯ ПЕРЕЛОМОВ НИЖНИХ КОНЕЧНОСЕЙ У ПОСТРАДАВШИХ ПРИ СОЧЕТАННОЙ ТРАВМОЙ

Жаббаров Ж.Ю., Муминов А.Ш., Орипов А.А., Яхеев А.С., Истамов Б.К.

Бухарский филиал Республиканского научного центра экстренной медицинской помощи, Бухара, Узбекистан

Актуальность. Сочетанные повреждения являются одной из ведущих причин утраты функциональной деятельности. Инвалидность вследствие повреждений

ОДС и их последствий при сочетанной травме находятся в прямой зависимости от тяжести перенесённой травмы. Посттравматические состояния, приводящие к длительным функциональным расстройствам, инвалидности и психологическим последствиям, отмечаются у 10 - 42% пострадавших. Согласно классификации политравм по характеру ведущего повреждения травмы конечностей являются доминирующими у 19,5 - 30,0% пострадавших рассматриваемой категории. Еще у 16,0 - 32,0% больных наблюдаются различные варианты сочетания ведущих повреждений головного и спинного мозга, груди и живота с тяжелыми травмами опорно-двигательной системы.

Переломы длинных костей нижних конечностей занимают ведущее место в структуре травматизма последних десятилетий. По различным литературным данным, их удельный вес колеблется от 24,7% до 49,8% среди всех травм ОДС. Лечение пострадавших с переломами длинных костей конечностей продолжает оставаться наиболее актуальной проблемой современной травматологии и ортопедии. Частота данного вида повреждений составляет от 21,4% до 38,7% среди всех травм опорно-двигательного аппарата, в том числе переломы бедренной кости - от 17,1% до 36,9%, большеберцовой - от 32,4% до 47,5%, плечевой - от 8,3% до 15,7%. Переломы, полученные в результате дорожно-транспортных происшествий или падений с высоты, в большинстве своем имеют открытый многооскольчатый характер и сопровождаются обширным повреждением окружающих мягких тканей. Проведение в данных условиях обширных операций с использованием больших операционных разрезов с обильной кровопотерей в ходе операции и значительной ее продолжительностью является невозможным. В данных условиях необходима кратковременная операция с минимальной травматичностью, а следовательно и кровопотерей, обеспечивающая стабильный и надежный остеосинтез. Стабильный остеосинтез в первые часы после травмы позволяет предотвратить развитие шока и жировой эмболии, уменьшить количество осложнений.

Цель исследования: изучить результаты применения различных подходов к тактике и методам лечения пострадавших при сочетанной травме ОДА.

Материал и методы. Лечебная тактика у пострадавших с сочетанной определялась совместными действиями всех специалистов дежурной бригады, после проведения клинико-инструментальной диагностики основанной на использовании современных методах визуализации повреждений (МСКТ, рентген, УЗИ). Сроки и объем вмешательств определяли в зависимости от тяжести травмы по шкале IIS.

Операция остеосинтеза выполнялась, как правило, одновременно или последовательно с проведением оперативных вмешательств на черепе, органах грудной или брюшной полостей. Повреждения костей нижних конечностей и таза стабилизировали в один наркоз с привлечением двух и более бригад хирургов. Выбор метода остеосинтеза был строго индивидуальным и определялся не только характером и локализации перелома, но и степенью повреждения мягких тканей, а так же тяжестью доминирующей сочетанной патологии.

Нами проанализированы 236 истории болезней пострадавших с сочетанной травмой нижних конечностей, находившихся на лечении в РНЦЭМП и его филиалах, за период 2020-2024гг., всем больным были применены различные виды хирургических вмешательств при повреждениях ОДА. Превалировали лица мужского пола – 171(72,5%), основной причиной повреждений служила травма в результате ДТП – 159(67,4%). Практически у всех больных повреждения сопровождалось шоковым состоянием. Средний бал тяжести состояния по шкале IIS составил 19,7_+ 3,7 балл. По

доминирующей патологии превалировала черепно-мозговая травма – 116(49,2%); повреждения живота – 34(14,3%); травма груди – 28(12,1%); таза – 25(10,8%); конечностей – 28(11,9%), у 40(17,0%) пострадавших наблюдали два и более равноценных по тяжести доминирующих патологий. При анализе отмечено, что у 236 больных, выявлено 281 переломов различных локализаций: переломы таза – 25; бедра – 106 (12 двусторонние); голени – 119 (16 двухсторонние); костей стопы - 31.

Результаты и обсуждение. При анализе объема оказания помощи пострадавшим при сочетанной травме учитывали сроки и объем травматологического пособия. Так все больные были разбиты на две группы. В первую вошли больные, которым остеосинтез одного или всех переломов выполняли в первые стуки, т.е. ранний госпитальный этап – 78 (33,2%) наблюдений и вторая группа – 158(66,8%) на момент поступления больным применяли различные виды консервативных методов стабилизации переломов, а оперативные вмешательства выполняли в более поздние сроки, на 3-14 сут. На раннем госпитальном этапе, для стабилизации переломов костей таза – 17, бедра – 11 и костей голени – 26 были использованы аппараты наружной фиксации на спицевой и стержневой основе и в 24 случаев выполнен интрамедуллярный остеосинтез. В более поздние сроки – при переломах бедра - 73 и костей голени - 61 применен интрамедуллярный остеосинтез и в 34 случаев погружной накостный остеосинтез.

Анализ показал, что результаты лечения больным с сочетанными повреждениями на прямую зависел от и эффективности оказанной травматологического пособия. Ранняя стабилизация переломов крупных сегментов конечностей и таза на основе использования малоинвазивных методов создавал более благоприятные условия при выведении больных из тяжелого состояния на реанимационном этапе. Косвенным признаком эффективности оказанной помощи можем считать длительность пребывания больных на реанимационном этапе, так в первой группе он в среднем составил 4,7+_ 1,2 дня, тогда как во второй группе этот показатель превысил в 2,6 раза. В первой группе отмечено значительное снижение развития всевозможных осложнений травматической болезни в среднем в 1,9 раз. Летальный исход отмечен у 14 (5,9%) пострадавших, основной причиной неблагоприятных исходов явилась тяжесть полученной травмы сопровождающейся острой кровопотерей, декомпенсированным шок и тяжелой черепно-мозговой травмой.

Анализ показал, что объем и сроки оказания помощи при доминирующей патологии головы, живота, груди в клинике четко регламентирован лечебно-диагностическими стандартами. Однако при оказании специализированной помощи в отношении повреждений ОДА имеются значительные расхождения. Анализ показал, отсутствие стандартных подходов к выбору тактики и методов лечения повреждений нижних конечностей у пострадавших с тяжелой сочетанной травмой. Были систематизированы основные причины: на первом месте была тяжесть состояния пострадавших на момент поступления, обусловленной сочетанной травмой жизненно-важных органов и систем, шок и острая кровопотеря; далее идет тяжесть мягкотканых и костных повреждений сегментов конечностей с превалированием переломов типа С – 54,6%, и открытых переломов – 36,8%. Одним из немаловажных факторов низкого качества оказания помощи послужило недостаточное материально-техническое обеспечение расходными материалами для остеосинтеза и профессиональное обеспечение, в особенности в ночное время.

Таким образом, совершенствование организационной, материально-технической и профессиональной аспектов при оказании помощи, ранняя стабилизация

переломов крупных сегментов конечностей является залогом в улучшении результатов лечения больных с тяжелыми сочетанными повреждениями.

ПЛАНИРОВАНИЕ 3D-МОДЕЛИРОВАНИЕ В НАКОСТНОМ ОСТЕОСИНТЕЗЕ ПРИ ВЕРТЕЛЬНЫХ ПЕРЕЛОМОВ БЕДРЕННОЙ КОСТИ

[1]Ирисметов М.Э, [1]Кодиров Р.Р., [2]Кадиров Р.С.

[1]Республиканский специализированный научно-практический медицинский центр травматологии и ортопедии, Ташкент, Узбекистан
[2]Ташкентский областной филиал Республиканского научного центра экстренной медицинской помощи, Ташкент, Узбекистан

Актуальность и цель: Переломы проксимального отдела бедренной кости остаются одной из актуальных проблем в сфере здравоохранения. По мнению шведских ученых, перелом проксимальной части бедренной кости связан со старостью. В частности, 97,8% людей с этим типом переломов находятся в возрасте 50 лет и старше, что подчеркивает его распространенность среди пожилых людей. При этом большая часть этих переломов, то есть 77,2%, произошла у лиц в возрасте 75 лет и старше, что подчеркивает высокий риск этого вида переломов в самой старшей возрастной группе [1]. Высокая частота переломов проксимального отдела бедренной кости у взрослых может быть обусловлена несколькими факторами. С возрастом плотность костей снижается, что делает кости более склонными к переломам, особенно в проксимальном отделе бедренной кости. Кроме того, возрастные изменения походки, равновесия и мышечной силы могут увеличить риск падений, которые являются частой причиной переломов проксимального отдела бедренной кости у пожилых людей [2]. Еще одним важным моментом является то, что заболевание широко распространено среди пожилых людей, оно связано с остеопорозом, то есть связано с физиологическими изменениями в пожилом возрасте [3].

Пациенты и методология. В данном исследовании в 2019-2023 годах в Республиканском специализированным научно-практическом медицинском центре травматологии и ортопедии ретроспективно проанализированы пациенты, перенесшие остеосинтез по поводу вертельного перелома бедренной кости, а также как пациентов после того, как на базе центра была разработана программа математического моделирования. В исследование были включены 43 пациента (18 мужчин и 25 женщины) со средним возрастом 42,5 года (от 35,0 до 47,6 лет). Перед операцией у больных определяли рентгенологическое исследование, компьютерную томографию, общий анализ крови, уровень витамина D и Ca в крови. Во время хирургического вмешательства пациентам проводилось рентгенологическое исследование области бедра через интероперационный ЭОП (электронный оптический удлинитель), а также после хирургического вмешательства с целью оценки состояния металлоконструкции и блокирующего стержня. С целью оценки гемодинамики был проведен общий анализ крови.

Всем пациентам перед операцией проводилось компьютерно-томографическое исследование, 22 пациентам (12 женщин и 10 мужчин) были включены в исследование проспективно, по результатам МСКТ-обследования им был выполнен остеосинтез с использованием метода предоперационного математического моде-

лирования.

Математическое моделирование. Данная программа разработана сотрудниками Республиканского центра специализированного научно-практического медицинского центра травматологии и ортопедиии и зарегистрирована в Министерстве Юстиции Республики Узбекистан под номером DGU 25373.

С использованием 3D моделирование в планирование операции остеосинтеза LCP пластиной в предоперационном периоде сокращает время операции и относительно снижает количество осложнений, которые могут возникнуть вовремя и после операции. Таким образом, путем 3D моделировании сокращаются средние койко-дни пациентов, кровопотери во время операции.

Статистический анализ. Все данные о возрасте, поле, индексе массы тела, времени до операции и времени, потерянном во время операции, были распределены нормально. Различия считали статистически значимыми при $p < 0,05$. Все статистические анализы проводились в Microsoft Excel версии 16.0 и JMP pro версии 15.

Полученные результаты. В моделируемой и немодулированной группах установлено, что средняя продолжительность времени операции (в минутах) снизилась со 105,6 (SD12,9) до 75,1 (SD10,4), на 30,5 минут (p=0001). Установлено, что объем потерянной во время операции крови (мл) достоверно снизился ($p<0,005$) с 380 (СО 98,0) до 298 (СО 128,0). Также установлено, что среднее количество койко-дней уменьшилось с 11,64 (SD 1,225) до 9,434 (SD 1,53), на 2,5 дня достоверно ($p<0001$).

Заключение. Полученные результаты показывают, что использование 3D моделирование в планировании хирургического вмешательства при вертельных переломах бедренной кости позволяет существенно сократить время хирургического вмешательства, объем кровопотери во время операции и среднее количество койко-дней.

КАТТА БОЛДИР СУЯГИ ПАСТКИ УЧЛИГИ СИНИШЛАРИНИ ДАВОЛАШДА ОСТЕОСИНТЕЗ УСУЛЛАРИНИ ҚИЁСЛАШ ЖИХАТЛАРИ

Ирисметов М.Э., Камолов Б.Х., Алимов А. Р.

Республика ихтисослаштирилган Травматология ва ортопедия илмий-амалий тиббиёт маркази, Тошкент, Ўзбекистон

Мавзунинг долзарблиги. Катта болдир суяги пастки учлиги синишлари шу соханинг ўзига хос анатомик ва биомеханик хусусиятлари туфайли даволашда маълум бир қийинчиликлар туғдиради. Катта болдир суяги дистал қисми синишларини жарроҳлик йўли билан даволашда асосий даволаш усулларига ишора қилувчи блокловчи интрамедуляр остеосинтез (БИОС) муҳим ўрин тутади(Камин К., Клебер С.,) Шубҳасиз, катта болдир суяги пастки учлиги синишларида БИОС усули бир қатор афзалликларга эга, шу жумладан юмшоқ тўқималарга нисбатан минимал тажовуз ва тез тикланишни таъминлаш. Бироқ, ушбу соҳанинг анатомик ва физиологик хусусиятлари билан боғлиқ ҳолда, бир қатор муаллифларнинг фикрига кўра, маълум асоратларнинг пайдо бўлиши қайд этилган. (Анкур К, Прамод Д , (2020). Шу сабабли болдир суяклари дистал қисми синишларини даволаш бўйича хозиргача мунозаралар давом эти келмоқда.

Тадқиқотнинг мақсади. Катта болдир суяги пастки учлиги синишларини кичик болдир суяги орқали позицион шурупларни ўтказиш йўли билан барқарорлаштиришдан иборат.

Материаллар ва усуллар. 2023 – 2024 йиллар давомида клиникамизга болдир суяклари диафизидан синган 223 бемор мурожаат қилди. 148 бемор эркаклар ва 75 нафари аёллар. Улардан болдир суякларининг пастки учлиги синишлари билан 102 та бемор бўлиб, уларнинг 69 нафари (67%) 31-59 ёшларни ташкил этган.

Беморларни 2 гуруҳга бўлиб ўргандик:

Биринчи гуруҳда 57 бемор аньанавий усулда блокловчи интрамедуляр стержен билан остеосинтез қилиш амалиёти бажарилган;

Иккинчи гуруҳдаги 45 беморда эса аньанавий блокловчи интрамедуляр стержен билан остеосинтезлаш ва кичик болдир суяги орқали перкутан равишда катта болдир суяги дистал қисмига ўказилган позицион шуруплар билан дистал суяк бўлакларини стабиллаштириш амалиёти биргаликда бажарилган.

1-гуруҳ беморлари амалиётдан кейинги 2 – суткасидан яқин жойлашган бўғимлар ва оёқ бармоқларида харакатланишни бошлаган. реабилитация жараёни ва этапли юклама бериш даврида яқин бўғимларда ва синган сохада оғриқ ва ноқулайликлар туғилганлиги сабабли 2 ҳафта давомида мажбурий иммобилизация қилинган. 3-4 ҳафтадан сўнг операция қилинган оёққа этапли юклама бериб юришни бошлаган.

2-гуруҳ беморлар хам операциядан кейин 1-гуруҳдаги беморлар каби реабилитация жараёнини бошлаган. 2-суткасидан яқин атрофдаги бўғимларда харакатланишни бошлаган. 1 ҳафтадан сўнг операция қилинган оёққа этапли юклама бериб юришни бошлаган, ноқулайликлар сезилмаган ва иммобилизация қилиш талаб этилмаган.

Натижалар. Регенерация жараёнини яхшилаш мақсадида операциядан 2 ойдан сўнг рентген тахлилларига асосланган холда хар икки гурухда динамизация учун статик шурупни ва 2-гуруҳдаги беморларда эса позицион шурупларни хам олиб ташланди. Операциядан 4-ой дан кейинги клиник кузатувлар 1 гурухдаги беморлар орасидан 11-нафарида юклама билан юрганида бўғимларда оғриқ, болдир ошиқ бўғимида шишлар бўлганлигига шикоят қилган. Рентген тахлилларига асосланган холда эса дистал суяк бўлаги тушаётган юклама учун ричак калталиги, хамда шу сохани антомик тузилиши,яъни дистал суяк бўлаги кенглиги, анатомик физиологик холати ва суяк тўқимсаини бўшлиги турли хил деформациялар ривожланишига сабаб бўлганлиги аниқланган. 1-нафар беморимизда беморда соматик касалииклари сабаб суяк синишлари битмаётганлиги аниқланган ва қайта операция режалаштирилган.

2-гурухдаги беморларимизда 1 ойдан сўнг хеч қандай ташқи мосламасиз мустақил юра бошлаган, оғриқ ва оқсоқланишлар 2 нафар беморда кузатилган. 1 нафар беморимиз соматик касаллиги сабабли секин битаётган синиши аниқланган.

Хулоса. Юқорида келтирилган асоратлардан келиб чиққан холда институтимиз олимлари томонидан блокловчи интрамедулляр стержен билан остеосинтезлашда ташқи таянч комплекси билан стабилликни ошириш ва калта ричагни мустаҳкамлаш мақсадида кичик болдир соҳасидан 2 та шуруп билан фиксациялаш (суяк ўқига тушаётган катта юкламани, позицион шуруплар билан стабиллаштириш) амалиёти таклиф этилади.. Ушбу амалиёт БИОС амалиётини ўтказилгандан сўнг, кичик болдир суяги пастки учлиги соҳасидан 2 та шуруп катта болдир дистал суяк бўлагига перкутан йўналтирилган ҳолда ўтказилиш йўли билан фиксация қилинди

Ўз кузатувларимизни таҳлил қилган ҳолда ушбу усул билан даволанган барча беморларимиз оптимал вақт ичида ва ҳеч қандай асоратларсиз, суяк синиғи битишларига эришилган.

ХИРУРГИЧЕСКИЙ СПОСОБ ЛЕЧЕНИЯ РАЗРЫВОВ СУХОЖИЛИЯ ДЛИННОЙ ГОЛОВКИ ДВУГЛАВОЙ МЫШЦЫ ПЛЕЧА

Ирисметов М.Э., Ҳамроев Ш.Ф., Шамшиметов Д.Ф.

Республиканский специализированный научно-практический медицинский центр травматологии и ортопедии

Введение: Повреждения сухожилия длинной головки двуглавой мышцы плеча (LHBT) встречаются у 5–7% пациентов с патологией плечевого сустава и часто сочетаются с разрывами вращательной манжеты и SLAP-повреждениями. Традиционные открытые операции по фиксации или резекции сухожилия эффективны, но сопровождаются высокой травматичностью, риском рубцовых изменений и ограничением движений. Современным стандартом становится артроскопический тенодез LHBT, обладающий преимуществами малоинвазивности, точности фиксации и возможности одномоментного устранения сопутствующих повреждений.

Материалы и методы исследования: В исследование включено 96 пациентов с полными и частичными разрывами LHBT (возраст 28–62 года, средний — 44,5±8,2 лет). Пациенты были разделены на две группы: Основная (n=52): артроскопический тенодез с использованием биодеградируемых фиксаторов (PEEK-анкеры, Ø 5,5 мм). Контрольная (n=44): открытый тенодез традиционным способом. Средняя длительность наблюдения составила 12 месяцев.Оценка проводилась по шкале болевого синдрома (VAS), функциональным шкалам Constant–Murley, UCLA Shoulder Score, а также регистрировалась длительность операции, госпитализации и частота осложнений.

Результаты: Длительность операции: в основной группе — 34,7±4,5 мин, в контрольной — 42,3±6,2 мин ($p<0,05$). Госпитализация: в основной группе — 2,1±0,8 дня, в контрольной — 4,5±1,2 дня ($p<0,01$). Болевой синдром (VAS): через 1 месяц: основная — 2,2±0,9, контрольная — 3,5±1,1; через 6 месяцев: основная — 0,7±0,3, контрольная — 1,3±0,5 ($p<0,05$). Функция плечевого сустава (Constant–Murley): до операции: основная — 54,2±6,3, контрольная — 53,7±7,1 ($p>0,05$); через 6 месяцев: основная — 91,4±4,1, контрольная — 83,2±5,7 ($p<0,01$). Частота осложнений: основная группа — 3,8% (кратковременный болевой синдром, ограниченный гемартроз); контрольная группа — 11,4% (рубцовые изменения, тугоподвижность, локальная атрофия мышц).

Обсуждение: Полученные результаты показывают убедительные преимущества артроскопического способа хирургического лечения LHBT. Сокращение времени операции и госпитализации повышает эффективность лечения и снижает экономические затраты. Быстрое снижение болевого синдрома и более высокие показатели функционального восстановления (на 8–10 баллов выше по шкале Constant–Murley через 6 месяцев) позволяют пациентам быстрее возвращаться к профессиональной и спортивной деятельности. Кроме того, артроскопическая техника позволяет одномоментно устранить сопутствующую патологию плечевого су-

става, что невозможно при традиционном открытом вмешательстве. Это особенно важно у пациентов молодого возраста и спортсменов.

Вывод. Артроскопический тенодез длинной головки двуглавой мышцы плеча является эффективным и безопасным методом хирургического лечения, который обеспечивает: сокращение длительности операции на ~18%; уменьшение сроков госпитализации более чем в 2 раза; более быстрое восстановление функции (на 2–3 недели раньше по сравнению с открытым методом); снижение частоты осложнений почти в 3 раза. Таким образом, артроскопический метод может рассматриваться как золотой стандарт хирургического лечения разрывов LHBT в современной травматологии и ортопедии.

РЕАБИЛИТАЦИЯ ПОСЛЕ ХИРУРГИЧЕСКОГО ЛЕЧЕНИЯ ПОВРЕЖДЕНИЙ СУХОЖИЛИЯ ДЛИННОЙ ГОЛОВКИ ДВУГЛАВОЙ МЫШЦЫ ПЛЕЧА

Ирисметов М.Э., Ҳамроев Ш.Ф., Шамшиметов Д.Ф.

Республиканский специализированный научно-практический медицинский центр травматологии и ортопедии

Введение. Повреждения сухожилия длинной головки двуглавой мышцы плеча (LHBT) являются частой причиной боли и ограничения функции плечевого сустава. Они встречаются как у пациентов среднего и пожилого возраста с дегенеративными изменениями, так и у молодых людей, включая профессиональных спортсменов, при травматических повреждениях. По данным разных авторов, частота повреждений LHBT составляет от 5% до 15% среди всех патологий плечевого сустава (Ahrens et al., 2004; Murthi et al., 2010). Основная цель хирургического лечения (тенодез или тенотомия) заключается в устранении болевого синдрома и восстановлении стабильности плечевого сустава. Однако только оперативное вмешательство не гарантирует полного восстановления функции. Важнейшую роль играет поэтапная реабилитация, которая позволяет предупредить развитие контрактур, атрофии мышц, а также ускоряет возвращение пациента к привычной физической активности. Современные подходы акцентируют внимание на ранней активизации, постепенном увеличении амплитуды движений и индивидуализации нагрузки. Исследования последних лет показывают, что грамотно построенный протокол реабилитации сокращает сроки восстановления на 20–30% и снижает частоту осложнений почти в 2 раза (Boileau et al., 2009; Werner et al., 2014). Таким образом, разработка и внедрение оптимизированной программы реабилитации после хирургического лечения LHBT является одним из ключевых условий достижения высоких функциональных результатов.

Материалы и методы исследования. В исследование включено 82 пациента после артроскопического тенодеза LHBT. Пациенты были разделены на две группы: Основная (n=22): проходили поэтапную оптимизированную программу реабилитации. Контрольная (n=30): получали стандартные протоколы восстановления. Программа реабилитации включала 4 этапа: Ранний (0–2 недели): иммобилизация конечности, пассивные движения в пределах безопасной амплитуды, криотерапия, физиотерапия. Подострый (2–6 недель): постепенное расширение амплитуды, активные движения без нагрузки на бицепс, упражнения на стабилизацию лопатки.

Функциональный (6–12 недель): подключение упражнений с лёгкой отягощённой нагрузкой, развитие координации, укрепление плечевого пояса. Поздний (3–6 месяцев): возвращение к спортивным и профессиональным нагрузкам, упражнения на силу и выносливость. Эффективность оценивалась по шкалам VAS, Constant–Murley, UCLA Shoulder Score, а также по времени восстановления амплитуды движений.

Результаты. Купирование боли (VAS): через 1 месяц в основной группе показатель составил 2,1±0,7, в контрольной — 3,4±0,9 ($p<0,05$). Восстановление амплитуды движений: к 6-й неделе полная подвижность восстановилась у 73% пациентов основной группы и только у 48% контрольной; к 12-й неделе — у 95% против 82%. Функция плечевого сустава (Constant–Murley): через 6 месяцев основной показатель составил 92,6±3,5, в контрольной — 85,1±4,7 ($p<0,01$). Частота осложнений: контрактуры и хронический болевой синдром встречались у 4,7% пациентов основной группы и у 12,5% контрольной.

Обсуждение. Результаты демонстрируют, что оптимизированный протокол реабилитации обеспечивает более быстрое восстановление амплитуды движений и снижение болевого синдрома. Ранняя активизация и постепенное увеличение нагрузки предотвращают развитие вторичных осложнений, в то время как избыточная иммобилизация и отсутствие индивидуализации увеличивают риск тугоподвижности. Полученные данные подтверждают необходимость интеграции реабилитационных мероприятий в единый алгоритм хирургического лечения LHBT. Таким образом, именно комбинация малоинвазивного вмешательства и современной реабилитации позволяет достичь максимальных функциональных результатов.

Вывод. Оптимизированная поэтапная программа реабилитации после артроскопического тенодеза LHBT: способствует более быстрому купированию боли и восстановлению подвижности; ускоряет достижение полной амплитуды движений в среднем на 2–3 недели; повышает функциональные исходы по шкале Constant–Murley на 7–10 баллов; снижает риск осложнений почти в 2,5 раза.

Таким образом, реабилитация является неотъемлемым этапом хирургического лечения повреждений LHBT и должна проводиться по индивидуализированным протоколам с учётом возраста, профессии и уровня физической активности пациента.

ОПЫТ ЛЕЧЕНИЯ БОЛЬНЫХ С НЕПОЛНЫМИ АМПУТАЦИЯМИ НИЖНИХ КОНЕЧНОСТЕЙ

Исмоилов А.Дж., Валиев Э. Ю., Шукуров Ш.Р., Эргашев Д.

Республиканский научный центр экстренной медицинской помощи, Ташкент, Узбекистан

Проблема лечения повреждения магистральных сосудов конечностей привлекает огромное внимание хирургов, особенно в последнее время. Это связано с увеличением количества техногенных аварий, а также ещё имеющими место локальными военными конфликтами, в которых используется более травматичное огнестрельное оружие. Следует отметить, что последние годы отмечается рост бытового, транспортного и производственного травматизма с повреждением магистральных сосудов. При этом повреждения сосудов при переломах костей отмеча-

ется в 0,6-10% случаев, составляя в среднем 4-5%.

Цель работы: проанализировать опыт оказания специализированной помощи пострадавшим с неполными ампутациями нижних конечностей на материале РНЦЭМП.

Материал и методы. За период с 2001 по 2021 год в отделениях взрослой, детской травматологии и хирургии сосудов с микрохирургией РНЦЭМП был пролечен 151 больной с открытыми и закрытыми сочетанными костно-сосудистыми травмами нижних конечностей. Взрослых мужчин было 113 (74,8), женщин – 23 (15,3%), детей обоего пола до 18 лет - 15 (9,9%). 127 (84,1%) больных были доставлены в течение ближайших 1 - 6 часов после травмы, то есть, в сроки, благоприятные для проведения операций. В нашем клиническом материале (в обеих группах), было отмечено - 14(10.1%) пострадавших с неполной ампутацией сегмента нижней конечности. По нашему мнению, неполная ампутация характеризуется повреждением скелета сегмента конечности (перелом или вывих) и пересечением более половины кожи и мягких тканей по окружности. Отличительной особенностью травм данной группы является сохранение хотя бы незначительного по ширине кожного мостика с подкожной клетчаткой, а также и других тканей, которые в принципе могут в той или иной степени обеспечить кровоснабжение ампутированного сегмента По уровню и локализации повреждений имело место следующее распределение: уровне бедра – 4(29%); уровень голени - 8 (57%), и стопы - 2(14%).

Результаты и обсуждение. Учитывая многолетний опыт ведения тяжелого контингента больных с костно-сосудистыми повреждениями нижних конечностей, а также опыт ведущих клиник позволил нам разработать комплекс лечебно-тактических мероприятий, на который был получен патент в виде «Алгоритма действий при полной ампутации нижних конечностей». Согласно которого ввозможность выполнения реконструктивной операции в данной группе решается интраоперационно.

Показаниями к реконструктивным операциям при неполных травматических ампутациях нижних конечностей являются неполные отчленения с сохранением сегмента (электропилой) дистальнее уровня нижней 1/3 бедра, или тракционно-раздавливающие ампутации и ампутации электропилой дистальнее уровня верхней - средней – нижней трети голени при относительном сохранении целостности сегмента. В этих случаях показана ревизия ран и сегмента с целью поиска, в первую очередь, артерий и вен, подлежащих реконструкции, а также оценки жизнеспособности мышц, и возможности выполнения остеосинтеза. При положительных результатах показана восстановительная операция – остеосинтез, реваскулиризация сегмента и, по возможности, восстановление нервов и мышц (сухожилий). При более высоком уровне повреждения, независимо от механизма повреждения, показано первичное формирование культи. При травмах с полным разрушением сегмента, независимо от уровня, показано первичное формирование культи.

При выполнении реконструктивных операций мы, придерживались определенной последовательности этапов, включающих:

- тщательную первичную хирургическую обработку ран с иссечением, по возможности, всех нежизнеспособных тканей с одновременной маркировкой структур;
- выполнение «надежного» остеосинтеза, преимущественно спицами и штифтами, порой с отступлением от общепринятых методик,
- реваскуляризацию, включающую наложение артериальных и, по показаниям, венозных анастомозов, либо аутовенозное протезирование, с примене-

нием оптического увеличения;
- оценку кровообращения после пуска кровотока;
- восстановление мышечно-сухожильных структур и нервов, шов (пластика) нервов;
- закрытие раны местными тканями либо с применением тех или иных способов кожной пластики
- иммобилизация конечности.

Оказание помощи пострадавшим с неполной ампутацией нижних конечностей с использованием разработанного агоритма, позволили нам сохранить сегмент и получить положительный исход у 139 (92,1%) случаев, что позволяет широко использовать последний в практическом здравоохранении.

ГЕМАТОЛОГИЧЕСКИЕ НАРУШЕНИЯ У ПОЖИЛЫХ ПАЦИЕНТОВ С ПЕРЕЛОМАМИ БЕДРА: АКЦЕНТ НА АНЕМИЮ

Кобилов Н.Р., Каримов М.Ю., Исмоилов Н.У., Эргашов А.З.

Ташкентский государственный медицинский университет, Ташкент, Узбекистан

Актуальность. Переломы бедра у пожилых пациентов представляют собой серьёзную медико-социальную проблему, обусловленную высокой частотой инвалидизации и летальности. Наряду с остеопорозом и сопутствующими хроническими заболеваниями, значимую роль в прогнозе исхода играют гематологические нарушения, в первую очередь анемия. Снижение уровня гемоглобина и эритроцитарной массы ухудшает кислородотранспортную функцию крови, что повышает риск гипоксии тканей, замедляет регенерацию костной ткани, увеличивает вероятность осложнений и продлевает сроки реабилитации.

Цель. Оценить распространённость анемии у пожилых пациентов с переломами бедра и определить её влияние на ближайшие результаты лечения и восстановительный процесс.

Материалы и методы. Исследование проведено в отделении неотложной травматологии Многопрофильной клиники Ташкентского государственного медицинского университета в 2022-2024 гг. Включено 58 пациентов в возрасте 60-90 лет (средний возраст — 77 лет), среди которых 36 женщин и 22 мужчины. Всем больным выполнялся общий анализ крови при поступлении. Критериями диагностики анемии служили значения гемоглобина <120 г/л у женщин и <130 г/л у мужчин (ВОЗ). Пациенты были разделены на две группы: с анемией и без анемии. Сравнивались показатели частоты осложнений, средняя продолжительность госпитализации и скорость восстановления функциональной активности.

Результаты. Анемия была выявлена у 34 пациентов (58,6%). В этой группе чаще фиксировались послеоперационные осложнения: инфекционные реакции, анемический синдром в послеоперационном периоде, пролонгированная слабость (29,4% против 8,3% у пациентов без анемии, $p<0,05$). Средняя длительность госпитализации у больных с анемией составила 15,2 суток, что значительно превышало аналогичный показатель в контрольной группе — 10,4 суток ($p<0,01$). Кроме того, у пациентов с анемией наблюдалось замедленное восстановление способности к самостоятельной ходьбе и необходимость в дополнительной инфузионной либо

трансфузионной терапии.

Заключение. Гематологические нарушения, в частности анемия, являются важнейшим прогностическим фактором при лечении переломов бедра у пожилых пациентов. Своевременная диагностика и коррекция анемии способствуют снижению частоты осложнений, сокращению длительности госпитализации и улучшению результатов реабилитации. Включение оценки уровня гемоглобина и состояния эритропоэза в стандартные протоколы ведения больных с переломами бедра позволит повысить эффективность и безопасность медицинской помощи в геронтотравматологии.

МАРКЕРНЫЙ КОНТРОЛЬ ВОСПАЛИТЕЛЬНОГО СТАТУСА У ПОЖИЛЫХ ПАЦИЕНТОВ С ПЕРЕЛОМАМИ ПРОКСИМАЛЬНОГО ОТДЕЛА БЕДРА

Кобилов Н.Р., Каримов М.Ю., Хайитов А.А., Мирзаахмедов Ф.М.

Ташкентская государственный медицинский университет

Актуальность. Переломы проксимального отдела бедра у пожилых пациентов сопровождаются высоким риском летальности и инвалидизации. Одним из ключевых факторов, определяющих течение и исход лечения, является выраженность воспалительного ответа организма. Маркеры CRP, IL-6, WBC, температура тела и динамика MCV позволяют объективизировать тяжесть воспаления и прогнозировать вероятность осложнений.

Цель. Изучить диагностическую и прогностическую значимость маркеров воспалительного статуса у пожилых пациентов с переломами проксимального отдела бедренной кости.

Материалы и методы. В исследование включены 58 пациентов старшей возрастной группы (средний возраст — 77 лет), госпитализированных в отделение неотложной травматологии. Всем пациентам при поступлении определялись уровни CRP, IL-6, WBC, регистрировалась температура тела и динамика MCV. Пациенты были разделены на три группы по степени воспалительного ответа: лёгкая, умеренная и тяжёлая.

Результаты. Установлено, что у пациентов с лёгкой степенью воспаления (36%) стабилизация лабораторных показателей наблюдалась в течение первых 48 часов, что позволило выполнить оперативные вмешательства на 2–3 сутки. В этой группе осложнений зарегистрировано не было, сроки вертикализации составляли в среднем 2–3 дня.

При умеренной степени воспаления (43%) положительная динамика CRP и IL-6 отмечалась на 3–4 сутки. Хирургическое лечение выполнялось в пределах 4–6 суток, осложнения носили транзиторный характер (субфебрилитет, послеоперационная анемия) и наблюдались у 12% больных.

В группе тяжёлого воспалительного статуса (21%) стабилизация маркеров достигалась только к 7–10 суткам. Осложнения зафиксированы у 33% пациентов (пролонгированная лихорадка, дыхательная недостаточность), сроки госпитализации увеличивались более чем в 1,5 раза по сравнению с лёгкой группой ($p<0,05$).

Заключение. Полученные данные подтверждают, что маркеры воспалительного статуса (CRP, IL-6, WBC, температура тела, динамика MCV) являются надёжными

прогностическими инструментами в геронтотравматологии. Стратификация пациентов по выраженности воспаления позволяет определить клинический риск, снизить вероятность осложнений и оптимизировать тактику хирургического лечения.

Таким образом, ранняя оценка воспалительного ответа и динамическое наблюдение за маркерами должны быть интегрированы в стандартные протоколы ведения пожилых пациентов с переломами проксимального отдела бедра, что повышает безопасность и улучшает функциональные исходы.

ПРЕИМУЩЕСТВО КОМПЬЮТЕРНОЙ ТОМОГРАФИИ В ДИАГНОСТИКЕ И ЛЕЧЕНИИ ПРИ ПЕРЕЛОМАХ ДНА ВЕРТЛУЖНОЙ ВПАДИНЫ

Косимов М.А., Тожибоев Б.А.

Сырдарьинский областной филиал Республиканского научного центра экстренной медицинской помощи, Гулистан, Узбекистан

В 2023-2025 гг. на обследовании и лечении в Сырдарьинском филиале Республиканского научного центра экстренной медицинской помощи находились 21 пациента с диагнозом переломами дна вертлужной впадины. В 88% случаев причиной переломов вертлужной впадины явилась автомобильная травма и 12% случаев механизм травм обусловлена с высотными травмами. Решающее значение в диагностике перелома вертлужной впадины принадлежит рентгенологическому исследованию, однако часто снимки, сделанные в переднезадней проекции, не позволяют определить характер смещение отломков, поэтому во избежание ошибки и для получение более полного представления о наступивших анатомических изменениях костей всем больным с переломами дна вертлужной впадины выполнена МСКТ костей таза. Среди больных мужчин было 16 (76%), женщин – 5 (24%), возраст от 22 до 46 лет. У всех больных основным скрининговым методом диагностики был обзорная рентгенография. Следует отметить, что обследование больных проводилось на фоне противошоковой терапии и обезболивания.

МСКТ может предоставить полную информацию о состояние костных отломков, оценить повреждение переднего и заднего полукольца тазовых костей. С помощью компьютерной томографии в нашей клинике разработана 5 абсолютные показание к оперативному лечению при переломах вертлужной впадины:

1) Невправляющиеся переломо-вывихи.

2) Переломы задневерхнего края вертлужной впадины с костными фрагментами более 2см.

3) Многооскольчатые переломы со смещением осколка в сустав.

4) Перелом задней рамы дна вертлужной впадины.

5) Комбинированные переломы вертлужной впадины и бедренной кости.

14 больным выполнена открытая репозиция и остеосинтез дна вертлужной впадины. В 7 случаев больные лечились консервативно с помощью скелетное вытяжение.

10 больных прооперировали на 1- 2е сутки после получения травмы, а 4-е были прооперированы в более поздние сроки, так как обратились спустя 2-3-е сутки после получения травмы. Анестезия использовалась спинномозговая 0,5% раствором лонгокиана. Результаты исследования и их обсуждение. В зависимости от локали-

зации перелома индивидуально подбирался хирургический доступ. При переломах с монолитным фрагментом с задне-верхней локализацией использовали боковой доступ, расслаивая ягодичные мышцы. Если отломок находился в задненижнем отделе, то хирургический доступ осуществлялся с частичным или полным отсечением внутренних ротаторов (доступ Кохера-Лангенбека). При многооскольчатом характере перелома, особенно с большой протяжённостью (центральный угол дефекта более 45 градусов), доступ был задне-наружным с отсечением большого вертела. Этот же доступ использовали при ревизии полости сустава при невправимых вывихах и при сочетании краевого перелома с поперечным. В зависимости от размеров костного отломка фиксацию переломов выполняли спонгиозными винтами или пластинами. Дополнительно больному накладывалось транс артикулярные спицы и кокситную гипсовую повязку сроком до двух месяцев. У больных прооперированных на 1-2-е сутки после получения травмы были получены хорошие и удовлетворительные результаты и полностью восстановлена трудоспособность. У больных прооперированных в поздние сроки в отдалённом послеоперационном периоде отмечались осложнения в виде асептического некроза головки бедра и коксоартроз тазобедренного сустава. В последующем этим больным было произведено тотальное эндопротезирование тазобедренного сустава.

Вывод. Таким образом, одним из наиболее частых повреждений тазобедренного сустава являются переломы вертлужной впадины. Возраст пациентов и возможные дегенеративно-дистрофические осложнения обусловливают социально-экономическую значимость данной проблемы. Результаты лечения во многом зависят не только от характера повреждения, сроков оказания помощи, но и от метода используемого пособия. Применение современных методов диагностики (компьютерная томография с 3D изображением) и точно установленные рентгенологические критерии определяют не только необходимость самого открытого вмешательства, но и позволяют выбрать адекватный доступ к тазобедренному суставу. Оперативное вмешательство в ранние сроки после травмы является технически менее сложным, малотравматичным и дает более благоприятные исходы. При позднем поступлении пациентов результаты менее благоприятны, и целью оперативного лечения таких пострадавших является, наряду с восстановлением конгруэнтности сустава, подготовка анатомических параметров сустава для последующего эндопротезирования.

ПРИНЦИПЫ ЛЕЧЕНИЯ РЕФРАКТУР В ЗАВИСИМОСТИ ОТ СОСТОЯНИЯ КОСТНОМОЗГОВОГО КАНАЛА В ТРУБЧАТЫХ КОСТЯХ

Косимов А.А., Ходжанов И.Ю.

Ташкентский государственный медицинский университет, Ташкент, Узбекистан, Республиканский специализированный научно-практический медицинский центр травматологии и ортопедии, Ташкент, Узбекистан

Актуальность. Несмотря на современное развитие травматологии и ортопедии, на сегодняшний день в лечении переломов костей у детей встречаются следующие осложнения: -замедленное сращение - от 4,5% до 6,3%, неправильные сращения после первичного перелома составляют от 7,2% до 8,5%; -повторные переломы

составляют от 4% до 21,3% случаев, ложный сустав - от 2,4% до 4,3%. По данным литературы, осложнения, возникшие у консервативно пролеченных детей с повторными переломами, выглядят следующим образом: рефрактура - от 4,2% до 5,6%, несращение - от 6,5% до 7,0%, ложный сустав - от 7,6% до 8,2%, замедленная консолидация - от 9,8% до 12%. По нашим наблюдениям и данным литературы после операции отмечались такие осложнения, как неправильное сращение рефрактуры - 0,7%-0,9%, ложный сустав – от 2,2% до 3,8%, несращение рефрактуры – от 4,27% до 4,9%, замедленное сращение - от 5,1% до 7,8%, и, наконец, ре - рефрактура - от 2,1% до 2,3% случаев. В возникновении вышеуказанных осложнений большое значение имеют изменения в костномозговом канале, которые могут быть как патологическими, так и нормальными. Профилактика, уменьшение и устранение таких осложнений, наблюдаемых после повторных переломов, зависит от поэтапных изменений в эндостальной мозоли в костномозговом канале.

Цель. Улучшение результатов лечения повторных переломов костей с учетом изменений, протекающих в эндостальном канале.

Материалы и методы. Под наблюдением с 2015 г. по 2024 г. было 557 больных с повторным переломом, возраст колебался в пределах 0-18 лет, большую часть составили дети в возрасте 7-11 лет. 291 пациент лечились в стационарных условиях, 266 больных пролечены амбулаторно.

Первый метод: Под рентген-контролем (ЭОП) из проксимального отломка поврежденной кости вводят спицу в костномозговой канал выше места перелома. Также из дистального отломка поврежденной кости вводят спицу в костномозговой канал ниже места перелома. По достижении одной из спиц эндостальной мозоли, закрывающей костномозговой канал, мозоль просверливают спицей многократно до её свободного прохождения в костномозговой канал второго отломка. Точно так же просверливают из второго отломка в противоположном направлении, разрушая эндостальную мозоль до полного открытия внутренней части канала. Об открытии внутренней части канала говорит свободное прохождение через него каждой спицы. При повторном переломе одной кости предплечья или при переломе обеих костей предплечья каждую кость обрабатывают аналогично.

Второй метод: При повторном переломе ключицы операция проводится открытым путем, спицу проводят через костномозговой канал, проксимальный конец ее выводят из кортикальной части и сгибают под углом 80-90º, дистальный ее конец выводят через акромиальный конец ключицы, осуществляют тракцию по оси, а затем загибают в противоположном направлении под углом 80-90°, то есть производят “Z” – образную фиксацию отломков. После сопоставления отломков рану ушивают послойно.

Преимущества способа.

- отсутствует повреждение ростковой зоны в момент операции;
- имеется возможность очищения костномозгового канала от старой костной мозоли закрытым способом;
- в очищенном костномозговом канале создаются условия, улучшающие кровообращение, что играет большую роль для повторной остеорепарации.

Результаты. Анализ полученных результатов выявил хороший исход в общей группе пролеченных пациентов в 346 (62,1%) случаях из 557. Удовлетворительный результат получен у 176 (31,6%) больных, у которых наблюдалась контрактура в смежных суставах, и неудовлетворительный исход хирургического лечения нами отмечен у 35 (6,3%) пациентов в связи с закрытием костномозгового канала у боль-

ных, лечившихся амбулаторно, так как у них наблюдалось несращение, формирование ложного сустава. У 291 больных, наблюдавшихся в стационаре, хороший результат лечения был отмечен более, чем у половины из них – в 183 (62,8%) случаях, у 104 (35,8%) пациентов результат признан удовлетворительным из-за замедленного сращения и контрактуры в смежных суставах, неудовлетворительный результат признан в 4 (1,4%) случаях. У больных, лечившихся амбулаторно, хороший исход был у 163 (61,3%) пациентов, удовлетворительный – у 72 (27,1%) больных и неудовлетворительный результат в 31 (11,6%) случаев. Как показали наши наблюдения пациенты со стационарным лечением более склонны соблюдать ортопедический режим, что имеет очень большое значение в окончательных хороших результатах с полным анатомическом и функциональным восстановлением.

Таким образом, предлагаемые способы хирургического лечения создают условия для нормального течения костной регенерации, заключающейся в улучшении местного кровообращения за счет восстановления мелких сосудов на месте повторного перелома. Рекомендуемые способы доступны травматологам всех уровней от периферических медицинских учреждений до центральных и не требуют дополнительных финансовых расходов. Новые методы могут быть предметом выбора при повторных переломах костей, предотвращающих возможные осложнения, как замедленное сращение, несращение и образование ложного сустава в отдаленном сроке лечения.

ОСТЕОПЕНИЯ У ДЕТЕЙ С НИЗКОЭНЕРГЕТИЧЕСКИМИ ПЕРЕЛОМАМИ ДЛИННЫХ КОСТЕЙ В ДИНАМИКЕ ЛЕЧЕНИЯ И ВОССТАНОВЛЕНИЯ ПО ДАННЫМ ДЕНСИТОМЕТРИИ

Матанов З.М.

Университет «Альфраганус», Ташкент, Узбекистан

Актуальность. В мире проводится ряд исследований, посвященных оптимизации лечения низкоэнергетических переломов длинных костей в детском возрасте на почве остеопороза и остеопении. Проблема остеопении и остеопороза у детей и подростков в настоящее время находит широкое отражение в проведенных клинических исследованиях, метаанализах, обзорах и клинических рекомендациях. Благодаря разработке и усовершенствованию костных денситометров, внедрении их в клиническую практику значительные успехи достигнуты в диагностике, что дает возможность с высокой точностью, скоростью и безопасностью диагностировать у детей и подростков остеопению и остеопороз. Одно из актуальных направлений, которое широко развивается во всех странах мира, в том числе является важным и для Узбекистана, это исследования влияния факторов риска на частоту переломов у детей и подростков

Цель исследования: определить частоту и выраженность снижения минеральной плотности костей у детей с низкоэнергетическими переломами длинных костей при поступлении и в период восстановления по данным денситометрии.

Материалы и способы. Проведено проспективное исследование и лечение 264 детей с низкоэнергетическими переломами длинных костей, пролеченных в период с 2020 по 2024 гг., а также проведен анализ данных обследования 35 практически

здоровых детей из группы риска развития остеопении (малоподвижный образ жизни). Выбор здоровых детей из группы риска был связан с необходимостью выявления в этой группе значительного числа случаев остеопении, как это имеет место у детей с низкоэнергетическими травмами. Всего в данной работе было обследовано 299 детей.

Результаты. Из 229 детей с низкоэнергетическими переломами длинных костей, обследованных при поступлении денситометрически, у 66 (28,8%±3,0%) не проводилась фармакокоррекция остеопении (контрольная группа), у 163 (71,2%±3,0%) проводилась фармакокоррекция остеопении (основная группа). Из 66 детей контрольной группы при поступлении денситометрически остеопения не выявлена у 42 (63,6%±6,0%), выявлена у 24 (36,4%±6,0%). Из 163 детей основной группы при поступлении у 97 (59,5%±3,9%) остеопения не выявлена, у 66 (40,5%±3,9%) выявлена остеопения. Статистически достоверной разницы по частоте встречаемости остеопении при поступлении в основной и контрольной группах, обследованных денситометрически не было (P<0,05).

Через 9 месяцев после травмы денситометрически обследовано 118 детей, из них 35 (29,7%) детей контрольной и 83 (70,3%) ребенка основной группы. Исходно из 118 детей остеопения выявлена у 49 (41,5%), в том числе у 12 детей контрольной (34,3%) и 46 (55,4%) детей основной группы, различия между группами статистически недостоверны.

Через 9 месяцев из 35 детей контрольной группы остеопения выявлена у 30 (85,7%), из 83 детей основной группы остеопения выявлена у 18 (21,7%), различия в частоте встречаемости остеопении между основной и контрольной группах были статистически достоверны (P<0,05).

Различия между данными за 9 месяцев по частоте встречаемости остеопении во всех подгруппах (без наличия остеопении, с наличием остеопении) были статистически достоверны (P<0,05). В контрольной группе это было утяжеление нарушений МПК, в основной группе это было улучшение состояния МПК. Для полноты картины мы провели анализ не только по общей статистике частоты встречаемости остеопении в контрольной и основной группах, но также индивидуальный анализ изменений нарушений МПК.

Вывод. Анализ денситометрических данных как по частоте выявления остеопении и ее тяжести, так и по абсолютным значениям минеральной плотности кости показал, что у детей с низкоэнергетическими переломами длинных костей за 9 месяцев восстановительного периода минеральная плотность костной ткани снижается более чем у половины детей, у остальных детей не меняется. Включение в комплексное лечение фармакокоррекции остеопении позволяет остановить снижение минеральной плотности кости и добиться его повышения, при этом у трети детей удается купировать имеющиеся у них явления остеопении и остеопороза.

ОСТЕОПЕНИЯ У ДЕТЕЙ С НИЗКОЭНЕРГЕТИЧЕСКИМИ ПЕРЕЛОМАМИ ДЛИННЫХ КОСТЕЙ, ПУТИ ЕЕ КОРРЕКЦИИ

Матанов З.М.

Университет «Альфраганус», Ташкент, Узбекистан

Актуальность: Двухэнергетическая рентгеновская абсорбциометрия (DPA, синоним DEXA – dual energy x-ray absorbciometry). Несмотря на то, что существует несколько методов оценки здоровья костей, DPA является наиболее часто используемым методом оценки, поскольку этот метод неинвазивный, обеспечивает высокую чувствительность и специфичность. При проведении костной денситометрии пациент получает минимальную дозу облучения, обеспечивается быстрота исследования, легко переносится пациентом, и является доступным. В соответствии с рекомендациями ВОЗ DXA является «золотым стандартом» диагностики МПК как у детей, так и у взрослых.

Цель исследования: Повысить эффективность лечения переломов длинных костей у детей возникших на фоне низкой минеральной плотности кости, путем совершенствования методов диагностики.

Материалы и способы. Исследован показатели костной денситометрии 229 детей и подростков с переломами длинных костей в возрасте от 6 до 17 лет, которые находились на лечении.

Результаты и их обсуждение. Из 229 детей с низкоэнергетическими переломами длинных костей, обследованных при поступлении денситометрически, у 66 (28,8%±3,0%) не проводилась фармакокоррекция остеопении (контрольная группа), у 163 (71,2%±3,0%) проводилась фармакокоррекция остеопении (основная группа). Из 66 детей контрольной группы при поступлении денситометрически остеопения не выявлена у 42 (63,6%±6,0%), выявлена у 24 (36,4%±6,0%). Из 163 детей основной группы при поступлении у 97 (59,5%±3,9%) остеопения не выявлена, у 66 (40,5%±3,9%) выявлена остеопения. Через 9 месяцев после травмы денситометрически обследовано 118 детей, из них 35 (29,7%) детей контрольной и 83 (70,3%) ребенка основной группы. Исходно из 118 детей остеопения выявлена у 49 (41,5%), в том числе у 12 детей контрольной (34,3%) и 46 (55,4%) детей основной группы. Через 9 месяцев из 35 детей контрольной группы остеопения выявлена у 30 (85,7%), из 83 детей основной группы остеопения выявлена у 18 (21,7%). В контрольной группе это было утяжеление нарушений МПК, в основной группе это было улучшение состояния МПК.

У 68 детей состояние костной ткани за 9 месяцев не изменилось, в том числе у 15 (42,9% ±8,5%) детей контрольной группы и 53 (63,9% ±5,3%) основной группы. Из этих 68 детей исходно без остеопении был 51 ребенок, в том числе 5 (21,7% ±8,8%) из 23 детей контрольной группы и 46 (100%) из 46 детей основной группы. Улучшение состояния МПК зафиксировано у 30 (25,4%) детей, все они были из основной группы, в контрольной группе таких детей не было ($P<0,05$).

Такие же тенденции выявил анализ цифровых данных денситометрии Исходные значения минеральной плотности кости в контрольной и основной группах составили 0,70±0,02 г\см^3 и 0,71±0,01 г\см^3 на позвоночнике и 0,76±0,04 г\см^3 и 0,77±0,01 г\см^3 на бедре, они статически достоверно не различались ($P<0,05$).

Заключение. Полученные нами данные показали, что в популяции г. Ташкента 39,3% детей имеют низкие показатели МПК и это явление выступает как один из факторов риска развития перелома при низкоэнергетических травмах. Таким образом, анализ денситометрических данных как по частоте выявления остеопении и ее тяжести, так и по абсолютным значениям минеральной плотности кости показал, что у детей с низкоэнергетическими переломами длинных костей за 9 месяцев восстановительного периода минеральная плотность костной ткани снижается более чем у половины детей, у остальных детей не меняется. Включение в комплексное лечение фармакокоррекции остеопении позволяет остановить снижение минеральной плотности кости и добиться его повышения, при этом у трети детей удается купировать имеющиеся у них явления остеопении и остеопороза.

ИСПОЛЬЗОВАНИЕ СОВРЕМЕННЫХ СТЕРЖНЕВЫХ АППАРАТОВ ПРИ ОТКРЫТЫХ ПЕРЕЛОМАХ ДЛИННЫХ КОСТЕЙ

Махмудов Д.Ш., Мухиддинов Ч.С., Исмоилов Д.Н., Бобокалонов Ш.К.

Центральная районная больница Аштского района имени И. Хасанова, Таджикистан

Введение. Проблема лечения открытых переломов длинных костей конечностей пострадавших с множественной и сочетанной травмой сохраняет высокую актуальность для современной травматологии и ортопедии.

Стержневые аппараты имеют явные преимущества над спицевым благодаря простоте конструкции. Хирургической техники, жёсткости фиксации, меньшей травматизации мягких тканей. По мнению А.В.Соколова и соавт.(2007), методом выбора лечения открытых переломов длинных костей на реанимационном этапе является стержневой аппарат внешней фиксатции (АВФ).Несмотря на внедрение новых технологий в лечение переломов длинных костей, вероятность развития осложнений, удельный вес несросшихся переломов, ложных суставов.деформации и контрактуры суставов остоется довольно высоким. Поэтому улучшение результатов лечения окрытых переломов длинных костей является актуальной и социальной проблемой здравоохранения.

Цель исследования. Оптимизация хирургического лечения открытых переломов длинных костей конечностей с использованием современных стержневых аппаратов.

Материал и методы исследования. Работа основана на анализе лечения и наблюдения 28 пострадавших с открытыми переломами длинных костей конечностей за период 2018-2025 гг. мужчин было 20, женщин 8 случаев. Больных рапределили на 2 группы: Оснавную и Контрольную. В основной группе 12 пострадавших (42,8 %)- пребегали к раннему стабильному остеосинтезу переломов длинных костей АВФ в первые сутки. В контрольную группу были включены 16 (57.2%) больных , у которых остеосинтез произведен в отсроченном и плановом порядках. Основную часть больных составляли лица мужского пола и трудоспособного возраста(71.4%). В оптимальные сроки (до 1-го часа с момента травмы) в стационар обратились соответственно 75.6 и 69.6% пациентов. По механизму превалировали дорожно-транспортные травмы (52.9 %) и кататравма (21.8%).

В нашем исследовании перелом бедренной кости отмечено у 8 (28.6%), перелом костей голени отмечено у 14 (50%), перелом плеча у 6 (21.4%) больных.

Для обследования больных были использованы клинические методы, рентгенография, компьютерная томография, УЗИ органов, лабораторные исследования. Для определения тяжести травм и состояния больных, степени шока, объём кровопотери и других витальных нарушений были использованы объективные балльные шкалы критерии оценок. Тяжесть травматического шока. Объём кровопотери оценены по Альговеру (1976), тяжесть состояния по Е.К. Гуманенко (1992). При определении тяжести открытых переломов применяли классификацию Tscherne (1983). Отдаленные результаты восстановления конечности оценены по системе Маттис (2008).

Результаты исследования и их обсуждение. Необходимо отметить что тяжесть состояния больных обусловлена характером и локализацией перелома костей конечности, а также тяжестью повреждения сочетанной травы. Величина кровопотери у больных зависела от локализации, характера и степени открытого перелома.

Одной их основных причин ранних осложнений и летальности при сочетанных травмах считается кровопотеря. Выбору тактики лечения повреждений органов и систем предшествовало проведение соответствующей инфузионной терапии, направленной на восполнение объёма циркулирующей крови и стабилизацию гемодинамических показателей. Критерием выбора лечения переломов костей конечностей АВФ проведена во всех случаях, пострадавшим основной группы в первые сутки-12 (42,8%) больным, из них в первые 3 часа с момента получения травмы – в 5 случаях на фоне продолжающихся противошоковых мероприятий, в 7 случаях – после проведения соответсвующей инфузионно – трансфузионной терапии и улучшения общего состояния пострадавших.

У 16 (57.2%) больных на фоне тяжелого травматического шока и доминирования других органов остеосинтез АВФ произведен на вторые сутки.

В 13 (31.3%) случаях стержневой аппарат накладывался исключительно с целью фиксации, как средства лечебно-транспортной иммобилизации для устранения источника ферментативной агрессии и эндотоксикоза. Мобилизации больных без предварительной репозиции костных отломков и сберегательной хирургической обработкой ран. Для коррекции оставшихся деформаций после выхода больных из критического состояния и стабилизации показателей гемостаза производилась коррекция деформации и перемонтаж стержневого аппарата в 7 (17,1%) случаях и накостный остеосинтез пластиной – у 6 (14,6%) больных.

Тактика лечения переломов конечностей в контрольной группе в основном заключалась в применении методов консервативного лечения. В первые трое суток с момента получения первичная хирургическая обработка раны и остеосинтез АВФ были проведены в 2 (13%) случаях. В отсроченном порядке остеосинтез спицами произведен в 6 (32.6%) случаях, лечение переломов скелетным вытяжением выполнено у 8 (54.4%) больных.

Вывод: Использование современных стержневых аппаратов является методом выбора у больных с открытым переломом костей конечностей в ранней стадии травматической болезни. Ранний остеосинтез открытых переломов аппарат внешней фиксации относятся к малоинвазивным способам оперативного вмешательства, проводится независими от тяжести состояния пострадавшего,делает больного транспортабельным, учитивая его малую травматичность и как противошоковое мероприятие. Он способствует нормализации функции важных органов, снижению

ранних угрожающих осложнений и вертикализации пострадавшего. Экономически выгоден больным, ускоряет социальные и трудовые процессы реинтеграции, удобное наложение. Дает хороший доступ к ранам при перевязках.

НАШ ОПЫТ ЛЕЧЕНИЯ ПЕРЕЛОМОВ КОСТЕЙ ГОЛЕНИ НА РАННИХ СТАДИЯХ ТРАВМАТИЧЕСКОЙ БОЛЕЗНИ

[1]Махсудов Ф.М., [2]Ходжанов И.Ю.

[1]Навоийский филиал Республиканский научный центр экстренной медицинской помощи, Навоий, Узбекистан,
[2]Республиканского специализированного научно-практического медицинского центра травматологии и ортопедии, Ташкент, Узбекистан

Актуальность. Травматическая болезнь представляет собой комплексное патологическое состояние, возникающее в ответ на тяжелые механические повреждения опорно-двигательной системы, затрагивающее как кости, так и окружающие ткани. (3). Эта болезнь развивается поэтапно, начиная с острого состояния и заканчивая длительным восстановлением, в течение которого требуется адаптированный и структурированный подход к фиксации костей. Остеосинтез, как метод восстановления целостности костной структуры, играет ключевую роль в лечении травматической болезни, так как он обеспечивает необходимую стабильность для правильного заживления и функционального восстановления (4). На каждой стадии травматической болезни применяются определенные виды остеосинтеза, соответствующие различным потребностям. В начале болезни, в остром периоде, главная цель остеосинтеза - это обеспечение временной стабилизации для предотвращения смещения костных отломков и минимизации повреждений окружающих тканей. (5). На более поздних этапах приоритет смещается на применение постоянного остеосинтеза, обеспечивающего прочную фиксацию и позволяющего костным структурам постепенно адаптироваться к функциональным нагрузкам. В данной главе рассматриваются критерии выбора и методы остеосинтеза, адаптированные к каждой стадии травматической болезни. Особое внимание уделено видам постоянного остеосинтеза, обеспечивающим длительную стабильность, поддержку естественного процесса заживления и снижение риска осложнений Остеосинтез переломов костей голени при множественных и сочетанных травмах требует учета определенных особенностей, особенно у пациентов с тяжелыми повреждениями, значительной кровопотерей и сопутствующими травмами, угрожающими жизни. В остром и раннем периодах травматической болезни стабилизация переломов должна быть малоинвазивной, легко выполняться в первые часы после травмы, обеспечивать надежную фиксацию, способствующую противошоковому эффекту и снижению риска гипостатических осложнений. Правильный подход к остеосинтезу также способствует оптимальному сращению переломов, облегчает уход за пациентом, а также ускоряет его раннюю активизацию и реабилитацию. (6).

Цель. Улучшение методов и результатов лечения переломов костей голени при ранних периодах травматического болезни путем внедрения и разработки оптимальных методов остеосинтеза

Материалы и методы. Объектом исследования явились 107 пациентов с пере-

ломами костей голени в рамках травматической болезни, пролеченных в отделении «Сочетанных и осложнённых травм» Навоийского филиала Республиканского научного центра экстренной медицинской помощи в 2021-2024 годах.

Результаты. Общее количество пациентов составило 107 человек, которые были разделены на 2 группы. Основную группу составили 81,3% (n=87) пациентов, в лечении которых применялись современные методы терапии. На ранних этапах травматических заболеваний в этой группе использовались поэтапные методы лечения, переход от временного к постоянному остеосинтезу, а также подход «damage control orthopaedics». Контрольную группу составили 16,7% (n=20) пациентов, которым проводилось лечение по стандартным методикам. Из этих пациентов 81 человек (75,7%) - мужчины и 26 человек (24,3%) - женщины, что указывает на то, что мужчины получали травмы в 3 раза чаще, чем женщины. Среди пострадавших - 78 человек (72,8%) трудоспособного возраста от 18 до 50 лет и 29 человек (27,2%) в возрасте от 51 до 61 года. Распределение пациентов по механизму травмы следующее: бытовые травмы - 27 (25,2%); производственные - 21 (19,6%); в результате дорожно-транспортных происшествий - 43 (40,3%); при кататравме - 13 (12,1%); и прочие травмы - 3 (2,8%). Закрытые переломы наблюдались у 85 пациентов (79,4%), открытые - у 22 пациентов (20,6%). Распределение видов повреждений костей голени проводилось согласно классификации AO-ASIF по тяжести переломов: тип A – простые повреждения у 21 пациента (19,6%), тип B – клиновидные переломы у 49 пациентов (45,8%) и тип C – сложные переломы у 37% пациентов (34,6%). 14 (13,1%) пациентов лечились с политравмой, 90 (84,1%) - с сочетанной травмой и 3 (2,8%) - с комбинированные травмой. На ранних стадиях травматической болезни, помимо повреждения костей голени, присоединяются повреждения других анатомических частей, таких как мозг, грудная клетка, верхние и нижние конечности, позвоночник, кровеносные сосуды, всего 207 травм. При обобщении результатов лечения были получены следующие данные: среди 107 пациентов в раннем периоде травматической болезни летальность наблюдалась в 2 случаях (1,86%), в том числе в основной группе - 1 случай (0,9%) вследствие молниеносной формы жировой эмболии, а в контрольной группе - 1 случай (0,9%) по результатам патологоанатомического заключения вследствие тромбоэмболии лёгочной артерии. В ходе исследования использовались клинические, лабораторные, инструментальные (рентгенография, мультиспиральная компьютерная томография, ультразвуковая допплерография сосудов нижних конечностей) и статистические методы исследования.

Заключение: Переломы костей голени при травматической болезни характеризуются высоким риском осложнений, достигающим до 25,5% в контрольной группе и 14,9% в основной группе. Эти факторы требуют комплексного подхода к лечению. Для успешного восстановления необходима индивидуально подобранный вид временного и адекватного перехода на постоянный вид остеосинтеза.

Разработанный алгоритм остеосинтеза, ориентированный на время и стадию травматической болезни, в совокупности разработанной показании и противопоказании позволяет оптимизировать лечение, учитывая особенности заживления на каждом этапе. Такой подход способствует индивидуализации проводимого остеосинтеза, ускорению восстановления и повышению функциональных результатов лечения.

Оптимальное время перехода на постоянный остеосинтез при аппаратах внешней фиксации составил на 12 сутки, на БИОС- 10 сутки и ЛСП на 7-8 сутки. Основные количество больных переходили на БИОС- 78,1%, остальные 14,1% больные перехо-

дили на накостные пластины и 6,9% на аппараты внешней фиксации.

Изучение эффективности проведенного лечения при травматической болезни показало, что применение комплексных подходов, включая медикаментозную терапию, реабилитационные мероприятия и выбор метода остеосинтеза, свидетельствуют о сокращении времени восстановления снижении частоты осложнений с разницей с разницей 10,6%, что повышала качества жизни пациентов в виде ранней вертикализации и ранней наступление на конечность.

ОПТИМИЗАЦИЯ ХИРУРГИЧЕСКОГО МЕТОДА ЛЕЧЕНИЯ ПОВРЕЖДЕНИЙ ВЕРТЛУЖНОЙ ВПАДИНЫ

Мирзаев Ш.Х., Гаипов З.А., Дурсунов А.М.

Республиканский специализированный научно-практический медицинский центр травматологии и ортопедии, Ташкент, Узбекистан

Актуальность: Одним из наиболее тяжелых повреждений опорно-двигательной системы в структуре политравмы являются повреждения тазового кольца и вертлужной впадины, которые встречаются до 10% от общего числа травматологических больных. При этом в 60-78% случаев пациентов с данной травмой находятся в трудоспособном возрасте.

Известные многочисленные работы, аргументирующие несомненные достоинства открытого остеосинтеза вертлужной впадины, позволяющего достигать точную репозицию и жесткую фиксацию отломков, что благоприятно сказывается на ближайших и отдаленных результатах лечения. Для фиксации переломов вертлужной впадины предложены ряд устройств, но их применение при оскольчатых переломах задней колонны вертлужной впадины ограничены. Нами разработано устройство, целью которого является создание стабильной, жесткой фиксации костных отломков при многооскольчатых переломах вертлужной впадины и создание конгруэнтности различных отделов вертлужной впадины.

Для решения поставленных задач предлагается устройство (патент на полезную модель № FAP 01443 от 28.12.2018) для лечения переломов вертлужной впадины, содержащее плавно изогнутую дугообразную пластину с крепежными отверстиями для винтов, отличающееся тем, что его пластина: по краю малой дуги имеет четыре равноудаленных, под углом 90о от основания пластины, шипа треугольной формы, размером основания 1.5 мм и высотой 3 мм для фиксации отломков; по центру большой дуги, расположенную под углом 100о-130о, планку размером 15х25 мм с крепежными отверстиями для дополнительной фиксации к костям таза и на концах - расположенные под углом от 125о до 130о ушкообразные изгибы радиусом 10 мм для радиусом 10 мм для прочной фиксации к костям таза.

Сопоставительный анализ с другими устройств показывает, что разработанное устройство для фиксации переломов вертлужной впадины, отличается тем, что выполнение четырех равноудаленных шипов треугольной формы, размером основания 1.5 мм и высотой 3 мм, для фиксации отломков, по краю малой дуги пластины дают возможность сцепки мелких осколков. Выполнение планки, размерами сторон 15х25 мм, для дополнительной фиксации к костям таза по центру большой дуги, с отверстиями для винтов, увеличивает жесткость конструкции и обеспечива-

ет стабильность фиксации нижележащих отломков. Выполнение под углом выступающих элементов пластины повторяет анатомическую форму костей таза, дают ей возможность плотного прилегания к костям таза. Выполнение на концах пластины ушкообразных изгибов необходимо для прочной фиксации к костям таза.

Устройство используется следующим образом. Больному под спинномозговым обезболиванием, в положении на боку, после соответствующей обработки кожи антисептиками, по наружной поверхности бедра выполняют задний доступ по Кохеру-Лангенбеку, длиной 8-10 см.

После обнажения места перелома производят ревизию тазобедренного сустава, определяют наличие осколков, осколки мобилизируют и репонируют, временно фиксируют спицами, пластину адаптируют к поврежденному заднему краю вертлужной впадины. Пластину, параметры которой рассчитаны по рентгенограмме пациента, исходя из диаметра головки бедренной кости, накладывают так, чтобы продольный край малой дуги пластины был расположен на расстоянии 5 мм от плоскости входа в вертлужную впадину, а концы пластины - ушкообразные изгибы - располагают у основания крыла подвздошной кости и на борозде, между нижним краем вертлужной впадины и нисходящей ветвью седалищной кости. Сверлят несколько отверстий, одно из них должно проходить через костный отломок. Расположение винтов ориентируют, как правило, по направлению наибольшего костного массива. Пластину винтами крепят к костям таза. Рану послойно ушивают наглухо до дренажа. В послеоперационном периоде применяют гемостатики, дренаж удаляют через 1 сутки. Через 2-3 недели назначают дозированную лечебную физкультуру, массаж, электростимуляцию мышц бедра и голени.

Вывод. Устройство удобно в использовании, позволяет увеличить надежность и стабильность фиксации при хирургическом лечении оскольчатых переломов вертлужной впадины. Таким образом, предлагаемое устройство обладает новизной и может быть применимо в практической медицине, при лечении переломов вертлужной впадины.

АНАЛИЗ ЧАСТОТЫ ВСТРЕЧАЕМОСТИ РАЗЛИЧНЫХ ПО ЛОКАЛИЗАЦИИ И ТИПОВ ПОВРЕЖДЕНИИ КОСТЕЙ КОНЕЧНОСТЕЙ И ТАЗА

[1]Муминов А.Ш., [2]Валиев Э.Ю., [1]Жабборов Ж.Ю., [1]Орипов А.А. , [1]Ражабов М.М.

[1]Бухарский филиал Республиканского научного центра экстренной медицинской помощи, Бухара, Узбекистан,
[2]Республиканский научный центр экстренной медицинской помощи, Ташкент, Узбекистан

Актуальность. На сегодняшний день травматические повреждения составляют 9% всех случаев смертности. Ежегодно около 800 000 человек погибают в результате травм и актов насилия. Травмы занимают ведущее место среди причин смертности людей в возрасте от 5 до 44 лет и являются значимым фактором инвалидности. Переломы костей таза, бедра и голени являются одними из наиболее тяжелых и распространенных травм опорно-двигательного аппарата во всем мире. В Узбекистане проблема лечения осложнений после переломов костей таза, бедра и голени является особенно актуальной.

Цель исследования. Изучить частоту встречаемости различных типов переломов костей таза, бедра и голени.

Материалы и методы исследования. Исследование носило ретроспективный характер и охватило анализ данных 284 пациентов с переломами костей таза, бедра и голени, находившихся на стационарном лечении в клинике Научного центра экстренной медицинской помощи и его Бухарского филиала в период с 2020 по 2024 годы. В выборку вошли 94 пациента с переломами костей таза, 97 пациентов с переломами бедренной кости и 93 пациента с переломами костей голени.

Результаты исследования. Типы переломов в ретроспективной группе демонстрируют преобладание оскольчатых переломов (Тип С), которые составляют 37,0% от общего числа случаев. Они наиболее часто встречаются при переломах голени (43,0%) и бедренной кости (36,1%). Поперечные переломы (Тип А) занимают второе место по частоте (21,1%), преобладая при переломах тазовых костей (23,4%). Спиральные переломы (Тип В) составляют 18,7% от общего числа, чаще встречаясь в области голени (21,5%) и таза (19,1%). Косые переломы составляют 16,2%, с наибольшей частотой наблюдаясь при переломах бедренной кости (22,7%). Компрессионные переломы занимают меньшую долю (7,0%), чаще локализуясь в области таза (10,6%).

Основную долю переломов составляют закрытые переломы, на которые приходится 50,7% всех случаев. В частности, они наиболее распространены среди пациентов с переломами тазовых костей (53,2%), а также бедренной кости (55,7%). Открытые переломы составляют 22,2% от общего числа, при этом чаще всего они встречались у пациентов с переломами голени (37,6%). Краевые переломы занимают 16,5% всех случаев, преимущественно наблюдаясь в области таза (21,3%). Многофрагментарные переломы встречаются реже — 10,6%, но чаще локализуются в тазу (14,9%) и бедре (10,3%)

Анализ повреждений тазовых костей выявил, что наиболее частой локализацией патологий является вертлужная впадина, на которую приходится 44,7% всех случаев. Среди повреждений данной области преобладают стабильные переломы типа А, составляющие 21,3%. Второй по частоте зоной поражения является сочетанные повреждения перидин отделов таза и крестцово-подвздошного сочленения (Тип В.), на долю которого приходится 26,6% всех повреждений таза, при этом переломы таза типа С., составила 12,8% Изолированные переломы лонной кости составило 19,1% от общего числа и наименее частой локализацией оказалась седалищная кость, на которую приходилось 9,6% повреждений.

Вывод. При переломах костей таза, бедра и голени наиболее часто встречающимся типом являются оскольчатые переломы (тип С), локализация перелома - сегмент голени. Среди переломов таза наиболее частой локализацией патологий являлась вертлужная впадина. Закрытые переломы наиболее чаще наблюдали при переломах костей таза, тогда как открытые переломы встречались при переломах голени. Данная статистика имеет важное значении в плане медицинского обеспечения расходными материалами и подготовки специалистов.

ВИДЫ ОПЕРАТИВНОГО ЛЕЧЕНИЯ ПРИ ПЕРЕЛОМАХ КОСТЕЙ ТАЗА, БЕДРА, ГОЛЕНИ И ЧАСТОТА ИХ ВСТРЕЧАЕМОСТИ

[1]Муминов А.Ш., [2]Валиев Э.Ю., [1]Яхёев А.С., [1]Ортиков О.Р., [1]Ражабов М.М.

[1]Бухарский филиал Республиканского научного центра экстренной медицинской помощи, Бухара, Узбекистан,
[2]Республиканский научный центр экстренной медицинской помощи, Ташкент, Узбекистан

Актуальность. Традиционные методы лечения такие как консервативная терапия или внешняя фиксация при переломах костей таза, бедра и голени не всегда обеспечивают необходимую стабильность и приводят к высоким рискам осложнений. Переломы таза, бедра и голени часто сопровождаются осложнениями, угрожающими не только функциональности, но и жизни пациента. Наибольшее количество осложнений наблюдаются при оскольчатых и сложных переломах, особенно в области таза и голени, где частота несросшихся и неправильно сросшихся переломов достигают высоких показателей. В глобальном масштабе социально-экономическая нагрузка, связанная с лечением таких пациентов, ежегодно возрастает, что делает проблему их оптимальной диагностики и лечения особенно актуальной. Подчёркивается важность разработки более точных диагностических и лечебных подходов, направленных на прогнозирование осложнений, раннюю коррекцию тактики лечения и индивидуализацию терапевтических мероприятий.

Цель исследования. Проанализировать объема и методов оперативных вмешательств при травмах костей таза, бедра и голени, материал БФ РНЦЭМП.

Материалы и методы исследования. Исследование носило ретроспективный характер и охватило анализ данных 284 пациентов с переломами костей таза, бедра и голени, находившихся на стационарном лечении в клинике Научного центра экстренной медицинской помощи и его Бухарского филиала в период с 2020 по 2024 годы. В выборку вошли 94 пациента с переломами костей таза, 97 пациентов с переломами бедренной кости и 93 пациента с переломами костей голени.

Результаты исследования. Характер выполненных оперативных вмешательств варьировал в зависимости от локализации и типа переломов. Наибольшее число операций приходилось на метод внеочагового чрескостного остеосинтезом аппаратом Илизарова, который был применен в 25,4% случаев, чаще всего при переломах голени (32,3%). Накостный остеосинтез пластинами занимал второе место (22,2%), с равномерным распределением между локализациями, особенно при переломах бедренной кости (25,8%), голени и таза. Интрамедуллярный остеосинтез с блокированием и без, применили в 17,6% случаев, последний широко применяли при переломах бедра (20,6%). Комбинированный остеосинтез с использованием конюлированных винтов и аппаратов наружной фиксации составил 13,4%, чаще применялся при переломах таза (21,3%). Гипсовую иммобилизацию, как консервативный метод лечения использован в 8,5% случаев, преимущественно при переломах костей голени (14,9%). Кортикальный остеосинтез винтами применяли реже, составляя 13,0% от общего числа операций.

Вывод. Частота применений операций чрескостного остеосинтеза аппаратом Илизарова превалирует над операцией остеосинтез пластинами. Остеосинтез металлическими стержнями применяется чаще при переломах бедра. При переломах

таза наиболее оптимальным видом операции по данным исследования считается комбинированный остеосинтез с использованием конюлированных винтов и аппаратов наружной фиксации.

АНАЛИЗ ТРАВМАТИЗМА В РЕЗУЛЬТАТЕ ДОРОЖНО-ТРАНСПОРТНЫХ ПРОИСШЕСТВИЙ В РЕСПУБЛИКЕ ТАДЖИКИСТАН

Мухсинзода Г.М., Курбанов С.Х., Рахимов Н.Г., Курбонов М.М., Раджабзода М.М, Абдулоев М.С., Рахматуллоев Н., Чоршанбиев П.

Таджикский государственный медицинский университет им. Абу Али ибни Сино, Душанбе, Таджикистан,
Таджикский научно-исследовательский институт профилактической медицины, Душанбе, Таджикистан

Актуальность. Несмотря на совершенствование дорожной инфраструктуры и системы контроля нарушений, частота дорожно-транспортных происшествий (ДТП) и их последствия остаются одной из ведущих проблем общественного здравоохранения. По данным ВОЗ ежегодно травмы в результате ДТП получают около 50 млн человек, более 1,19 млн погибают, что соответствует 15 случаям смерти на 100 000 населения. ДТП являются ведущей причиной смерти детей и молодежи 5–29 лет, а также занимают 12-е место среди всех возрастных групп. Наибольшее бремя ложится на страны с низким и средним уровнем дохода (92% смертей).В Российской Федерации в 2020 г. из 2,1 млн смертей более 60 тыс. связаны с травмами, из них 17 тыс. — с ДТП. Политравма продолжает оставаться ведущей причиной летальности, достигая 25% у лиц моложе 60 лет и до 60% — у пожилых пациентов.

Цель исследования. Анализ уровня травматизма и смертности в результате ДТП в Республике Таджикистан (РТ).

Материал и методы. Проанализированы официальные данные годовых отчётов МЗиСЗН РТ и аналитических материалов МВД РТ за 2022–2023 гг. Изучались частота ДТП, характер травм, возрастно-половые особенности пострадавших, а также распределение по времени суток и дням недели.

Результаты. В 2023 г. в РТ зарегистрировано 1111 ДТП (на 1,4% больше, чем в 2022 г.). Пострадали 1179 человек (–1,5%), смертность составила 519 случаев (+24,8%). Рост летальности при относительной стабильности количества происшествий свидетельствует о повышении тяжести ДТП.

По регионам:

- Хатлонская область — 335 ДТП (+18%), смертность 237 (+51%).
- Районы республиканского подчинения — 245 ДТП (–12,5%), смертность 102 (+34,2%).
- г. Душанбе — 232 ДТП (–6,8%), смертность 47 (+6,8%).
- Согдийская область — снижение ДТП на 5,7%, смертности на 6,6%.
- ГБАО — рост ДТП на 50% (48 против 32), смертность 15 (+36%).
- Раштская долина — рост ДТП на 59%, травматизма на 167%, смертность снизилась на 28,6%.

За последние 10 лет общее количество ДТП снизилось (с 1514 в 2014 г. до 1111 в 2023 г.), число пострадавших также уменьшилось (с 1746 до 1179), но смертность

возросла (с 446 до 519). Основные причины: наезд на пешеходов (546 случаев в 2023 г., 169 смертей), столкновения транспортных средств (285 случаев, 183 смерти), опрокидывания (120 случаев, 107 смертей).

По времени суток пик ДТП приходится на 15:00–19:00, по дням недели — субботу и воскресенье. В 2023 г. среди погибших — 94 ребёнка до 16 лет, травмировано 171. Наиболее часто пострадавшими были мужчины трудоспособного возраста, нередко с политравмой, повреждениями конечностей и нейротравмами, требующими интенсивной терапии.

Вывод.

1. В 2023 г. в РТ зарегистрировано 1111 ДТП: 1179 пострадавших и 519 погибших, что отражает рост тяжести происшествий при снижении их числа.
2. Высокая смертность при относительно небольшом числе ДТП свидетельствует о серьёзной медико-социальной проблеме.
3. Необходимо усиление службы экстренной медицинской помощи, особенно в выходные дни и часы пик.
4. Требуется расширение кадрового состава (анестезиологи-реаниматологи, хирурги, нейрохирурги, травматологи-ортопеды) и повышение доступности помощи в отдалённых и горных районах.

ИНТРАМЕДУЛЛЯРНАЯ ФИКСАЦИЯ ВИНТАМИ ПРИ ПЕРЕЛОМАХ ПЯСТНЫХ КОСТЕЙ: КЛИНИЧЕСКИЕ ПРЕИМУЩЕСТВА ПЕРЕД ЧРЕСКОЖНОЙ ФИКСАЦИЕЙ СПИЦАМИ

Равшанов Ш.Н., Худоёров Ф.Р., Иботов Б.И.

Республиканский специализированный научно-практический медицинский центр травматологии и ортопедии, Ташкент, Узбекистан

Введение. Современные подходы к лечению нестабильных переломов пястных костей направлены на достижение анатомической репозиции и максимально раннюю функциональную реабилитацию. Традиционная чрескожная фиксация спицами Киршнера остаётся популярной благодаря минимальной инвазивности, однако требует обязательной иммобилизации и часто сопровождается риском тугоподвижности суставов. В отличие от неё, интрамедуллярная фиксация компрессионными винтами обеспечивает стабильную фиксацию, исключает необходимость гипсовой повязки и позволяет значительно сократить сроки восстановления функции кисти.

Цель исследования. Оценить эффективность интрамедуллярной фиксации винтами при лечении нестабильных переломов диафиза пястных костей у взрослых пациентов и провести сравнение с методом фиксации спицами Киршнера.

Материалы и методы. С января 2024 по март 2025 года в отделении хирургии кисти и стопы РСНПМЦТО были пролечены 60 пациентов с диафизарными переломами пястных костей (50 мужчин и 10 женщин, средний возраст — 25,3 года). Срок наблюдения составил 6 месяцев. У 42 пациентов переломы были свежими (до 1 недели), у 18 пациентов — застарелыми (в среднем 5 недель). В зависимости от метода остеосинтеза пациенты распределялись следующим образом: 24 случая — чрескожная фиксация спицами Киршнера, 36 случаев — интрамедуллярная фиксация компрессионными винтами (18 открытая репозиция, 18 закрытая).

Результаты. У всех пациентов достигнуто полное сращение переломов в сроки от 4 до 8 недель. В группе спиц реабилитация занимала в среднем 10–12 недель (включая гипсовую иммобилизацию 4 недели). В группе винтов сроки восстановления значительно сократились и составили 6–8 недель. По клиническим шкалам (TAF, QuickDASH, сила хвата): отличные результаты — у 30 пациентов (все после фиксации винтами), хорошие — у 18 пациентов, удовлетворительные — у 12 пациентов (преимущественно после фиксации спицами).

Заключение. Интрамедуллярная фиксация винтами является более предпочтительным методом лечения нестабильных переломов пястных костей, поскольку обеспечивает стабильный остеосинтез, позволяет избежать иммобилизации и сокращает сроки функционального восстановления кисти. Чрескожная фиксация спицами может применяться при свежих переломах, но требует дополнительной гипсовой фиксации, что ограничивает её применение, особенно у пациентов с застарелыми повреждениями.

СРАВНИТЕЛЬНЫЙ АНАЛИЗ РЕЗУЛЬТАТОВ АРТРОДЕЗИРОВАНИЕ ГОЛЕНОСТОПНОГО СУСТАВА

Равшанов Ш.Н., Неъматжонов Б.О., Толочко К.П., Эргашов М.М., Худоёров Ф.Р., Иботов Б.И.

Республиканский специализированный научно-практический медицинский центр травматологии и ортопедии, Ташкент, Узбекистан

Введение. 12-24% повреждений костей и 40-60% переломов костей приходятся на голеностопный сустав. Существует множество методов традиционного и современного лечения повреждений голеностопного сустава, среди которых артродезирование является наиболее распространённым [2]. Артродезирование позволяет купировать болевые ощущения, сохранить опороспособность за счёт анатомически правильного смыкания суставных поверхностей и внутренней фиксации стержнем [3].

Цель. Проанализировать и оценить клиническую эффективность и безопасность традиционных (артродез с использованием аппарата Иллизарова) и современных (артродез с использованием фиксирующих спонгиозных винтов или интрамедулярных штифтов) способов артродезирования голеностопного сустава у пациентов с ревматоидным артритом, деформацией голеностопного сустава и посттравматическим артрозом III и IV стадии.

Материалы и методы. Нами были обследованы 150 пациентов с диагнозами ревматоидный артрит (n=42; 28%), нейрогенная деформация голеностопного сустава (n=48; 32%) и посттравматический артроз III и IV стадии (n=60; 40%). Из них 84 мужчин (56%) и 66 женщин (44%). Средний возраст участников находился в диапазоне от 50 до 65 лет (57 ± 8). Исходя из вида проведённого оперативного вмешательства, пациенты были разделены на 3 группы: 1-группа включала в себя пациентов, которым был проведен традиционный артродез (n=48), 2-группа включала в себя пациентов, которым был проведен артродез с использованием интрамедулярных штифтов (n=3) и 3-группа включала в себя пациентов, которым был проведен артродез с использованием спонгиозных винтов (n=51).

При оценке дооперационного и послеоперационного состояния пациентов использовали шкалу оценки голеностопного сустава и заднего отдела стоны, которая была принята AOFAS (The American Orthopaedic Foot & Ankle Society – Американское ортопедическое сообщество стопы и голеностопного сустава) [4, 5]. Клинические симптомы включали: боль в суставе, выраженность которой варьировалась от умеренной до сильной и снижение амплитуды движений в голеностопном суставе, хромота (встречались у 100% пациентов); отёки и деформация сустава (встречались у 85% пациентов, преимущественно у пациентов с посттравматическим артрозом). Для оценки характера и степени деформации, а также для выбора дальнейшей тактики лечения, были выполнены следующие процедуры: рентгенография обоих голеностопных суставов в двух стандартных проекциях и в боковой проекции в положении стоя с нагрузкой для измерения угла между линиями, проведенными вдоль оси большеберцовой кости и оси шейки таранной кости (боковой таранно-большеберцовый угол) [1]. Кроме того, выполнено рентген-функциональное исследование в боковой проекции, которое позволило оценить общую подвижность суставов средней части стопы в сагиттальной плоскости при максимальном тыльном и подошвенном сгибании. Это позволило измерить углы между осью таранной кости и продольной осью первой плюсневой кости в крайних точках движения [3, 5].

Пациентами 1-группы (n=48) являлись больные с нарушениями взаимоотношений костей в артрозно-измененном голеностопном суставе, вследствие чего им проводили открытый артородез в различных вариантах в зависимости от направления смещения таранной кости с застарелыми вывихами стопы. Открытый артродез является традиционным хирургическим методом, заключающимся в выполнении разреза для обеспечения доступа к суставу. Пациентам 2-группы (n=3), которыми являлись больные без деформации голеностопного сустава или с отклонением её оси на 10 градусов во фронтальной плоскости, провели артродез с использованием интрамедулярных штифтов, который является минимально инвазивным методом, при котором выполняются небольшие разрезы для получения доступа к суставу. Через данные разрезы вводятся хирургические инструменты, проводится удаление повреждённых хрящей и фиксация суставных поверхностей. Пациентам 3-группы (n=51) был выполнен артродез с использованием титано-никелевых фиксирующих имплантов, что облегчило их установку и обеспечило прочную фиксацию и дальнейшую стабильность сустава.

Статистический анализ. Данные анализировались с использованием программного обеспечения SPSS версии 25.0. Статистическая значимость оценивалась с использованием t-критерия Стьюдента, и различия считались значимыми при $p < 0,05$. Исследование было проведено в соответствии с Хельсинской декларацией и одобрено локальным этическим комитетом. Каждый участник дал информированное согласие на участие в исследовании.

Результаты и их обсуждение. Среди пациентов 1-группы срок реабилитации (учитывая период, в который был достигнут анкилоз голеностопного сустава) составил 12±3 недели. У 34 человек (71%) из 1-группы наблюдалась необходимость в длительной иммобилизации. У представителей 2-группы реабилитация длилась 8±2 недели и у 2 человек (66%) восстановление проходило относительно быстрее, с минимальными ограничениями. Период реабилитации для пациентов из 3-группы был равен 9±2 недели и у 35 пациента (68%) отмечалось быстрое восстановление с минимальным болевым синдромом. По итогу указанного реабилитационного периода у всех пациентов был достигнут анкилоз прооперированного голеностопного

сустава [1].

В послеоперационном периоде у 2 пациентов из 1-группы (2,5%) возникло поверхностное воспаление кожи в области хирургического разреза, однако оно было устранено при помощи антибиотиков. Помимо этого, в ходе проведенных послеоперационных обследований у 4 пациентов из 1-группы (5%), у 2 пациентов из 2-группы (2%) и у 3 пациентов из 3-группы (3%) наблюдался флеботромбоз. Отёк прооперированного голеностопа был отмечен у 20 пациентов из 1-группы (25%), у 13 пациентов из 2-группы (15%) и у 9 пациентов из 3-группы (10%).

Анализ и оценка результатов операций по шкале AOFAS показали, что у 34 пациентов (71%) из 1-группы, у 2 пациентов из 2-группы (66%), у 43 пациентов (84%) наблюдалось значительное улучшение функциональности голеностопного сустава (в среднем 83±12 баллов), позволяя пациентам вернуться к активному образу жизни.

Заключение. Исследование показало, что современные методы артродезирования голеностопного сустава (артродез штифтами и артродез с использованием фиксирующих винтов) превосходят традиционный открытый артродез по эффективности и безопасности. В частности, пациенты, которым были проведены современные методы, продемонстрировали более высокие показатели функционального восстановления (80-85% против 70% при открытом артродезе) и более короткие сроки реабилитации (8-9 недель против 12 недель). Также было отмечено меньшее количество послеоперационных осложнений, таких как отёки, флеботромбоз и воспаление, в сравнении с традиционным методом. На основании полученных данных, можно рекомендовать использование фиксирующих внутренних имплантов в качестве предпочтительных методов хирургического лечения пациентов с ревматоидным артритом, деформацией голеностопного сустава и посттравматическим артрозом III и IV стадии.

РОЛЬ ПОСЛЕОПЕРАЦИОННОЙ РЕАБИЛИТАЦИИ ПРИ ПЕРЕЛОМАХ ЛОДЫЖЕК ГОЛЕНОСТОПНОГО СУСТАВА

Равшанов Ш.Н., Иботов Б.И., Полвонов Ж.Ш., Эргашов М.М., Худаяров Ф.Р. Толочко К.П., Ибодов М.Ш.

Республиканский специализированный научно-практический медицинский центр травматологии и ортопедии, Ташкент, Узбекистан

Введение. Переломы лодыжек являются одними из наиболее частых травм опорно-двигательной системы и требуют не только качественного хирургического вмешательства, но и полноценной послеоперационной реабилитации для восстановления функции голеностопного сустава. В представленном исследовании проанализированы результаты лечения 162 пациентов с различными типами переломов лодыжек, которым была проведена остеосинтез с последующей стандартизированной программой реабилитации.

Материалы и методы. Реабилитационные мероприятия включали этапную нагрузку на конечность, физиотерапевтические процедуры, упражнения на восстановление подвижности и тренировки проприоцепции. Эффективность восстановительного лечения оценивалась с использованием шкал AOFAS и VAS, а также по

объёму движений в суставе.

Результаты. Результаты показали, что у 96,9% пациентов, соблюдавших реабилитационные рекомендации, к 20-й неделе наблюдалось полное восстановление функции сустава и значительное снижение болевого синдрома.

Заключение. Полученные данные подтверждают ключевую роль послеоперационной реабилитации в достижении высоких функциональных результатов и предупреждении осложнений, таких как контрактуры и хроническая боль. Внедрение комплексных протоколов реабилитации должно стать неотъемлемой частью лечения переломов лодыжек.

АНАЛИЗ РЕЗУЛЬТАТОВ ХИРУРГИЧЕСКОГО ЛЕЧЕНИЯ НЕСРОСШИХСЯ ПЕРЕЛОМОВ И ЛОЖНЫХ СУСТАВОВ ДИАФИЗА КОСТЕЙ ПРЕДПЛЕЧЬЯ

Рахимов А.М.

Республиканский специализированный научно-практический медицинский центр травматологии и ортопедии, Ташкент, Узбекистан

Лечение больных с несросшимся переломами и ложными суставами диафиза костей предплечья является одной из актуальных и в тоже время не решенных проблем современной травматологии и ортопедии. Несмотря на достигнутые успехи в этой области, процент неудовлетворительных исходов данной патологии остается значительным и по данным различных авторов составляют 20-25% по отношению ко всем псевдоартрозом длинных трубчатых костей.

Целью данного сообщения является ознакомление результатами хирургического лечения несросшихся переломов и ложных суставов диафиза костей предплечья.

Наше сообщение основано на изучении результатов лечения 40 больных с несросшимся переломами и ложными суставами диафиза костей предплечья, получивших лечение за период 2022 по 2024 гг в отделении последствий травм РСНПМЦТО МЗ РУз. Из них мужчины составили-26, женщины-14. Абсолютное большинство больных были в возрасте от 18 до 52 лет. У 15-больных несросшийся переломы и ложные суставы локализовались в обеих костях предплечья, из них: 5-в верхней трети, 7-в средней трети, 3-в нижней трети. Изолированная локализация несросшихся переломов и ложных суставов в лучевой кости отмечалась в 12 случаях: 4-в верхней трети, 5-в средней трети, 3-в нижней трети. Несросшийся переломы и ложные суставы локтевой кости встречались у 13-больных: из них 5-в верхней трети, 6-в средней трети, 2 –в нижней трети. Все наблюдаемые нами больные были нетрудоспособными.

В нашей клинике 36- больным произведен остеосинтез аппаратом Илизарова, 4-м больным произведен накостный остеосинтез пластиной с применением костной пластики. В процессе работы мы убедились, что стабилизация костных отломков достигается аппаратом, состоящим минимум из 3 колец. По мере необходимости использовались спицы с упорными площадками, облегчающие репозицию и стабилизацию отломков в правильном положении. Всем больным за сутки до операции остеосинтеза аппаратом Илизарова в область несросшихся переломов и ложных суставов вводился 50 ПЕ кукумазима, растворенного в 10 мл 0,5% растворе новокаина. Во всех случаях после наложения аппарата Илизарова произведена дистрак-

ции через несколько дней после операции. Дистракцию проводили непрерывно до устранения деформацию (около 1мм в сутки) 3-4 раза в сутки. После образования диастаза между отломками давали компрессию до полной стыковки отломков.

Отдаленные результаты изучили у всех наблюдаемых нами 40 больных в сроки от 1 года до 3 лет. Хороший исход отмечен в 75% случаях, удовлетворительный у 22,5%, неудовлетворительный у 2.5% больных (у больного, которому произведен остеосинтез пластиной в сочетании с костной пластикой, не достигнуто сращение).

Таким образом, наши наблюдения показывают эффективности чрескостного компрессионно-дистракционного остеосинтеза с применением протеолитического фермента кукумазима растительного происхождения при лечении несросшихся переломов и ложных суставов диафиза костей предплечья.

РЕЗУЛЬТАТЫ ИММУНОЛОГИЧЕСКОГО ИССЛЕДОВАНИЯ БОЛЬНЫХ С НЕСРОСШИМСЯ ПЕРЕЛОМАМИ И ЛОЖНЫМИ СУСТАВАМИ КОСТЕЙ ВЕРХНЕЙ КОНЕЧНОСТИ

Рахимов А.М., Мирзаев Ш.Х., Дурсунов А.М., Сайдиахматхонов С.С., Гаипов З.А., Кахрамонов С.К., Тураев Ш.Х.

Республиканский специализированный научно-практический медицинский центр травматологии и ортопедии, Ташкент, Узбекистан

Проблема лечения нарушений костной регенерации остается одной из актуальных вопросов современной травматологии и ортопедии. Ложные суставы и несросшийся переломы являются тяжелыми осложнениями переломов, а частота их возникновения, по данным А.Д.Ли (2022г), В.И.Шевцов, В.Д.Макушина (2015г), колеблется в очень широких переделах и достигают до 30%.

Исследованиями многих ученых доказаны развитие глубоких нарушений клеточного иммунитета, но на доступной литературе о результатах проведенных иммунологических исследований при несросшихся переломах и ложных суставах мы не нашли.

Цель исследования: Учитывая вышесказанное, нами изучены особенности изменения клеточного и гуморального звена иммунитета, а также функционирования активационных маркеров лимфоцитов у больных с несросшимся переломами и ложными суставами костей верхней конечности.

За период 2022-2024гг. в отделении последствий травм РСНПМЦТО МЗ РУз. получили лечение 123 больных с несросшимся переломами и ложными суставами костей верхней конечности, 57 больным проведены иммунологические исследования. А также иммунологические исследования проведены у 23 здоровых людей.

- I группа: группа здоровых людей n= 23.
- II группа леченные с применением кукумазима n=36.
- III группа леченные с применеием костного мозга+кукумазима n= 21.

Для оценки состояния иммунной системы используются следующие методы: выделение лимфоцитов из периферической крови на градиенте фиколл-верографин, определение субпопуляционного состава лимфоцитов с помощью моноклональных антител CD3, CD4, CD8, CD16, CD19, CD38, CD25 и CD95 определение концентрации иммуноглобулинов A, M, G.

Оценку состояния иммунной системы проводили по экспрессии антигенов CD – дифференцировочных и активационных. Определяли следующие маркеры иммунокомпетентных клеток: CD3 – Т-лимфоциты, CD4 – Т-хелперы/индукторы, CD8 – Т-супрессоры/цитоксические лимфоциты, CD19 – В-лимфоциты, CD16 – естественные киллеры, а также CD25+ – лимфоциты, несущие рецепторы к α-цепи ИЛ-2, CD95+ – апоптоз. Экспрессию рецепторов CD проводили в реакции розеткообразования с помощью моноклональных антител.

Проведенные иммунологические исследования показали, что при несросшихся переломах и ложных суставах костей верхней конечности, при комплексном применении механического (КДО), химического (введение кукумазима) и биологического (костный мозг) факторов воздействия на репаративный остеогенез, наблюдается повышение показателей клеточного и гуморального звена иммунитета.

РОЛЬ КОМПРЕССИОННО-ДИСТРАКЦИОННОГО ОСТЕОСИНТЕЗА С ВВЕДЕНИЕМ КУКУМАЗИМА И КОСТНОГО МОЗГА ПРИ НЕСРОСШИХСЯ ПЕРЕЛОМАХ И ЛОЖНЫХ СУСТАВАХ ПЛЕЧЕВОЙ КОСТИ

Рахимов А.М., Мирзаев Ш.Х., Дурсунов А.М., Сайдиахматхонов С.С., Гаипов З.А., Кахрамонов С.К., Тўраев Ш.Х.

Республиканский специализированный научно-практический медицинский центр травматологии и ортопедии, Ташкент, Узбекистан

Ложные суставы и несрашение плечевой кости являются наиболее тяжелым и нередким осложнением переломов этой области. Ложные суставы плечевой кости в практике восстановительной хирургии, по данным разных авторов, составляют 31-47% по отношению ко всем псевдоартрозам длинных трубчатых костей.

Цель исследования- изучения эффективности метода чрескостного компрессионного-дистракционного остеосинтеза с применением кукумазима и костного мозга при лечения несросшихся переломов и ложных суставов плечевой кости.

Наше сообщение основано на изучении результатов лечения 51 больных с несросшимися переломами и ложными суставами плечевой кости, получивших лечение за период 2022 по 2024 гг.. Из них мужчины составили-23 женщины-28. Абсолютное большинство больных были в возрасте от 18 до 60 лет.

При предлагаемом способе под общим наркозом для ускоренного сращения костных отломков, включающем предварительное осуществление правильной ориентации костных фрагментов с исправлением оси и устранением укорочения сегмента в условиях стабильного остеосинтеза, введение в область ложного сустава препарата, ускоряющего костную регенерацию, причем в область ложного сустава за сутки до операции вводят кукумазим в дозе 50 ПЕ. На следующий день после введения кукумазима в стерильных условиях под общим обезболиванием в положении больного на спине накладывают аппарат Илизарова на поврежденный сегмент. Затем из толщы гребня подвздошной кости производиться забор смеси костного мозга в объеме 2 мл. Взятый костный мозг вводят в область ложного сустава в асептических условиях. Введение красного костного мозга в область ложного сустава приводит к образованию гематомы, богатой кальцием, что ускоряет регенера-

цию костной ткани в очаге повреждения. После этого накладывают асептическую повязку на поврежденный участок, вокруг спиц аппарата Илизарова и в места вкола иглы.

Введение кукумазима способствует фибринолизу, а введение смеси костного мозга, взятого из гребня подвздошной кости, способствует оптимизации процесса регенерации костной ткани. Наложение аппарата Илизарова обеспечивает стабильность фиксации костных отломков.

Со следующего дня начинают дистракцию аппаратом Илизарова, что способствует увеличению гематомы. После достижения необходимой дистракции производят рентгенографию в двух проекциях, при наличии остаточных смещений производят компрессию с помощью аппарата Илизарова.

Отдаленные результаты изучены у 44 больных в сроки от 1 года до 3 лет. Хороший исход отмечен в 75% случаях, удовлетворительный у 18,1%, неудовлетворительный у 6,9% больных (у трех больных признаки регенерации не отмечены, которым произведены повторные операции с применением аутокостной пластики).

СОВРЕМЕННЫЕ ПРИНЦИПЫ ЛЕЧЕНИЯ И ВЕДЕНИЯ ПОСТРАДАВШИХ С СОЧЕТАННЫМИ И МНОЖЕСТВЕННЫМИ ПОВРЕЖДЕНИЯМИ

[1]Тухтаев Ж.Ж., [2]Давлатов Б.Н. , [1]Мамадалиев А.Р.

[1]Андижанский филиал Республиканского научного центра экстренной медицисткой помощи, Андижан, Узбекистан,
[2]Андижанский государственный медицинский институт, Андижан, Узбекистан

Современная клиническая практика отмечает высокую частоту случаев пациентов с «множественными и сочетанными повреждениями». По данным Российской Военно-медицинской академии, на этапе квалифицированной хирургической помощи доля сочетанных и множественных ранений достигает 70,5 % и 20,3 % соответственно, что подчёркивает срочность совершенствования лечебной тактики в условиях динамической медико-технической обстановки (Ивченко Е.В., Овчинников Д.В. 2024).

Согласно международному исследованию, проведённому в 2024 году в журнале «JTACS», время выполнения дефинитивных хирургических вмешательств (Early Total Care, Safe Definitive Surgery или Damage Control) и распределение травм существенно влияют на выживаемость пациентов с высокой тяжестью посттравматических повреждений (ISS ⩾ 16) (Halvachizadeh S., Pfeifer R. et al., 2024).

В 2023 году опубликован обзор «Multi-Mechanistic Approaches to the Treatment of TBI», где отмечено, что мультимодальные и комбинированные методы, сочетающие фармакологические и нефрамакологические подходы, перспективны при лечении ЧМТ - одного из ключевых компонентов сочетанных повреждений (Lynch D.G.; Narayan R.K.; Li C. 2023).

Дополнительно, международный анализ Rehabilitation outcomes based on service provision and geographical location for patients with multiple trauma: A mixed-method systematic review (2023) выделяет критическую роль реабилитации, варьирующейся в зависимости от географии и обеспечения медицинскими услугами, что подчеркивает необходимость разработки унифицированных программ после острой фазы

травмы (Suzannah M. Jones, Christopher West et al., 2023).

Целью нашего исследования было определить эффективность существующих алгоритмов диагностики, стабилизации и хирургического вмешательства при тяжёлой травме, а также выявить факторы, влияющие на прогноз и исход заболевания, а так же провести оценку оказания медицинской помощи при МСТ.

Настоящее сообщение посвящено анализу оказания помощи больным с МСТ за период с 2019 по 2024 годы, где госпитализированы 14397, из них с МСТ 4821 (33,5%) больных. С учетом особенностей патогенеза травматической болезни, стадийного течения травматического шока и современных возможностей интенсивной терапии, хирургической тактики и реабилитации. Анализ проводится на основании клинических наблюдений, статистических данных и сравнительного изучения результатов применения различных методов остеосинтеза, малоинвазивных вмешательств и комплексной терапии у пациентов разного возраста и с различной степенью тяжести травм.

По механизму травмы наиболее частым был дорожно-транспортный травматизм (64%). Благодаря выборочным исследованиям, были выявлены ряд недостатков помощи на догоспитальном этапе (ДГЭ), прежде всего, это ошибки по оказанию помощи и транспортировки. Изучение структуры причин смертности пострадавших по материалам бюро СМЭ, на примере 2006 умерших, показало, что смерть у 950 (47,4%) пострадавших это результат - МСТ. 700 человек (73,7 %) умерли на месте происшествия или во время транспортировки, у части из них повреждения не совместимые с жизнью вследствие жизнеугрожающих состояний (ЖУС), в ряде случаев требовалось оказание первой помощи.

Результаты исследования. Нами установлено, что ЖУС – шок, ОДН и острая кровопотеря диагностируются при следующих повреждениях: 1. Множественные и сочетанные травмы – до 80% случаев; 2.Травмы органов брюшной полости и забрюшинного пространства – до 76,2% случаев; 3.ЧМТ – 43,3% случаев; 4.Переломы костей таза и конечностей – до 35% случаев. Высокие показатели летальности и осложнений ДГЭ, которых невозможно компенсировать даже при самых интенсивных мероприятиях в стационарах, убедили нас в необходимости разработок алгоритмов оказания помощи при ЖУС. Сущность предлагаемых алгоритмов заключается медицинской помощи, направленных на устранение проявлений ЖУС при МСТ, с использованием подручных средств (алгоритмы само- и взаимопомощи), а также путем оказания первой медицинской, доврачебной и первой врачебной помощи.

На основании анализа клинического материала, были выявлены следующие ключевые положения:

На догоспитальном этапе:– наилучшие исходы обеспечивались при проведении скорой сортировки, иммобилизации и адекватной инфузионной терапии в течение первого «золотого часа».

На этапе приёмного покоя и реанимации:

– применение шкал травматизации (ISS, RTS, GCS) позволяло оперативно определить приоритеты вмешательства и объем обследования.

– первоочередными мишенями лечения выступали нарушения дыхания и кровообращения.

Хирургическая тактика: внедрение принципов Damage Control Surgery (DCS) показало высокую эффективность у тяжёлых пациентов с нестабильной гемодинамикой, в то время как ранняя ортопедическая стабилизация улучшала функциональные исходы при устойчивом состоянии, затем - декомпрессия ЦНС и стабилизация

костных структур. На всех этапах оказания медицинской помощи, как на догоспитальном этапе при повреждении конечностей, в особенности нижний, обязательным условие является использование транспортировочно - иммобилизирующих шин; на госпитальном этапе при шинирование они выполняют функции аппарата внешней фиксации; на постгоситальном этапе, в качестве устройств позволяющей проведение ранней реабилитации данной категории пострадавших, например, ранее стояние и ходьбы больных, а так же наличие возможности этих устройств обеспечить профилактику развития тугоподвижности путем пассивной разработки в причастных суставах.

Мультидисциплинарность: – совместная работа травматолога, нейрохирурга, анестезиолога, хирурга и реабилитолога позволяла индивидуализировать тактику ведения и снижать летальность.

Таким образом, анализ тактики ведения пациентов с множественными и сочетанными травмами подтверждает необходимость применения интегрированных, протоколизированных схем оказания помощи, основанных на принципах быстрого реагирования, поэтапного вмешательства и индивидуального подхода к каждому пострадавшему. Это позволяет значительно повысить выживаемость, сократить время интенсивной терапии и улучшить функциональные исходы лечения.

АКТУАЛЬНЫЕ КЛИНИКО-ДИАГНОСТИЧЕСКИЕ И ЛЕЧЕБНЫЕ ПРИНЦИПЫ ПРИ МНОЖЕСТВЕННОЙ И СОЧЕТАННОЙ ТРАВМЕ

[1]Тухтаев Ж.Ж., [2]Давлатов Б.Н., [3]Сайдумаров Д.М., [1]Мамадалиев А.Р.

[1]Андижанский филиал Республиканского научного центра экстренной медицинской помощи, Андижан, Узбекистан,
[2]Андижанский государственный медицинский институт, Андижан, Узбекистан,
[3]Самаркандский государственный медицинский университет, Самарканд, Узбекистан

Современные условия жизнедеятельности общества, сопровождающиеся ускорением темпов производства и ростом транспортных потоков, приводят к неуклонному увеличению числа пострадавших с множественными и сочетанными повреждениями опорно-двигательного аппарата, которые являются одной из наиболее тяжёлых форм скелетно-мышечной патологии. Данное состояние характеризуется высокой летальностью, значительной частотой неврологических осложнений и выраженной социальной дезадаптацией пациентов (Gubin et al., 2021; Rigal et al., 2022).

При МСТ ключевые задачи на догоспитальном и госпитальном этапах заключаются в быстрой и точной диагностике объёма повреждений, выборе тактики стабилизации и проведении мероприятий по восстановлению функции повреждённых структур.

Клинические особенности МСТ заключаются в высокой вероятности сочетания с травмами грудной клетки, органов брюшной полости, ЧМТ и переломами конечностей. Это предопределяет необходимость междисциплинарного подхода, основанного на алгоритмах быстрой сортировки пострадавших, применении унифицированных шкал тяжести повреждений (AIS, ISS) и современных методов ней-

ровизуализации (КТ, МРТ) (Gubin et al., 2021; Rigal et al., 2022; Reinhold et al., 2023).

Нами усовершенствованная система диагностики и терапии, использована и проанализирована на примере лечения 183 больных пострадавших с множественной и сочетанной травмой позвоночника (МСТП) в период с 2019 по 2024 года. По частоте и характеру сопутствующих сочетанных травм: ЧМТ - 61 (33,3%), травма конечностей и таза составило - 46 (25,1%), травма груди - 34 (18,6%), травма брюшной полости и органов забрюшинного пространства - 16 (8,7%).

У 26 (14,2%) больных, диагностированы множественные внепозвоночные повреждения, множественная травма позвоночника выявлена у 102 (55,7%) пострадавших. Из них: переломы двух и более смежных позвонков у 74 (40,4%), а многоуровневые повреждения позвонков (переломы несмежных позвонков или на разных уровнях) - у 28 (15,3%) пострадавших.

Нами определены принципы последовательности диагностики при МСТП:

1. Обследование должно начинаться с определения состояния жизненно важных функций - дыхания и кровообращения и выявление наружного и внутреннего кровотечения;

2. Оценка сознания проводится в совокупности с результатами неврологических расстройств, офтальмологических и отоларингологических исследований;

3. Общее обследование направлено на выявление повреждения позвоночника и внепозвоночных повреждений, их степени тяжести и локализации;

4. При выявлении жизнеугрожающий сочетанных повреждений оказание помощи должно быть одновременно направлено на выполнение оперативных пособий с реанимационными мероприятиями, по принципу оказания помощи как при изолированной травме;

5. При неотложных состояниях допустима синдромологическая постановка диагноза.

Из дополнительных и обязательных методов диагностики при МСТП включало:

- полисегментарную КТ позвоночника с реконструкцией для оценки стабильности повреждений;
- МРТ при подозрении на компрессию или повреждение спинного мозга и связочного аппарата;
- УЗИ и рентгенографию для выявления сопутствующих повреждений органов и костных структур.

Остальные диагностические мероприятия являются методами выбора и выполняются индивидуально по необходимости с целью дифференцировки в каждом конкретном случае.

Лечебная стратегия строилась на принципах этапности и приоритета жизнеобеспечения: - на первом этапе - стабилизация витальных функций и иммобилизация позвоночника; - на втором этапе - хирургическая коррекция.

На всех этапах оказания медицинской помощи, как на догоспитальном этапе ОМП при повреждении конечностей, в особенности нижний, обязательным условие является использование транспортировочно - иммобилизирующих шин; на госпитальном этапе ОМП при шинирование они выполняют функции аппарата внешней фиксации; на постгоситальном этапе ОМП, в качестве устройств позволяющей проведение ранней реабилитации данной категории пострадавших, например, ранее стояние и ходьбы больных, а так же наличие возможности этих устройств обеспечить профилактику развития тугоподвижности путем пассивной разработки в причастных суставах.

У больных с закрытыми переломами конечностей, а также больным с тяжелыми повреждениями груди и ЧМТ как правило, остеосинтез осуществляли аппаратами Илизарова. При оперативном лечение переломов конечностей методом выбора был стабильно-функциональный остеосинтез с помощью стержней, винтов, пластин системы АО.

Задачами проведенного лечения выявленной ПСМТ являлись: 1. Устранение компрессии элементов СМ. У 112(61,2%) больных имела место передняя компрессия, которым у 39(21,3%) выполнена передняя декомпрессия из переднебокового доступа, у 73(39,9%) на грудном и поясничном уровнях - передняя декомпрессия из заднее - бокового доступа. У 8(4,4%) больных проводилось открытое устранение вывихов, у 18(9,8%) оперированных операция ограничивалась проведением декомпрессии с устранением клина Урбана и стабилизации позвоночника различными конструкциями как для переднего, так и для заднего спондилодеза. В ряде случаев применялась двухэтапную стабилизация с последующей реконструкцией, что улучшило результаты лечения в отдаленном периоде;

2. Восстановление нормальных анатомических взаимоотношений между позвоночником и содержимым позвоночного канала. При переломах, переломо - вывихах шейных позвонков выполнено закрытое вправления с установлением вытяжения, оперативное лечение - после регресса признаков спинального шока, при неосложненной травме фиксация с помощью головодержателей или Гало-конструкциями.

При нестабильных переломах была показана закрытая или открытая реклинация с последующей фиксацией, которая состояла в ламинэктомии, ревизии СМ, вправлении смещенных тел позвонков и образовании устойчивого заднего спондилодеза с применением различных устройств.

Стабильные переломы позвоночника подлежали консервативному лечению с применением механической реклинацию в остром периоде травмы, а в отдаленном периоде с ношением специальных реклинирующих корсетов.

Исход проведенного лечения основан на сумме результатов по оценке неврологического дефицита и ортопедических результатов - устранение нестабильности, ликвидация или уменьшение деформации тела позвонка на основе контрольных КТ и МРТ исследований.

Дополнительное внимание уделялось комплексному ведению пациентов, включая контроль болевого синдрома, профилактику тромбоэмболических осложнений, с ранним началом реабилитационных мероприятий и применение средств нейропротекции.

Таким образом, комплексный подход к лечению пациентов с множественными и сочетанными повреждениями должен включать чёткую последовательность на диагностическом и лечебном этапах, раннюю хирургическую стабилизацию с использованием современных технологий фиксации и реконструкции, а также проведение мероприятий по ранней реабилитации. Всё это в совокупности направлено на повышение функциональной активности больных, улучшение качества их жизни и снижение показателей инвалидизации.

ТИРСАК БЎҒИМИ ЖАРОХАТДАН КЕЙИНГИ ВАЛЬГУСЛИ ДЕФОРМАЦИЯСИНИ ГИБРИТ ОСТЕОСИНТЕЗ УСУЛИНИ ҚЎЛЛАШ ОРҚАЛИ ДАВОЛАШНИ ТАКОМИЛЛАШТИРИШ

Убайдуллаев Ш.Ф., Ходжанов И.Ю.

Республика ихтисослаштирилган травматология ва ортопедия илмий-амалий тиббиёт маркази, Тошкент, Ўзбекистон

Мақсад: тирсак бўғим вальгусли деформациялари мавжуд бўлган беморларни гибрит остеосинтез усулини қўллаш орқали даволаш натижаларини яхшилаш.

Текширишнинг предмети ва усули: 2021-2025 йиллар давомида тирсак бўғимини жарохатдан кейинги вальгусли деформациялари ташхиси билан 65 та бемор даволанди. Кузатувда бўлган беморлар ёши 13 ёшдан 30 ёшгача. Кузатувдаги беморлар жарохатдан кейин 2-10 йиллардан сўнг мурожат қилиб келишган. Беморларга асосан яшаш жойида биринчи ёрдам кўрсатилган ва гипс боғламда даволанган. Ўғил болалар 42 та, киз болалар 23 тани ташкил қилади. Ўнг томонлама жароҳат асорати 37 та, чап томонлама жароҳат асорати 28 та беморда кузатилган. Бу беморларнинг барчаси Рентген, МСКТ, ЭНМГ текширувларидан ўтказилди. Бўлимда даволанган 65 та бемордан 65 тасида оператив муолажа ўтказилди. Оператив даволанган 65 та бемордан 30 тасида икки этапли операция қилинди, 35та беморда бир этапли оператив муолажа бажарилди. Операциядан сўнг 12-14 суткаларда жарохатдаги чоклар олинди. Икки этапда қилинган операцияларда елка суягини бўғим юзи бошчаси винтлар, сихлар va Ilizarov apparati ёрдамида остеосинтез қилинди. Илизаров аппаратида остеосинтез қилинганда бирламчи суяк қадоги хосил бўлгандан сўнг (6-8 хафтада) Илизаров аппарати ечилиб тирсак бўғимида харакатлар бажаришга рухсат берилди. Бир этапда бажарилган операцияларда эса елка суягини бўғим юзи бошчаси винтлар ёрдамида остеосинтез қилиниб елка суяги дўнглар устидан коррексияловчи остеотомия қилиниб Илизаров аппарати ёрдамида остеосинтеқ қилинган. Бу беморларда елка суягида бирламчи суяк қадоғи хосил бўлгандан сўнг (6-8 хафтада) Илизаров аппарати ечилиб тирсак бўғимида актив харакатлар бажаришга рухсат берилди.

Натижалар: Яқин ва узоқ натижалар 6 ойдан 3 йилгача бўлган вақт оралиғида ўрганиб чиқилди. Олинган натижалар беш баллик шкалада бахоланди. Яхши натижалар 90 % ни ташкил қилди, қониқарли натижалар 8% ни, қониқарсиз натижалар 2 % холатларда кузатилди.

Хулоса: хулоса қилиб айтганда тирсак бўғимини жарохатдан кейинги вальгусли деформацияларини даволаш хозирги кунда долзарблигича қолмоқда. Асоратли ҳолатларнинг келиб чиқиши асосан беморларнинг кеч мурожати, ўз вақтида тўғри ташхис қуйилмаганлиги, ўз вақтида оператив даво бажарилмаганлиги бу патологияни хозир хам долзарблигини ёқотмаганлигини англатади. Тирсак бўғимини жарохатдан кейинги вальгусли деформацияларини замонавий усулда ишлаб чиқилган даволаш усули ўз оптималлигини кўрсатмоқда. Бу усулни юқоридаги жароҳатларда қўллаш, Иммобилизация вақтини қисқаришига, беморни тирсак бўғимида контрактура келиб чиқишини олдини олишга, бўғими функционал ҳолатини тўлиқ тиклаш имконини беради.

ИСПОЛЬЗОВАНИЕ АЛГОРИТМА FRAX ДЛЯ ПРОГНОЗИРОВАНИЯ И ПРОФИЛАКТИКИ РИСКА ПЕРЕЛОМОВ ШЕЙКИ БЕДРА И ОСТЕОПОРОТИЧЕСКИХ ПЕРЕЛОМОВ

Умаров Ф.Х.[1], Уразбаев Ж.Д.[2]

[1]Республиканский специализированный научно-практический медицинский центр травматологии и ортопедии МЗ РУз, Ташкент, Узбекистан
[2]Республиканский научный центр экстренной медицинской помощи, Хорезмский областной филиал МЗ РУз, Ургенч, Узбекистан

Среди переломов проксимального отдела бедренной кости (ПОБК) наиболее частым и тяжелым является перелом шейки бедренной кости (ШБК). Ежегодно на его долю приходится 1,6 млн. переломов (Mahajan N.P. et al., 2021).

Проведенный в 2015 г. Международный аудит-анализ эпидемиологических, медико-социальных и экономических аспектов проблемы остеопороза в Республике Узбекистан, показал, что остеопорозом на момент аудита болело 1,4 млн человек и оценочное число больных с переломом ПОБК составило 16764, а по прогностическим оценкам до 2050 г. количество больных может возрасти на 360% и составит 60272 человек, учитывая демографическую ситуацию Республики (Закроева А.Г. и др. 2020).

Хирургия является предпочтительным методом лечения для восстановления функции и облегчения боли у пациентов с переломом ПОБК, в том числе и ШБК, однако процент осложнений достаточно высокий. Важным направлением является профилактика остеопоротических переломов – как в популяции, так и повторных переломов после хирургического лечения пациентов с переломами, что часто недоучитывают при выписке пациентов после хирургического лечения переломов ШБК. Риск повторного перелома в различных частях скелета после перелома в ПОБК, достигает до 48% (Balasubramanian A., Zhang J.,2019).

В различных популяциях стран присутствуют отличающиеся факторы риска остеопоротических переломов (Ballane G., Cauley J.A., 2014; Harvey N.C., Curtis E.M., 2016), что диктует необходимость проведения популяционных исследований в различных когортах. Однако не существует общепринятой концепции скрининга остеопороза среди населения.

Использование данных костной денситометрии является важным, однако не единственным критерием в определении риска остеопоротических переломов, так как доказано, что у некоторых больных они могут возникать на фоне остеопении или даже при нормальных показателях минеральной плотности кости (МПК) (Favarato MHS et al., 2022; Schini M. et al., 2024). Кроме того, костная денситометрия – это в основном инструмент по использованию в медицинских учреждениях и не подходит для скрининга в популяционных исследованиях. Это обусловливает необходимость использования других инструментов для оценки популяционных факторов риска низкоэнергетических переломов, а также повторных переломов после хирургического лечения.

Среди методов оценки риска остеопоротических переломов, в диагностике остеопороза и назначения медикаментозной терапии, значительное место занимает алгоритм FRAX® (Fracture Risk Assessment Tool (Kanis J.A. et al., 2023)), разработанный специалистами Шеффилдского университета совместно с ВОЗ. Этот ин-

струмент используется в 78 странах мира и отражен более чем в 100 клинических руководствах по профилактике остеопоротических переломов, диагностике и лечению остеопороза (Григорьева Н.В. и соавт. 2023; Kanis J.A., Harvey N.C, Johansson H., 2020; Fuggle N.R., Beaudart C., 2024]. Преимущество этого метода заключается в том, что он может быть использован как с показателями МПК, так и без них, в популяционных исследованиях и у кровати больного. Облегчает использование версия в интернете, разработанная в том числе, и для Республики Узбекистан.

Вывод. Таким образом, выявление и обоснование клинических и пациент-связанных факторов риска осложнений, прогнозирование риска осложнений и риска последующего перелома с использованием модели FRAX®, адекватного назначения медикаментозной терапии, является актуальным и перспективным направлением исследований для снижения и профилактики тяжелых остеопоротических переломов.

СОН СУЯГИ БЎЙИНЧАСИ ВА ОСТЕОПОРОТИК СИНИШЛАР ХАВФИНИ БАШОРАТ ҚИЛИШ ВА ОЛДИНИ ОЛИШДА FRAX НИНГ РОЛИ

Уразбаев Ж.Д.

Республика шошилинч тиббий ёрдам илмий маркази Хоразм вилояти филиали, Ургенч шахри, Ўзбекистон

Сон суяги проксимал қисми синишлари орасида сон суягини бўйинчасидан синиши кўп учрайдиган ва ногиронликка олиб келадиган оғир травма хисобланади. Бу эса ўз навбатида хар йили дунё бўйича 1,6 миллион сон суягини бўйинчасидан синишларига тўғри келади (Mahajan N.P. et al., 2021)

Ўзбекистон Республикасида остеопороз муаммосининг эпидемиологик, тиббий-ижтимоий ва иқтисодий жихатлари бўйича 2015 йилда ўтказилган халқаро аудиторлик тахлили шуни кўрсатдики, текширув вақтида 1,4 миллион киши остеопороздан азият чекканлиги, сон суяги проксимал қисми синган беморларнинг тахминий сони эса 16764 нафарга, 2050 йилгача бўлган даврни башорат қилиб кўрилганда уларнинг сони 360% га, яъни республиканинг демографик холатини хисобга олган холда 60272 нафарга ўсиши мумкинлиги аниқланди (Закроева А.Г. ва бошқалар, 2020)

Жаррохлик усули сон суяги проксимал қисми синишлари, шу жумладан сон суяги бўйнидан синиши бўлган беморларда бўғим функциясини тиклаш, оғриқни йўқотиш, мехнат қобилиятини тиклаш учун мухим саналган даволаш усули хисобланади, аммо асоратлар даражаси юқоридир. Бу борада мухим йўналишлардан бири эса остеопоротик синишларнинг олдини олиш, популяцияда хам, синиши бўлган беморларни жаррохлик даволашдан кейин такрорий синишлар бўлиб, бу кўпинча сон суяги бўйнидан синишларини жаррохлик йўли билан даволашдан сўнг беморларни касалхонадан кейинги реабилитациясига унчалик ахамият қилинмаслиги хисобланади. Сон суяги проксимал қисми синишидан кейин скелетнинг турли қисмларида такрорий синиш хавфи 48% гача етади (Balasubramanian A., Zhang J., 2019)

Мамлакатларнинг турли популяцияларида остеопоротик синишлар учун турли хил хавф омиллари мавжуд (Ballane G., Cauley J.A., 2014; Harvey N.C., Curtis E.M., 2016), бу аниқ бир қатлам (когорта) ларда популяцияни ўрганиш зарурлигини таъ-

кидлайди. Бироқ ахоли орасида остеопороз скринингининг умумий қабул қилинган тушунчаси мавжуд эмас. Суяк денситометрияси маълумотларидан фойдаланиш остеопоротик синишлар хавфини аниқлашда мухим, аммо ягона мезон эмас, чунки баъзи беморларда улар остеопения фонида ёки хатто нормал суяк минерал зичлиги (СМЗ) қийматлари билан хам пайдо бўлиши мумкинлиги исботланган (Favarato MHS et al., 2024). Бундан ташқари, суяк денситометрияси биринчи навбатда соғлиқни сақлаш шароитида фойдаланиш учун воситадир, лекин ахолини ўрганишда скрининг учун мос эмас. Бу эса кам энергияли синишлар ва жаррохлик даволашдан кейин такрорий синишлар учун ахолида хавф омилларини бахолаш учун бошқа воситалардан фойдаланишни талаб қилади.

Усуллар орасида остеопоротик синишлар хавфини бахолаш, остеопорозни ташхислаш ва медикаментоз даво тайинлашда FRAX (Fracture Risk Assessment Tool) (Kanis J.A. et al., 2023) алгоритми сезиларли ўринни эгаллайди (расм 1). Ушбу тизим Шеффилд Университети (Англия) мутахассислари томонидан ЖССТ билан хамкорликда ишлаб чиқилган бўлиб 78 та мамлакатда қўлланилади ва остеопоротик синишларнинг олдини олиш ва даволаш учун 100 дан ортиқ клиник қўлланмаларда ёритилганлиги билан ажралиб туради (Григорьева Н.В. ва хаммуал., 2023; Kanis J.A., Harvey N., Johansson H., 2020; Fuggle N.R., Beaudart C., 2024). Бу усулнинг афзаллиги шундаки, уни суяк минерал зичлиги аниқланган ва аниқланмаган холатда хам, популяция текширувларида, шунингдек ётоқ холатида қолиб кетган беморларда хам текширув ўтказиш имконини беради.

Хулоса. Шундай қилиб, клиник ва бемор билан боғлиқ хавф омилларини, асоратларини аниқлаш ва асослаш, дори терапиясини адекват тайинлаш FRAX моделидан фойдаланган холда асоратлар хавфини ва кейинги синиш хавфини башорат қилиш ва камайтириш бўйича тадқиқотларнинг долзарб ва истиқболли йўналиши хисобланади.

КАФТ СУЯКЛАРИ СИНИШЛАРИДА АППАРАТ-ХИРУРГИК УСУЛДА ДАВОЛАШ

Хайдаров А.К., Юлдашев Т.Н.

Фарғона жамоат саломатлиги тиббиёт институти, Фарғона, Узбекистон
Фарғона вилоят кўп тармоқли тиббиёт муассаси, Фарғона, Узбекистон

Қўл панжасининг кафт суяклари шикастланишлари кўп учрайдиган ва мураккаб травмалардан ҳисобланади. Анъанавий очиқ остеосинтез усуллари кўпинча ортиқча травматик таъсирга эга бўлиб, операциядан кейинги асоратларни кўпайтириши мумкин. Шу сабабли, сўнгги йилларда дистракцион аппаратлардан фойдаланган ҳолда ёпиқ остеосинтез усули амалиётга киритилди.

Тадқиқотнинг асосий мақсади – кафт суяклари шикастланишларида дистракцион аппарат қўллашнинг афзалликларини кўрсатиш, яъни суяк парчаларининг силжиб кетишини олдини олиш ва уларни тўлиқ битишгача барқарор ҳолда сақлаб туриш.

Тадқиқот Фарғона вилоят кўп тармоқли тиббиёт муассаси хирургия бўлимида 44 нафар беморда амалга оширилди. Улардан 90,9 %и эркаклар, 9.1 %и аёллар бўлиб, асосан 18–65 ёшдаги меҳнатга лаёқатли шахслар эди. Беморлар жараҳат олишдан кейинги вақт бўйича 4 гуруҳга ажратилди (2–5 кун, 6–10 кун, 11–15 кун, 16–21 кун).

Остеосинтез муаллифлар томонидан ишлаб чиқилган оригинал дистракцион аппарат ёрдамида бажарилди. Операция асосан новокаин блокадасида ўтказилди. Аппарат қўллангандан сўнг беморларга эрта даврдан бошлаб бармоқларнинг актив ҳаракатларини бажаришга рухсат берилди.

Даволаш 6 босқичда ташкил этилди:

1) тайёрлов даври (клиник ва инструментал текширувлар);
2) жарроҳлик амалиёти;
3) адаптация даври;
4) парчалар ҳолатини коррекция қилиш;
5) парчаларни барқарор фиксацияда сақлаш;
6) физиофункционал даво ва ижтимоий реабилитация.

Натижалар - тадқиқот давомида дистракцион аппарат суяк парчаларини стабил сақлаб туриши ва ҳаракат функциясини тиклаш имконини бериши аниқланди.

- Операциядан олдин парчалар бурчаги ўртача 35° бўлган бўлса, аппарат қўллангандан кейин бу кўрсаткич 5° гача тушган.
- Яхши натижалар 79 %, қониқарли натижалар 21 % ҳолларда қайд этилди. Иккита беморда (4.4 %) асорат кузатилган.
- Даволаш муддати яримга қисқарган, меҳнатга лаёқатсизлик ўртача 4–5 кунга камайган.

Хулоса: дистракцион аппарат ёрдамида остеосинтез кафт суяклари шикастланишларида самарали, кам травматик ва ишончли усул ҳисобланади. У орқали эрта реабилитацияни бошлаш, суяк парчаларини барқарор фиксация қилиш ва қўлнинг функциясини тўлиқ тиклаш мумкин. Ушбу метод клиник амалиётда кенг қўлланиши тавсия этилади.

РЕЗУЛЬТАТЫ ЛЕЧЕНИЯ ОТКРЫТЫХ ПЕРЕЛОМОВ СРЕДНЕЙ ТРЕТИ БОЛШЕБЕРЦОВОЙ КОСТИ МЕТОДОМ Г.А.ИЛИЗАРОВА

Хайитбоев Б.М., Юлдашев Т.Н.

Ферганский филиал Республиканского научно-практического центра экстренней медицинской помощи, Фергана, Узбекистан

Переломы болшеберцовой кости довольно часто встречающийся вид травмы они составляют почти 60% всех видов переломов болшеберцовой кости, в большинстве требующих оперативных вмешательств.

В отделении экстренной травматологии Ферганского филиала РЦНЭМП с 2023 по 2024 гг. находились на стационарном лечении с переломами болшеберцовой кости 72 больных, мужчин-62, и женщин-10, в возрасте от 18 до 65 лет. Из них 20 больным проведено консервативное лечение, 52-больных произведена оперативное лечение по методу Г. А. Илизарова. Срок стационарного пребывания больных при оперативном лечении составил 10 дней.

Операция стабильного-функционального остеосинтеза аппаратом Илизарова осуществлялась следующим образом: в асептических условиях под общим обезболиванием чрезкожно проводились взаимоперекрещивающиеся спицы Илизарова на уровне верхней, средней, средне-нижней и нижней трети голени, в которые монтируются кольца аппарата Илизарова. Кольца аппарата Илизарова между собой

соединяются с помощью стержней. Для сопоставления костных отломков производится дистракция между верхним и нижним кольцом, а для полного углового сопоставления и надёжного остеосинтеза, производится между средней, средне-нижними спицами. Для полного убеждения, что костные отломки сопоставлены и устранёно смещение костных отломков производилась контрольная рентгенография с помощью ЭОП (Электронно-оптический преоброзователь). В случае когда остаётся смещение проксимального конца плечевой кости, проводится дополнительная корригирующая спица с упорной площадкой, 1,5 см выше перелома проксимального конца плеча. Спереди проводя спицу в заднюю часть голени, это спица закрепляется в монтированный флажок нижнего кольца аппарата Илизарова. С помощью спицы с упорной площадкой для устранения смещенных костных отломков спиценатягивателем, проксимальная кость голени отводится в заднюю часть и что касаясь с дистальным концом плечевой кости закрыто сопоставляется между собой, после чего производится заключительный ЭОПом (Электронно-оптический преоброзователем). После операции разрешается движение в коленном ва голеностопном суставе.

В первой неделе после операционного периода у 8 больных наблюдался воспаления вокруг спицы, и она была купирована. Результаты изучены после полтора месяца после оперативного вмешательства. Оценка результатов осуществляли с помощью рентгенограмм, наличие или отсуствие боли при нагрузке на оперированную конечность.

У 61 больных хороший результат работоспособность конечности восстановлена. У 11 больного получен неудовлетворительный результат -ограничение движений в колнннном и голеностопном суставе за счёт неразработанного сустава.

Вывод: в заключение следует отметить, что при хирургическом лечение открытых преломов средней треть костей большеберцовой кости, остеосинтез по Г. А. Илизарову является методом выбора, дающий полноценный анатомо-функциональный результат.

ЕЛКА СУЯГИНИНГ СИНИШЛАРИ

Холиқов Ф.О., Маматкулов О.Х.

Самарқанд давлат тиббиёт университети, Самарканд, Узбекистон,
Самаркандский филиал Республиканского специализированного научно-практического медицинского центра травматологии и ортопедии, Самарканд, Узбекистан

Долзарблиги. Елка суягининг юқори қисмидан кўпроқ елка суягининг бошчаси синиши, жаррохлик бўйинчасидан синиши ва катта думбоқчаси синиши учрайди. Россиялик (Апагуни А.Э., Арзуманов С.В., Воротников А.А., Ульяченко М.И. 2010) ва чет эллик (Volgas D.A., Stannard J.P., Alonso J.E. 2004) муаллифлар маълумотларинга кўра елка суягининг диафизар синиқлари тананинг барча синиқларининг 3-5% ташкил қилади. Бундай жарохатлар билан касалланиш 100 000 аҳолига йилига 14.5 дан 20 гача ўзгариб туради. Америка Қўшма Штатларида ҳар йили тахминан 66 000 елка суягининг диафизидан синиши қайд этилган (Ekholm R. et al., 2008). Бундан ташқари, бундай синиқларнинг 60% диафизнинг ўрта учлигида, 30% проксимал учлигидан бирида ва фақат 10% дистал учлигидан бирида содир бўлади (Tytherleigh-Strong

G. et al., 1998). Елка суягининг диафизар синишлари энг кўп кузатиладиган синишлардан бўлиб, найсимон суяклар синишларининг 13,5% ини ташкил этади. Мазкур синишларнинг 14,4% дан 72% гача 20 ёшдан 50 ёшгача бўлган меҳнатга лаёқатли кишилар ўртасида кузатилади (Гражданов К.А, Барабаш А.П. 2020). Турли остеосинтез усуллари қўлланилиб даволашдан кейинги кузатилаётган асоратлар улуши 30% дан кўпроқ. Тирсак соҳасида синишлар камроқ учрайди – масалан; елка суягининг кондулис бошчасининг синиши ёки транскондуляр синиши (асосан болаларда). Бугунги кунда елка суяги дистал охири синишларини даволаш муаммосининг долзарблиги юқори бўлиб қолмоқда ва биринчи навбатда асоротлар ривожланиш эҳтимоли жуда юқори, шунингдек синиш натижасида жиддий тиббий ва ижтимоий оқибатларга олиб келади. Елка суягининг дистал охири бўғим ичи синиқлари, тирсак бўғимининг оғир шикастланиши бўлиб, бу турли муаллифларнинг фикрига кўра таянч-ҳаракат аъзоларининг 0.5% дан 15.3% гача, елка суяги синишларида эса 3.2% дан 33% гача бўлади (Асянин С.А. 1997., 24. Белоусов В.Д., Жосин В.И., Корлэтяну. 1984). Тирсак бўғимининг синиши шикастланишларнинг 0,5-2,0% ни ташкил қилади; шикастланганларнинг кичик қисмини ташкил етувчи бу беморлар, алоҳида эътибор талаб қилади. Бу беморларнинг юқори меҳнат фаоллиги (уларнинг кўпчилиги меҳнатга лаёқатли ёшдагилар) сезиларли даражада қониқарсиз даволаниш натижалари (8,3 - 67,0%) билан боғлиқлиги, юқори даражада ушбу сегментининг хусусиятлари билан боғлиқ: мураккаб анатомик. тузилиши ва биомеханикаси, учта бўғимнинг ишлашида иштирок етиш, тўқималарнинг юқори реактивлиги (Уринбаев П.У., Гафуров Ф.А., Эранов Ш.Н., Жураев И.Г. 2019. Уринбаев П.У., Эранов Ш.Н., Уринбаев И.П. 2017). Кузатишлар шуни кўрсатадики, елка бўғимида функцияларни йўқотиш билан беморлар ўзларига ғамхўрлик қила оладилар. Лекин тирсак бўғимида функцияларни йўқотганда, дискордант муносабатнинг ривожланиши билан ногиронлик пайдо бўлади. Шунинг учун даволаниш вақтида тирсак бўғимининг функциясини сақлаб қолиш учун енг кичик имкониятдан фойдаланиш керак (Чернышев А.А. 2002.).

Елка суягининг синиш таснифи. Елка суяги синишлари қуйидагилар бўлиши мумкин: тўлиқ ёки тўлиқ бўлмаган, ёриқлар, ёриқлар натижасида кўриниш қисман деформация билан чекланади, очиқ ва ёпиқ, суяк бўлакларинг силжиши ва силжимаслиги билан. Баъзи синишлар синиш шакли ёки чизиқ шакли билан таснифланади: кўндаланг синиш – синиқ чизиги суякдан перпендикуляр ўтади, бурчакли синиш – синиқ чизиги суякдан бурчак остида ўтади, спирал синиш – синиқ чизиги суяк атрофида эгилиб, винт шаклидаги синиш чизигини ҳосил килади, сегментар синиш – суяк камида икки жойдан синган бўлади, парчаланиб синиш – икки ва ундан ортиқ жойдан синишлари асосий суякдан ажралиб чиққан нотекис қисмларни ҳосил қилади, синган идишлар парчаларига ўхшайди, зарбали синиш – турли томонлардан қўлланиладиган ташқи куч туфайли бир нечта суяк парчалари бир-бирига босилади.

Елка суягининг синганини даволаш.

Елка суягининг синишини даволаш усули унинг қандай тури, нима сабаб бўлганлиги ва суяк тўқимасининг шикастланиши қанчалик оғирлигига боғлиқ бўлади. Иммобилизация: Синиш енгил бўлса ва суяклар силжимаган бўлса, шиналар ёки гипс етарли бўлиши мумкин. Шина одатда 3-5 ҳафта давомида қўлланилади. Агар гипсли боғлам керак бўлса, эҳтимол кўпроқ вақт талаб этилади ва одатда 6 дан 8 ҳафтагача давом этади. Иккала ҳолатда ҳам, суякларнинг тўғри битаётганлигини ишонч ҳосил қилиш учун қайта рентгенография қилинади. Репозиция: Жиддий синишлар – силжиш билан – суякни ёпиқ репозиция талаб қилади. Бу ноинвазив про-

цедура: Даволовчи шифокор синган суякларни қўллари билан тўғрилайди. Муолажа вақтида бемор оғриқни сезишининг олдини олиш мақсадида қуйидагилардан фойдаланилади: синиқ атрофидаги майдонни оғриқсизлантириш учун маҳаллий анестезия; бутун танани оғриқсизлантириш учун седатив воситалар; муолажа давомида умумий оғриқсизлантириш. Ёпиқ тўғрилашдан кейин даволовчи шифокор шина ёки гипс боғламини қўяди. Жаррохлик: Баъзи елка суяги синишлари қандай синиш турига ва суякнинг қанчалик ёмон шикастланишига қараб, жаррохлик амалиётини талаб қилади. Шифокор фойдаланиши мумкин бўлган бир неча усуллари мавжуд: Ички махкамлаш (фиксация). Шифокор суяк бўлакларини тўғри ҳолатга келтиради, кейин эса кегайлар, винтлар ёки пластиналар билан махкамлаб, натижада суяк тўқимаси битиши ва қайта ўсишга имкон бўлади. Суяк пластикаси. Шифокор синган суякни бирлаштириш учун қўшимча суяк киритиши мумкин. Шундан сўнг, суяк бўлакларини бир-бирига ушлаб туриш учун, суяк тўқимаси битиб кетгунча ички фиксация амалга оширилади. Жаррохлик амалиётидан сўнг, қўл шина ёки гипсли боғлам билан махкамланади. Агар керак бўлса, беморга дори-дармон терапия курси ўтказилиши мумкин.

Хулоса. Елка суягининг синишларини олдини олиш мухимдир. Ҳеч ким тасодифий шикастланишлардан ҳимоялана олмайди, лекин асосий хавфсизлик қоидаларига (умумий ва саноат) риоя қилиш хавфни камайтиради. Энг яхши профилактика чораларидан бири бу эхтиёткорлик ва олдиндан ўйлаб кўришдир. Суяк тўқималарининг ҳолатига эътибор қаратиш керак, остеопороз ва суякларнинг ҳаддан ташқари мўртлигига олиб келадиган боқа тизимли касалликларни аниқлаш учун олдиндан текширув ўтказилиши керак.

ЕЛКА СУЯГИНИНГ СИНИШИДАН КЕЙИНГИ РЕАБИЛИТАЦИЯ.

Холиқов Ф.О., Маматкулов О.Х.

Самарқанд давлат тиббиёт университети, Самарканд, Узбекистон,
Самаркандский филиал Республиканского специализированного научно-практического медицинского центра травматологии и ортопедии, Самарканд, Узбекистан

Долзарблиги. Елка суягининг проксимал қисмидан синиши барча синишларни ичидан 5%ни ташкил килади (Court-Brown C. M. et al., 2006; Gupta A. K. et al., 2015). Елка суягининг диафизидан синишлар барча суякларнинг синишлари ичидан 18%дан 32%гачасини ташкил қилади. (Илизаров Г.А. 1982, Лединников И.М. 1999, Баширов Р. С. 2002). Елка суягининг дистал қисмини синиши барча суякларнинг синишлари ичидан 0,5-2%ни ташкил қилади (Аверкиев В.А. 1979, Wainwright A. 2000). Тирсак бўғими елка суяги, тирсак суяги ва билак суякларидан ҳосил бўлган ҳаракатланувчи бўғимдир. Тирсак бўғимининг синиши, аслида, елка суягининг бўғим ичидаги синиши, аниқроғи унинг транскондиляр қисмининг синишидан бошқа нарса эмас. Беморлар кўпинча тирсак бўғимининг ичкарисида жойлашган жой ҳақида гапирганда, елканинг синиши тушунчасини чалкаштириб юборишади.

Тирсак бўғимининг синиши - дунёдаги жароҳатлар сонининг ортиб бораётганига қарамай, кенг тарқалган шикастланиш эмас; аммо, даволаш ва реабилитация учун алоҳида ёндашувларни талаб қилади ҳамда турли хил асоратлар жуда кенг тарқалган.

Елка суягининг синиши - очиқ ёки ёпиқ бўлиши мумкин. Иккинчиси прогноз жиҳатдан анча қулайдир. Терминологиянинг моҳиятига кўра, очиқ синиқлар суяк бўлакларининг ташқарига чиқиши ва бунинг натижасида бўғим ичи синиқлари билан бирга келади. Инфекция дарҳол бошланади, бу эса даволанишни жуда қийин жараёнга айлантиради. Бундан ташқари, кўпинча очиқ синиқлар билан суякдаги катта нуқсонлар шаклланади, бу ўз навбатида мураккаб реконструктив пластик жарроҳликни талаб қилади.

Реабилитация шартлари. Суяк яхлитлигини тиклаш бир қатор умумий ва маҳаллий омилларга боғлиқ. Умумий омиллар орасида беморнинг ёшини, унинг жисмоний ва, албатта, рухий ҳолатини, инсоннинг конституцияси муҳимлигини, унинг эндокрин тизими қанчалик яхши ишлашини, метаболизм ва бошқаларни таъкидлаш керак. Маҳаллий омиллар орасида суяк бўлакларини таққослаш ва етарли қон таъминоти мавжудми. Рентген маълумотлари ва суякнинг битиши бўйича клиник маълумотлар ҳам ҳисобга олиниши керак. Агар очиқ синган бўлса, унда инфекциянинг мавжудлигини ҳисобга олиш керак. Бу омилларнинг барчаси реабилитация вақтини сезиларли даражада ошириши мумкин, бу ойлар ва ҳатто йиллар билан ҳисобланиши мумкин! Фалангалар, қовурғалар ва кафт усти суяклари синишида суякларнинг битишининг ўртача вақти тахминан 3 ҳафта, ўмров суягининг синиши учун — 4 ҳафта, билак ва тирсак, метатарс, елка ва билак — 2,5 ой, катта болдир суяги — 3 ой, сон — 4 ой, сон бўйни — 6 ой. Жисмоний машқлар терапияси сингандан кейин 10-14 кун ўтгач, пассив машқлар шаклида буюрилади ва фаол реабилитация иммобилизациядан кейин (фиксация бандажини олиб ташлаш) тахминан бир ярим ой давом этади. Яъни, суякларнинг ўртача битишини тахминан умумлаштирадиган бўлсак, унда синиш турига, унинг оғирлигига ва синиш жойига қараб, реабилитация 1 ойдан 1 йилгача давом этади.

Реабилитация техникаси:

1) Тўғри овқатланиш . Бу тикланиш бошланадиган биринчи жой, чунки соғлом суяк тўқималарининг ўсиши аминокислоталар, антиоксидантлар, витаминлар ва минералларни талаб қилади. Сингандан кейин реабилитация даврида организмга зарур бўлган аминокислоталар аргинин, пролин, глицин ва глутаминдир. Бу суяк массасини ҳосил қилувчи оқсилларнинг муҳим таркибий қисмларидан биридир. Шунинг учун диетада протеин миқдорини кунига 10-20 мг га ошириш керак. Антиоксидантлар тўқималарни даволаш жараёнини секинлаштирмасдан яллиғланишни камайтириш қобилиятига эга. Булар С витамини, Д, К ва Б6 витаминлари. Бу витаминлар синган суякни битиш жараёнида содир бўладиган кимёвий реакциялар учун катализатор вазифасини бажаради. Цинк, мис, калций, фосфор ва кремний каби минераллар ҳам суяк тўқимасини нормал тиклаш учун зарурдир. Шундай қилиб, диетада сут маҳсулотлари (сут, пишлоқ, творог, сметана, кефир ва йогурт), табиий желатин (мармелад, мева жели, аспик, желе), антиоксидантлар (мевалар, сабзавотлар ва ёнғоқлар) бўлган идишлар бўлиши керак.

2) Бўғим, оёқ-қўлнинг иммобилизацияси. Агар ҳаракатчанлик юзага келса (оёқ-қўлнинг нотўғри фиксацияси билан), қон таъминоти бузилади ва суяк тўқималарининг бирлашиши даври ортади. Натижада хар хил турдаги сохта бўғимлар ривожланади.

3) Физиотерапия. Оёқ-қўлни иммобилизация қилиш даврида ва гипсни олиб ташлаганидан кейин дарҳол - жисмоний муолажаларнинг камида иккита курсини ўтказиш муҳимдир. Физиотерапия мушак атрофиясини бартараф этиш, шишишни камайтириш, қон айланишини ошириш ва оғриқни камайтириш учун атрофда-

ги тўқималарга таъсир кўрсатишга қаратилган. Бандажни олиб ташлаганингиздан сўнг дарҳол муолажаларни ўтказишдан мақсад мушак тўқималарига юк қўйиш, оёқ-қўлни машқлар терапияси хонасида кейинги ишлашга тайёрлашдир.

4) Жисмоний машқлар билан даволаш. Машқлар бандажни қўллашдан 10-14 кун ўтгач бошланиши керак. Аввалига бу пассив гимнастика, кейин эса юкнинг янада ортиши билан фаоллашади. Жисмоний машқлар терапиясининг мақсади шикастланган оёқ-қўлнинг ҳаракат доирасини тиклаш, тўқималарнинг эластиклигини тиклаш ва мушак тизимини мустаҳкамлашдир.

5) Массаж. Бу реабилитация даврида муҳим таркибий қисм бўлиб, контрактуранинг олдини олиш, шишишни камайтириш ва қон айланишини ошириш орқали суяк тўқималарининг бирлашишини тезлаштириш учун бир неча курсларда ўтказилиши мумкин!

Хулоса. Синган ҳар қандай ҳолатда реабилитация тадбирларини зудлик билан бошлаш жуда муҳим, чунки бўғимларда контрактура пайдо бўлиши ва ҳаракат оралиғини камайтириш хавфи мавжуд, айниқса тўпиқ ва қўлларнинг синиши, яъни майда суяклардан иборат бўғинлар учун. Айтиш керакки, остеопороз ва бошқа дистрофик касалликлар билан тирсак бўғимининг синишларини реабилитация қилиш жуда оғир ва қўшимча дори-дармонлар билан бирга кўпинча тўлиқ ойлик курслар талаб қилинади.

OUR APPROACH TO PREVENTING ELBOW CONTRACTURES AFTER SURGICAL TREATMENT OF DISTAL HUMERUS FRACTURES

[1]Khodjanov I.Yu., [2]Oripov A.A., [2]Muminov A.Sh.

[1]Republican Specialized Scientific and Practical Medical Center of Traumatology and Orthopedics,Tashkent, Uzbekistan
[2]Bukhara Branch of the Republican Scientific Center for Emergency Medical Care, Buxara, Uzbekistan

Relevance: Arthrofibrosis occurs when generalized connective tissue proliferation results in painful joint stiffness. The clinical impact of arthrofibrosis represents a wide spectrum of disease, ranging from minimal to devastating for the patient. Arthrofibrosis may result in a loss of motion of the involved joint, a commonly encountered and challenging problem after fixation of periarticular fractures. Joints across the body tolerate stiffness to a variable degree, with the elbow and knee being less accommodating than the shoulder or ankle. The functional range of motion has been described previously for the shoulder, elbow, and knee, and when arthrofibrosis results in the loss of this functional range, intervention may be indicated. Anatomic articular reduction is critical to minimizing posttraumatic arthritis in many periarticular fractures. Subsequently, many historic rehabilitation protocols called for prolonged periods of immobilization to minimize the risk of fracture displacement during the period of fracture healing. Early motion of the injured joint is now frequently emphasized over a prolonged period of immobilization, as immobilization is a well-established risk factor for the development arthrofibrosis after fixation of periarticular fractures.

Complications and unsatisfactory treatment results for fractures of the distal metaepiphysis of the humerus develop in 18–85% of patients, and 29.9% of victims

have signs of permanent disability, which gives these fractures a reputation as injuries with a poor prognosis for restoring the function of the elbow joint.An important role in disability is played by shortcomings and underestimation of the role of functional rehabilitation treatment. The occurrence of functional disorders is often caused by late, unsystematic use of functional treatment and incorrect methods of therapeutic use of physical exercises.

The purpose of the work is to improve the results of treatment of patients with fractures of the distal metaepiphysis of the humerus by improving the physical rehabilitation program.

Materials and methods: We observed 103 patients with fractures of the distal metaepiphysis of the humerus. The average age of the patients was 45.4 years (from 19 to 70 years), there were 58 (56.3%) men, 45 (43.7%) women. Conservative treatment was used in 11 (10.7%) patients, and surgical treatment in 92 (89.3%).Fractures of the distal metaepiphysis of the humerus in 51 (49.5%) cases, the left upper limb was damaged and in 52 (50/5%) - the right. The subject of the research was observational materials of patients with fractures of types 13-A2, 13-A3, 13-B1, 13-B2, 13-B3, 13-C1, 13-C2 and 13-C3 according to the AO/ASIF classification. There were 7 (7.4%) patients with 13-A fractures, 18 (19.2%) with 13-B fractures, and 69 (73.4%) with 13-C fractures according to the AO/ASIF classification.In order to optimize rehabilitation treatment, 4 periods of rehabilitation have been allocated: the first is preoperative (up to 3 days after injury) or immobilization (up to 4 weeks from the moment of injury); the second is the period of early mobilization of drugs; third - the period of late mobilization of drugs;the fourth is the period of outpatient rehabilitation treatment. In each period of rehabilitation, based on well-known methods, a modified exercise therapy complex has been developed, consisting of independent exercises (passive and active) performed by the patient, and exercises performed with an exercise therapy instructor.

A typical training session included performing exercises for 10–45 minutes to increase the range of motion in the upper limb, stretching exercises for the muscular-ligamentous apparatus of the upper limb, and exercises to strengthen the muscles of the upper limb, which were repeated by the patient independently 4–8 times a day, and exercises with Exercise therapy was carried out by an instructor 2–3 times a day.To consolidate the effect achieved by using physical exercises, the final stage of the training was the so-called. "corrective positioning of the limb": the limbs were given a certain fixed position by a stretching effect of moderate intensity, accompanied by tension of the capsular-ligamentous apparatus for 10–15 minutes. In the breaks between classes, the drugs were fixed with an orthosis or a scarf. The first classes lasted 10–20 minutes with a daily increase towards the end of the course to 20–30 minutes. By the end of the rehabilitation period, the patient resumed work.

Results and discussion. The average duration of follow-up was 11 months (from 7 months to 2 years from the moment of injury). At the end of the follow-up period, the average amplitude of active flexion-extension movements in the elbow joint was 1300 (from 700 to 1500), pronation /supination – 850 (from 800 to 900). When assessing treatment results using a modified scale.The average score was 75 (range 65 to 80 points), and the Mayo Clinic score was 85 (range 75 to 100 points). Complications were noted in 4 (4.3%) patients with type 13-C3.3 fractures and were associated with the development of flexion-extension contractures (range of motion in the elbow joint at the end of follow-up was less than 1000 (from 700 to 1000).

Conclusions: Physical rehabilitation of patients with fractures of distal humerus,

based on the characteristics of the fracture and the method of treating the victims, allows for the reasonable implementation and application of the achievements of modern medicine, helps to reduce the number of unfavorable treatment results and indicators of primary disability in this group of patients.A staged and dosed increase in load during physical rehabilitation of patients with fractures of the distal end of the humerus allows one to restore the physiological range of motion in the elbow joint and prevent the formation of contractures and vegetative dystrophic complications.An improved program of physical rehabilitation of patients with fractures of the distal metaepiphysis of the humerus and rational tactics of restorative treatment made it possible to optimize the effectiveness of treatment and achieve excellent and good functional results in 99 (96.1%) patients.

НОВЫЙ ПОДХОД К ХИРУРГИЧЕСКОЙ ЛЕЧЕНИИ ПЕРЕЛОМОВ ДИСТАЛЬНОГО ОТДЕЛА ПЛЕЧЕВОЙ КОСТИ

[1]Ходжанов И.Ю., [2]Орипов А.А., [2]Муминов А.Ш.

[1]Республиканский специализированный научно практический медицинский центр травматологии и ортопедии, Ташкент, Узбекистан,
[2]Бухарский филиал Республиканского научного центра экстренной медицинской помощи,Бухара, Узбекистан

Актуальность. Переломы дистального отдела плечевой кости представляют собой сложные повреждения, которые в конце могут значительно ограничить функцию локтевого сустава. Хирургическое лечение показано в большинстве случаев с целью восстановления диапазона движений и функции верхней конечности.

Внутрисуставные переломы костей, образующих локтевой сустав , составляют 15% - 20% среди всех внутрисуставных переломов (А.А. Карасев с соавт., 2009; И.И. Мартель с соавт., 2009; D. Ring et al., 1999,2000,2003,2006; M.M. Wardak et al., 2009). Из них переломы дистального отдела плечевой кости составляют 2% всех переломов и 30% переломов локтевого сустава, среди них внутрисуставные переломы встречаются в 10,5-22,5% случаев и в 32-36,5% всех внутрисуставных переломов (A. Ashwood et al., 2010; Y. Dogramaci et al., 2010; M. Mighell et al., 2010; K. Schmidt-Horlohe et al., 2010). Несмотря на многообразие применяемых методик их лечения, имеет место высокий процент осложнений и неудовлетворительных исходов, в частности, контрактуры - 18-85% (А.В. Скороглядов с соавт., 2008; А.Б. Казанцев с соавт., 2009; B.F. Morrey, 2005,2009; J. Smith et al., 2009; A. Jawa, 2010; K. Schmidt-Horlohe et al., 2010), стойкая инвалидность - до 30% (А.В. Бабовников, 2008; А.В. Скороглядов с соавт., 2008; M. Mighell et al., 2010; J. Gregory et al., 2010), до 30 - 60% больных нуждаются в различных функционально-восстановительных операциях (С.П. Миронов, 1978,1982, 1984, 2000; С.Б. Королев, 1993; B.F. Morrey, 2005, 2009; J. Smith et al., 2009; A. Jawa, 2010, Козлов Е.С., Салимов Э.Р., Солдатов Ю.П., Лукин С.Ю., Столбиков С.А 2021 г.).

Цель. изучить эффективность и результаты предлагаемое метода лечения при переломах дистального отдела плечевой кости .

Материалы и методы. С 2022 по 2025 год на базе травматологических отделений Бухарского филиала РНЦЭМП пролечены 56 пациентов с переломами дис-

тального отдела плечевой кости (по классификации AO: 13 – C2 – C3). В 53 случаях в лечении применялись различные способы хирургического лечения. В данной категории больных преобладали мужчины 29 случая (54,25%), женщины составили 24 случая (45,3%). Средний возраст пациентов – 33,6 лет.

Нами предложено двухэтапное лечение околосуставных и внутрисуставных переломов плечевой кости. На первом этапе хирургического лечения (при поступлении больного экстренном порядке) проводится закрытая репозиция костных отломков для восстановления оси, длины сегмента конечности, устранения грубых смещений и стабилизация поврежденного сегмента с использованием аппарата Илизарова в рациональной компоновке. Далее, после соответствующей подготовки пациента, выполняется второй этап хирургического лечения – открытая репозиция и внутренняя фиксация костных фрагментов.

Пациенты разделены на две группы:

- у пациентов первой группы (группа сравнения, 28 случаев) осуществляли одномоментный открытый остеосинтез погружными фиксаторами в течение 2 – 12 суток после травмы.
- у больных второй группы (основная группа, 25 случаев) выполняли двухэтапное лечение переломов дистального отдела плечевой кости. На первом этапе хирургического лечения (при поступлении больного в стационар) для репозиции костных фрагментов дистального отдела плечевой кости, последующего выполнения операционного доступа к дистальному отделу плечевой кости для его остеосинтеза и дальнейшей временной фиксации костей локтевого сустава применяли аппарат Илизарова. Выполняли пункция и промывание локтевого сустава с 50.0мл 0.5%-новокаином. Далее, после соответствующей подготовки пациента, на 3 – 7 сутки после травмы, выполняется второй этап хирургического лечения – открытая репозиция и внутренняя фиксация костных фрагментов. Все пациенты наблюдались спустя 6 недель, на 6 и 12 месяцы после операции с обязательным рентгенологическим контролем. Клинические результаты подверглись статистическому анализу. Были исследованы диапазон движений, оценка руки, плеча и кисти (шкала DASH), сроки сращения переломов и осложнения.

Результаты. Сращение переломов наблюдалось во всех случаях. У больных первой группы средние сроки консолидации перелома составили 24-25 недели, у больных второй группы – 21-22 недели. Среди осложнений наблюдали гетеротопическую оссификацию, сгибательно-разгибательную контрактуру, миграцию фиксаторов после окончательного остеосинтеза и стойкий дефицит проводимости локтевого нерва. Диапазон движений локтевого сустава при последнем контрольном наблюдении составил 75° в первой группе по сравнению с 96° во второй группе. Гетеротопическая оссификация наблюдалась в 2 случаях в первой группе пациентов. Инфекционных осложнений не отмечено.

Вывод. Посредством устройства для остеосинтеза переломов плечевой кости возможно осуществить лигаментотаксис в области перелома мыщелка плечевой кости, реализовать трансолекранонный доступ к мыщелку плечевой кости, произвести временную фиксацию перелома и последующую разработку локтевого сустава. Предложенная методика не имеет практически значимых минусов и позволяет улучшить результаты лечения, предупреждает артрофиброз локтевого сустава. К преимуществам можно отнести уменьшение времени окончательной операции, снижение агрессивности воздействия на ткани сустава и их меньшую травматизацию.

ЭФФЕКТИВНОСТЬ ДВУХЭТАПНОЙ МЕТОДИКИ ПРИ ЛЕЧЕНИИ ПЕРЕЛОМОВ ДИСТАЛЬНОГО ОТДЕЛА ПЛЕЧЕВОЙ КОСТИ

[1]Ходжанов И.Ю., [2,3]Орипов А.А., [2,3]Муминов А.Ш.

[1]Республиканский специализированный научно практический медицинский центр Травматологии и ортопедии, Ташкент, Узбекистан,
[2]Бухарский филиал Республиканского научного центра экстренной медицинской помощи, Бухара, Узбекистан,
[3]Бухарский государственный медицинский институт имени Абу Али ибн Сино, Бухара, Узбекистан

Введение. Переломы дистального отдела плечевой кости составляют около 2% всех переломов и имеют двухвершинное распределение по возрасту – высокоэнергетические травмы у молодых мужчин и остеопоротические переломы у пожилых женщин. Успешное лечение таких переломов требует анатомической репозиции, стабильной фиксации и ранней реабилитации . Обычно применяют одномоментный остеосинтез (ORIF) или тотальное эндопротезирование локтя (TEA) у пожилых пациентов, однако двухэтапные методы со стабилизацией аппаратом Илизарова как первичный этап могут быть эффективны при значительной комминутации и тяжелом повреждении мягких тканей. В литературе указано, что в случаях массивной комминутации кольцевые аппараты внешней фиксации позволяют добиться стабильной фиксации с минимальной травматизацией мягких тканей. Тем не менее данные о сравнительной эффективности двухэтапного подхода ограничены.

Цель настоящего исследования – оценить клинико-функциональные результаты двухэтапного лечения с аппаратом Илизарова по сравнению с традиционным одномоментным остеосинтезом.

Материалы и методы. В ретроспективное исследование включены 126 пациентов с локтевыми переломами дистального отдела плечевой кости, прооперированных в нашем центре в 2020–2025 гг. Основная группа (n=67) получала двухэтапное лечение: на первом этапе устанавливали кольцевой аппарат Илизарова для обеспеченного выравнивания и стабилизации фрагментов; на втором этапе (в среднем через 21±3 день) выполняли дофинальную остеосинтез пластинами. Сравнительная группа (n=59) получала одномоментный открытый остеосинтез пластинами в стандартные сроки после травмы. В обеих группах проводили активную терапию кровообращения (ЛФК, меры от отека). Критерии исходов: сроки сращения, диапазон движения в локтевом суставе, функциональная оценка по балльной системе (MEPS, 0–100), частота осложнений (несращение, инфекция, контрактуры). Статистический анализ включал расчет средних значений (M±m), сравнительный анализ (t-критерий Стьюдента для количественных данных, x^2 для частот), корреляционный анализ (коэффициент корреляции r Спирмена, значимость p).

Результаты. Средний возраст пациентов составил 45,2±1,2 г. в основной и 46,5±1,3 г. в сравнительной группе (t=0,63, p=0,53). Соотношение мужчин и женщин было сопоставимо (52% и 54% мужчин, x^2=0,08, p=0,78). По классификации AO тип A/B/C переломов распределился как 20/18/29 и 15/20/24 соответственно (x^2=0,54, p=0,76). Среднее число осколков перелома было выше в основной группе (3,1±0,2) чем в сравнительной (2,7±0,2; t=2,12, p=0,03), что отражает большую сложность травм у двухэтапных пациентов.

Средний срок рентгенологического сращения не имел статистически значимых различий между группами (4,5±0,2 vs 4,2±0,3 мес, t=1,07, p=0,29). Однако диапазон сгибания-разгибания был достоверно больше в двухэтапной группе: сгибание в среднем 120±3° vs 105±4° (t=3,14, p<0,01), разгибание 10±1° vs 20±2° (t=−3,54, p<0,001). Средний функциональный балл MEPS оказался выше у двухэтапных пациентов (85,6±2,1) против (77,8±2,5) в сравнительной (t=2,58, p=0,01). Частота несращения была ниже в основной группе (3,0% против 6,8%, x^2=0,88, p=0,35), инфекционных осложнений – 4,5% vs 8,5% (x^2=0,48, p=0,49), контрактур (фиксированное ограничение сгибания >30°) – 6,0% vs 18,6% (x^2=4,39, p=0,036). Отмечены тенденции к более низкой заболеваемости гетеротопическими оссификациями в двухэтапной группе (10% против 15%, x^2=0,53, p=0,47), но различие не было статистически значимо.

В целом двухэтапный метод с аппаратом Илизарова показал тенденцию к лучшей функциональной реабилитации локтя и меньшему числу контрактур без увеличения частоты осложнений по сравнению с традиционным одномоментным остеосинтезом. Корреляционный анализ выявил отрицательную связь между количеством фрагментов и функцией локтя (r = –0,42, p = 0,002) и между типом перелома (по AO) и MEPS (r = –0,30, p=0,015): сложные переломы и большее число осколков ассоциировались с худшим восстановлением.

Обсуждение. Полученные результаты подтверждают, что двухэтапный подход с применением аппарата Илизарова обеспечивает надежную стабильность перелома и позволяет начать реабилитацию раньше, что отражается в большем угловом сгибании локтя. Несмотря на то, что сроки сращения и частота инфекционных осложнений были схожими, двухэтапное лечение продемонстрировало статистически значимые преимущества по амплитуде движений и функциональным баллам. Это согласуется с представлением, что ранняя нагрузка и постепенная репозиция способствуют уменьшению контрактур. Отдельно отмечен факт меньшей частоты посттравматических контрактур: согласно Morrey BF, развитие контрактуры локтевого сустава является хорошо известным осложнением травм локтя. Своевременное возвращение к движению и контроль гематомы (через внешний фиксатор) могут снижать риск анкилоза. Корреляция между сложностью перелома и функциональным восстановлением также логична: как показывают исследования, сочетание множественных осколков ухудшает исход.

Заключение. Двухэтапный метод стабилизации переломов дистального плеча с аппаратом Илизарова показал высокую эффективность, позволяя достичь удовлетворительной анатомии и раннего восстановления функции локтевого сустава. В сравнении с одномоментным остеосинтезом этот подход демонстрирует лучшие результаты по амплитуде движений и снижает частоту контрактур при сопоставимой безопасности.

ТИЗЗА БЎҒИМИ ЁЗИЛУВЧИ КОНТРАКТУРАЛАРИНИ ДАВОЛАШНИ ОПТИМАЛЛАШТИРИШ

Ходжанов И.Ю., Элов.Д.Р.

Самарқанд давлат тиббиёт университети, Самарқанд, Узбекистан

Тизза бўғимининг контрактураси сон суяги ва катта болдир суяклари бўғим юзаларининг жарохатлари , туғма нуқсон, яллиғланиш, дегенератив-дистрофик жараён ёки узоқ вақт иммобилизация натижасида юзага келадиган ҳаракатнинг доимий чекланиши. Бу жуда кенг тарқалган патология бўлиб, кўпинча чекланган меҳнат қобилияти ва ногиронлик сабабига айланади.

Тизза бўғими контрактурасининг энг кўп учрайдиган сабаблари шикастланишлар ва дегенератив-дистрофик жараёнлар (гонартроз). Гонартроз билан чекланган ҳаракатланиш барча бўғим тузилмаларда аста-секин ёмонлашиб бораётган ўзгаришлар, шунингдек, сон ва катта болдир суяги бўғим юзаларининг шаклини бузилиши натижасида юзага келади.

Тизза бўғими жароҳатларида контрактура бир нечта механизмлар натижасида шаклланиши мумкин. Юмшоқ тўқималарда (интра-артикуляр ёриқлар бўлса) шаклининг бузилиши ва чандиқларнинг шаклланиши билан бўғимнинг бевосита шикастланиши мумкин. Оёқнинг чўзилган ҳолатида узоқ вақт туриши туфайли тўрт бошли мушакнинг қисқариши (сон синиши ва катта болдир суяги синиши гипс билан маҳкамланганда), шунингдек узоқ вақт ҳаракатсизлик туфайли бўғим юзаси тузилишининг ўзгариши.

Тизза бўғимларининг контрактураси ҳатто 3 ҳафта давомида иммобилизация билан ҳам ривожланиши мумкинлиги аниқланди. Ҳар бир иммобилизация ҳафтасида мушакларнинг кучи 20% га камаяди. Шу билан бирга, 6 ҳафта давомида бўғим капсуласининг қаттиқлиги тахминан 10 баробар ортади. Яъни, нормал ҳаракатни амалга ошириш учун бемор мушаклари сезиларли даражада заифлашганини ҳисобга олиб, кўпроқ куч ишлатиши керак. Сон суяги ва катта болдир суяги синишида иммобилизацион контрактураларининг олдини олиш энг муҳим вазифалардан биридир. Узоқ муддатли иммобилизациянинг салбий оқибатларини олдини олиш учун жарроҳлик даволаш усуллари (блокловчи пластиналар ва ташқи маҳкамлаш мосламалари билан маҳкамлаш) тобора кўпроқ фойдаланилмоқда ва эрта даволовчи жисмоний тарбия машклари буюрилади. Бундан ташқари, тизза бўғимининг контрактураси йирингли артрит ва терини тортадиган чандиқлар шаклланиши билан кенг куйишлар натижасида хам юзага келиши мумкин. Камдан-кам ҳолларда ҳаракатни чекланиши тизза бўғимида, соннинг олд ва орқа томонида ва болдирнинг орқа қисмидаги чуқур йиртилган ва йиртилган яралардан кейин чандиқлар туфайли юзага келади. Травматология ва ортопедияда контрактура турига қараб, букилувчи (бўғим ёзилишининг чекланиши) , ёзилувчи (бўғим букилишининг чекланиши) ва букилувчи -ёзилувчи контрактуралар фарқланади. Сабабига қараб, бўғим контрактураларининг иккита катта гуруҳи мавжуд: фаол (нейроген) ва пассив (тузилмавий). Структуравий контрактуралар бўғимда ҳаракатга тўсқинлик қиладиган нарса мавжуд бўлганда пайдо бўлади.Иммобилизация - ҳаракатчанликнинг узоқ муддатли чекланиши билан.Даволаш консерватив ёки жарроҳлик бўлиши мумкин ва травма марказида, травматология ёки ортопедия бўлимида амалга оширилади. Консерватив даволашнинг асосий усуллари машқлар терапияси физиотерапия

(электрофорез, зарба тўлқинли терапияси), массаж, механотерапия ва алмаштириладиган гипс ва махсус маҳкамлаш мосламалари ёрдамида оёқ-қўлларининг ҳолатини қонсиз тузатиш. Консерватив даво самарасиз бўлса, жарроҳлик операциялари ўтказилади.Жарроҳлик аралашуви очиқ усулда ёки артроскопик ускуналар ёрдамида амалга оширилиши мумкин. Операциянинг мақсади бўғим юзаларининг шаклини тиклаш, чандиқ тўқимасини олиб ташлаш ёки мушакларни узайтиришдир. Бўғим юзаларни сезиларли даражада бузилганда ва сон ва болдир мушаклари сақланиб қолган тақдирда, тизза бўғимлари эндопротезлаш амалга оширилади. Баъзи ҳолларда, функционал жиҳатдан қулай ҳолатда бўғимнинг артродези оптимал ечимга айланади. Операциядан кейинги даврда даволавчи жисмоний машқлар буюрилади. Мушаклар озиқланишини таъминлаш ва қон айланишини яхшилаш учун массаж ва физиотерапия муолажалари қўлланилади. И.Иргашев номли 4-шахар клиник шифохонаси травматология бўлимида тизза бўғими ёзилувчи контрактураларида тизза бўғиминин пассив ишлатиш учун мослама яратилди. Контрактура пайдо бўлиш муддати 6 ойдан 1 йилгача бўлган 18та беморда тизза бўғимига тромбоцитларга бойитилган аутоплазма юбориб, махсус янги пассив ишлатиш мосламаси ёрдамида ишлатиш орқали контрактураларни тўлиқ бартараф этишга эришилди. Тизза бугимининг эскирган турғун контрактураларида эса очик усулда сон тўрт бошли мушагини мобилизация қилиб ва жарроҳлик амалиётидан кейин тизза бўғимига иккиламчи чандиқларни олдини олиш мақсадида тромбоцитларга бойитилган аутоплазма юбориб, пассив ишлатиш мосламаси ёрдамида ишлатиш орқали 8 та беморда контрактураларни бартараф этишга эришилди.

БОЛДИР СУЯКЛАРИ СИНИШЛАРИДА ХАВФ ОМИЛЛАРИГА АСОСЛАНГАН ҲОЛДА ЎТКИР КОМПАРТМЕНТ СИНДРОМИНИ ПРОГНОЗЛАШ

Худайбердиев Қ.Т., Абдулазизов О.Н., Турсунов Қ.Қ.

Андижон давлат тиббиёт институти, Андижон, Ўзбекистон

Ўткир компартмент синдроми (ЎКС) 70% холларда болдир суяклари синишлари билан боғлиқ бўлиб, мускуллар ва нерв толаларининг қайтариб бўлмас даражада шикастланишига олиб келиши сабабли Травматологиянинг асосий муаммоларидан бири ҳисобланади.

Хозирда мавжуд фойдаланиладиган ташҳис усуллари кўпинча етарли бўлмай, даво муолажаларини ўз навбатига кечикишига олиб келади ва комплекс баҳолашни ўз ичига олмайди.

Тадқиқотнинг мақсади - асосий клиник ва демографик омилларни ҳисобга олган ҳолда, болдир суяклари синган ва ЎКС билан асоратланган беморларни эрта ташхислаш ва ўз вақтида замонавий даволаш имконини берувчи ЎКС ривожланиш хавфи эҳтимолини баҳоловчи интеграцияланган прогностик хавф шкаласини ишлаб чиқиш.

Материаллар ва усуллар. 422 та катта болдир суяги синган беморлар, 16 та клиник ва демографик омилларни ўз ичига олган ҳолда ишлаб чиқилган прогностик хавф шкаласидан фойдаланиб текширилди. Текширув давомида барча беморларнинг батафсил касаллик тариҳлари йиғилди. Синишлар рентгенография ва компютер томографияси ёрдамида таснифланди. Компартмент ичи босими Stryker

тензиометри ёрдамида аниқланди. Сўнгра, бир нечта логистик регрессия модели тузилиб, 95% ишонч оралиғида коэффициентлар нисбати олинди. Статистик аҳамият p < 0,05 даражасида аниқланди. Мазкур даража, беморлардан олинган натижаларнинг детерминанти асосида тайинланди ва ЎКС ривожланиши учун паст, ўрта ва юқори хавф гуруҳларига ажратишда қўлланилди.

Натижалар. ЎКС хавф гурухини аниқлаш учун ишлаб чиқилган прогнозлаш шкаласини баҳолаш учун жами 450 нафар болдир суяклари синган беморлардан 422 нафар бемор ўрганилди. Шикастланишларнинг аксарияти (n = 300, 67%) юқори энергияли шикастланишлар бўлиб, беморларнинг учдан бир қисмида (n = 150, 33%) политравматик шикастланиш бўлган. Бошқа беморларда (n = 150, 33%) кам энергияли шикастланиш қайд этилган. Клиник натижалар шуни кўрсатдики, 22 (82%) нафар юқори хавф гурухи бўлган беморларнинг 18 нафарида фасциотомия ташрихи талаб қиладиган ЎКС ривожланди. Ўртача хавф гуруҳида 8 нафар бемордан фақат 2 нафари (25%) да фасциотомия жаррохлик амалиёти ўтказилди. Енгил хавф гурухи бўлган беморларнинг ҳеч бирида ЎКС ривожланмади.

Хулоса. ЎКС ривожланиш хавфини прогнозлаш рейтинги тўғри прогноз қилиш учун бир нечта клиник омилларни бирлаштирган ҳолда кенг қамровли баҳолашни таъминлайди. Ушбу восита анъанавий усулларга нисбатан сезиларли афзалликларга эга бўлиб, эрта ташхис қўйиш ва мақсадли йўналтирувни осонлаштириб, беморларни даволаш натижаларини потенциал равишда яхшилайди.

ЛЕЧЕНИЕ ОТКРЫТЫХ ПЕРЕЛОМОВ КОСТЕЙ ГОЛЕНИ ПРИ СОЧЕТАННОЙ ТРАВМЕ

Шукуров Э.М., Соипов Р.Р., Жайнаров Ё.Ў.

Республиканский специализированный научно-практический медицинский центр травматологии и ортопедии, Ташкент, Узбекистан,
Ташкентский областной филиал Республиканского научного центра экстренной медицинской помощи, Ташкент, Узбекистан,
Термезский филиал Ташкентского государственного медицинского университета, Ташкент, Узбекистан

Целью исследования является улучшение результатов лечения больных с открытыми переломами костей нижних конечностей при сочетанной травме путем разработки двухэтапной системы лечения.

Материал и методы. Под наблюдением были больных с открытыми переломами длинных костей нижних конечностей при сочетанной травме, находившихся на стационарном лечении в отделения нейротравматология Ташкентском областном филиале Республиканского научного центра экстренной медицинской помощи в 2022-2024 гг. Лиц мужского пола было 98 (82%), женского – 12 (18%). Средний возраст больных – 40,5±11,9 года.

Травматический шок I-II степени наблюдался у 102 (85,6%) пострадавших.. Переломы костей бедра и голени имели место у 29 (24,5%) пациентов, костей голени – у 45 (37,7%), бедренной кости – у 8 (6,8%). Тяжесть открытых переломов оценивали по классификации О.Н. Марковой, А.В. Каплана (1975). Согласно этой классификации, у пациентов чаще встречались повреждения I (46 – 38,8%) и II (42 – 34,3%)

типа. Несколько реже регистрировались повреждения III (32 – 26,9%) типа.Переломы сочеталось с повреждением других сегментов: с черепно-мозговой травмой – у 55 (45,9%), с переломами плечевой кости – 12 (9,4%), 7 (5,9%) с переломом позвоночника – у 12 (10,6%), переломами ключицы – у 4 (3,5%), переломом костей таза – у 8 (7%), переломом пяточных костей – у 10 (8,2%), переломом надколенника – у 5 (4,7%), переломами ребер – у 5 (4,7%).

Жировая эмболия смешанной формы наблюдалась у 32 (12,7%) больных, преимущественно (71,4%) на 2-3-и сутки после поступления. У 18 (15,0%) больных, в основном с переломами костей голени и сочетанными переломами костей голени и бедренной кости, чаще на 2-6-е сутки развился тромбоз глубоких вен нижних конечностей.

Выбор метода лечения зависел от локализации, количества и характера переломов, а также давности травмы . Для улучшения результатов лечения больных с открытыми переломами костей нижних конечностей при сочетанной травмы нами разработан Стержневой аппарат для лечения переломов длинных костей (№ FAP 2645. 23.12.2024).

Нами предложен также алгоритм двухэтапного лечения открытых переломов длинных костей конечностей у больных с сочетанной травмой (№ DGU 28443 от 19.10.2023 г.) на основе классификации Каплана – Маркова.

Двухэтапное хирургическое лечение открытых переломов при сочетанной травме заключалось в следующем: при нестабильном тяжелом состоянии больного выполнялись операции по жизненным показаниям, терапия шока, туалет раны с фиксацией перелома стержневым аппаратом внешней фиксации (АВФ) После заживления раны и стабилизации состояния пострадавшего аппарат внешней фиксации заменяли на интрамедуллярный синтез блокирующими стержнями и на пластину при внутри- и околосуставных переломах .

Варианты стабилизации костных отломков:

- иммобилизация в гипсе,
- первичный, отсроченный остеосинтез,
- интрамедуллярный синтез блокирующими стержнями,
- при переломах I, II и IIIA степени – без рассверливания костномозгового канала,
- при околосуставных переломах II и IIIA-Б степени – минимально инвазивным доступом установка латеральной пластины,
- при I-IIIБ степени – немедленный интрамедуллярный остеосинтез,
- при IIIB степени – внеочаговая фиксация,
- при IV степени – решение об ампутации.

У 120 пострадавших наблюдалось переломов костей нижних конечностей. После стабилизации общего состояния при IA (8), IБ (6), IIA (4), IIIA (2) типах перелома 20 пациентам была наложена гипсовая повязка, при IБ (18), IB (14), IIБ (14), IIB (12), IIIБ (18), IIIB (14) типах переломов у пострадавших выполнена фиксация переломов АВФ, при IБ (12), IIA (8), IIIA (4) типах переломов у 24 пациента произведен интрамедулярный остеосинтез блокирующеми стержнями, при IБ (12), IIA (8), IIБ (4), IIIA (8) типах переломов у 32 больных выполнена операция накостного остеосинтеза пластинами АО. У 2 пострадавших с IV типом перелома пришлось прибегнуть к ампутации конечности. Жировая эмболия развилась у 28 (12,7%) пациентов, преимущественно у лиц с двусторонними переломами. У 9 (32,1%) пострадавших имелись открытые переломы.

Всем больным сочетанной травмой на фоне интенсивной терапии жировой эмболии после стабилизации показателей и общего состояния пациента осуществлен остеосинтез большеберцовый кости стержневым аппаратом. После стабилизации состояния пострадавшего произведена замена аппаратов внешней фиксации на накостной остеосинтез бедренной и большеберцовый кости блокирующими пластинами, остеосинтез надколанник серкиляжом.. Больной выписился на амбулаторное наблюдение.Изучается ближаюшие результаты лечения.

Выводы:

1. Выбор метода лечения открытых переломов костей конечностей у пострадавших с сочетанными травмами зависит от тяжести состояния, характера повреждения внутренних органов и локализации переломов костей конечностей.

2. Двухэтапное лечение открытых переломов костей конечностей у больных с сочетанной травмой, которое включает ПХО и фиксацию перелома аппаратами внешней фиксации, после стабилизации состояния пострадавшего замену аппаратов внешней фиксации на интрамедуллярный остеосинтез блокирующими стержнями и на пластину при внутри- и околосуставных переломах, позволяет улучшить анатомо-функциональные результаты лечения пострадавших.

Разработанный алгоритм двухэтапного лечения открытых переломов костей нижних конечностей можно рекомендовать для использования в клинической практике.

БОЛДИР СУЯКЛАРИ ДИСТАЛ СОХАСИ БЎҒИМ ИЧИ ВА БЎҒИМ АТРОФИ СИНИШИНИ ДАВОЛАШ НАТИЖАЛАРИ

Ярлакабоев Ж.Т., Камолов Ё.О., Баратов Ж.А.

Республика ихтисослаштирилган травматология ва ортопедия илмий амалий тиббиёт маркази Жиззах филиали

Материал ва усуллар. РШТЁИМ Жиззах филиали травматология булимида 2020-2022 йилда стационар шароитда даволанган 86 та беморда «пилон синиши», яъни катта болдир суяги дистал метаэпифиз синишларини тахлил килдик. Улардан 21 та беморда катта болдир суяги дистал кисми алохида синиши, 65 та беморда кичик болдир суяги дистал кисми ва ташки тупик биргаликда синиши кузатилди. Ёпик синишлар - 81 та, очик синиш - 5 та, юмшок тукима ва кон томир нерв тутами шикастланиш асоратлари билан - 2 та холат кузатилди. Травматизм турига кура кататравма - 62 та, спорт травма - 14 та, автотравма - 10 та. Уз мурожати билан ёткизилган беморлар - 71 та, тез ёрдам билан -15та ташкил килди.

Натижалар. Беморларни даволаш консерватив ва оператив усулда олиб борилди. Консерватив усулда –болдир суяклари синиги репозиция килиниб, гипсли боглам билан иммобилизация килинди, Юмшок тукималар шикастланганда ва очик синганда скелет тортув мосламаси куйилиб,маълум муддатдан кейин гипсли боглам куйилиб даволанди.

Оператив усулда – ЛСП блокланувчи анатомик пластина ва Илизаров аппарати билан остеосинетези утказилди. Кузатув мобайнида консерватив усул билан даволанган 14 та бемордан 5 тасида иккиламчи силжиш окибатида пайдо булган асоратлар туфайли беморларни оператив даволашга тугри келди.

Оператив усулда 72 бемор даволанди. Шундан 65 та беморда ЛСП блокланувчи пластина билан остеосинтези операцияси утказилди, 7та беморда очик синишлар булганлиги учун Илизаров аппарати билан остеосинтези операцияси утказилди. Беморларда деярли асоратлар кузатилмади.

Хулоса. Болдир суяги дистал кисми бугим ичи ва бугим атрофи синишларида ЛСП блокланувчи пластина ва Илизаров аппарати билан экстрамедулляр остеосинтези энг самарали усул эканлиги кузатилди. Бу усул бугимда харакатнинг эрта тикланишига ва контрактуралар ривожланмаслигига олиб келди.

РАЗДЕЛ 5

ВЫСОКИЕ ТЕХНОЛОГИИ В ОРТОПЕДИИ: ПРОБЛЕМЫ И ПРЕСПЕКТИВЫ

ЗНАЧЕНИЕ АНАТОМО-ФУНКЦИОНАЛЬНОГО СОСТОЯНИЯ СТОП В РАЗВИТИИ ПАТОЛОГИЧЕСКИХ ПРОЦЕССОВ В КОСТНО-МЫШЕЧНОЙ СИСТЕМЕ НИЖНИХ КОНЕЧНОСТЕЙ.

Абдуразаков У.А., Абдуразаков А.У., Есмембетов И.Н., Турекулова А.А.

Казахстанско-Российский медицинский университет, Алматы.
Южно-Казахстанская медицинская академия, Шымкент, Казахстан.

Актуальность исследования. Как известно, что нижние конечности в организме человека играют роль опоры, поддерживающей туловище в равновесии и в вертикальном положении, способствуют телу свободно передвигаться в пространстве. Такая сложная задача выполняется в прямых функциональных связях между этими сегментами – тазом, тазобедренным, коленным и голеностопным суставами, а также стопой. Каждое из этих анатомических звеньев единой функциональной цепи имеют уникальные формы и функции. Все вместе они способствуют нижней конечности эффективно функционировать и выполнять задачи в различных условиях. Это позволяет представить всю нижнюю конечность, как единую целую систему – опоры и движения. Изучение данного вопроса поможет клиницисту лучше знать анатомические взаимоотношения нижних конечностей, необходимых для правильного понимания механизмов развития различных патологических процессов, а также их влияния на лечение и профилактику.

Цель исследования. Изучение значения анатомо-функционального состояния стоп в развитии патологических процессов в костно-мышечной системе нижних конечностей.

Материалы и методы. Под нашим клиническим наблюдением находились 122 пациента в возрасте от 30 до 75 лет, из них женщин было 95, мужчин -27, обратившихся за консультативной поликлинической помощью по поводу статических деформаций стоп, болей в голени, коленных, тазобедренных суставах и в поясничной области позвоночника. В основном вначале боль появлялась в одной стопе, затем в другой стопе, позже постепенно она прогрессировала, развивалось искривление пальцев стопы, наблюдалось затруднение ношения обуви. По мере прогрессирования деформаций стоп выявлялась боль в толще мышцы голени, в коленных, тазобедренных суставах и в пояснице. Наряду с этим постепенно у пациентов наблюдалось ограничение движений в суставах, затруднение ходьбы и снижение трудоспособности. Поэтому поводу пациенты периодически получали консервативное, санаторно-курортное лечение неоднократно в лечебных учреждениях по месту жительства, в клиниках различных зарубежных стран. У 14 пациентов было произведена замена на эндопротезирование тазабедренных, коленных суставов. У этих пациентов болевой синдром после эндопротезирования сохранился. Пациентам по показаниям проводилось клинико-рентгенологическое, лабораторное исследование, КТ и МРТ. При этом ни один пациент не замечал и не предъявлял жалоб на укорочение нижней конечности. При измерении длины нижних конечностей выявили наличие укорочения длины одной из конечностей в пределах от 5 до 20 мм. В норме угол эверсии пяточной кости образуют биссектрисы заднего отдела пяточной кости и задней части голени до 5 градусов. У наших пациентов этот угол оказался больше 5, до 10 и более градусов. С течением времени прогрессирование разницы в длине ног приводило к укорочению одной ноги, чаще левой, которое всегда оставалось самим

пациентом не замеченным. На рентгенограммах костей и суставов выявили характерные картины остеоартроза различной степени тяжести. Длительное медикаментозное лечение, внутрисуставные инъекции, физиотерапии, кроме временного стихания боли, стойкого улучшения состояния пациентов с длительной ремиссией не обеспечивали. Ни один пациент не заметил и не предъявил жалобы на укорочение нижней конечности.

Обсуждение.

Укорочение одной из нижних конечностей нарушало статику, походку и формировало постепенно вторичные деформации (сколиоз, перекос таза, эквинусное положение стопы), которые с возрастом приобретают характер стойких изменений. Тело таранной кости поддерживается пяточной костью. Во фронтальной и сагиттальной плоскостях они располагаются под углом 30 градусов. Головка таранной кости удерживается мягкими тканями. При слабости связок и мышц головка таранной кости может смещаться вниз, что вызывает смещение пяточной кости кнаружи и эверсию заднего отдела стопы. При избыточной весовой нагрузке это смещение приводит к внутренней ротации нижней конечности вокруг тазобедренного сустава. Если эти моменты не устранить, то они приведут к чрезмерной нагрузке в нескольких точках по всей длине нижней конечности: вальгусной деформации и внутренней ротации в первом плюсне-фаланговом суставе, приводящей к вальгусной деформации большого пальца стопы (hallux valgus) и образованию экзостоза на головке первой плюсневой кости; напряжению и растяжению задней большеберцовой мышцы; увеличению внутренней ротации коленного сустава, приводящей к увеличению угла Q, сужению внутренних межмыщелковых щелей; увеличению натяжения медиального удерживателя; повышению давления в наружном отделе надколеннико-бедренного сустава и напряжению подколенной мышцы; увеличению внутренней ротации тазобедренного сустава; повышению напряжения мышц, отводящих бедро кнаружи; развитию синдрома грушевидной мышцы и раздражению седалищного нерва.

Каждое описанное выше патологическое состояние является следствием недостаточной подтаранной поддержки пяточной костью из-за избыточной её пронации, которая в свою очередь, приводит к несостоятельности биомеханической системы в целом нижних конечностей. При эверсии заднего отдела стопы на каждые 2 градуса большеберцовая кость и колено поворачиваются внутрь на 1 гр., это свидетельствует о ротации большеберцовой и пяточной костей во фронтальной плоскости. Развитие такого патологического состояния на уровне нижних конечностей у пациентов, в основном, связано с нарушением анатомо-функционального состояния стоп. Применение оригинальной конструкции индивидуального ортеза ФормТотикс корректирует деформации стоп, обеспечивает комфорт при ходьбе, снижает мышечное утомление, улучшает осанку, уменьшает износ сустава, помогает избавить от болей в ногах, в суставах, спине и шее. Все это подтверждает, что происхождение боли, страдания пациентов, отсутствие эффекта от консервативного лечения, связаны с анатомо-функциональным нарушением механической природы стопы. Именно эти патологии на сегодняшний день составляют основную долю заболеваемости населения и актуальности проблемы современной ортопедии, решение их представляет свои трудности.

Результаты. Выше описанные патологические изменения приводят к болевому синдрому, нарушению функций костно-мышечной системы, отсутствию эффекта от консервативного лечения и связаны с анатомо-функциональными нарушениями

нижних конечностей и стоп механической природы.

Заключение. Практические врачи, увлечённые сегментарным и синдромным подходами к лечению дегенеративных заболеваний нижних конечностей, недостаточно уделяют внимания биомеханике в этиопатогенезе. Устранение механических нарушений применением ортезов медицинской системы Формтотикс для коррекции, является одним их эффективных методов лечения патологии костно-суставной и мышечной системы нижних конечностей.

КОМПЛЕКСНОЕ ПАТОГЕНЕТИЧЕСКИ ОБОСНОВАННОЕ ЛЕЧЕНИЕ ГОНОАРТРОЗА

Абдуразаков А.У., Абдуразаков У.А., Ажимов А.К.

Казахстанско-Российский медицинский университет Алматы, Казахстан

Актуальность темы. Среди ортопедических заболеваний гоноартроз (ГА) является одной из ведущих причин снижения качества жизни и инвалидизации пациентов. Распространённость данной патологии суставов среди лиц старше 60 лет составляет до 37%. Преобладающим вариантом (до 97%) является медиальный гоноартроз (МГА), этому способствуют варусная деформация коленного сустава, медиальное смещение оси нижней конечности и гиперпрессия в медиальном отделе коленного сустава.

Несмотря на всестороннее изучение этиологии и патогенеза данной патологии, до сих пор основные причины развития её остаётся невыясненными. Соответственно, результаты лечения с применением современных различных лекарственных препаратов, оперативных вмешательств, включая остеотомию, эндопротезирование, неудовлетворяют лечащих врачей и самих пациентов. Поэтому активно ведётся поиск по созданию наиболее эффективных методов лечения гоноартроза.

В связи с этим, нами поставлена следующая цель, улучшить результаты лечения гоноартроза путём применения методики проксимальной малоберцовой остеорезекции PFO, дополнив её медиальным релизом, коррекцией деформации стоп ортезом ФормТотикс.

Материал и методы.

Под нашим наблюдением находились 55 пациентов с гоноартрозом, прооперированных по методике PFO с медиальным релизом и коррекцией стоп медицинской системы ФормТотикс. Основной возрастной диапазон пациентов составил 55-70 лет с преобладанием женского пола. Показаниями к операции являлся медиальный гоноартроз, варусная деформация коленного сустава первой, второй степени, интактность латерального отдела. Противопоказаниями к операции, помимо общеизвестных, являлись выраженный медиальный гоноартроз, тотальный гоноартроз, латеральный гоноартроз, феморо-пателлярный остеоартроз и варусная деформация коленного сустава третьей степени.

Техника операции. Под проводниковой или общей анестезией сначала производили артроскопию коленного сустава с целью оценки степени артроза, состояния латерального отдела сустава, а также выполнения медиального релиза для декомпрессии. Релиз заключался в резекции медиопателлярной складки, послабляющей лигаментотомии аблятором медиальной коллатеральной связки и медиальной

капсулотомии. При наличии хондромаляции производилось сглаживание краев зоны дефекта суставного хряща, просверливание оголённой костной поверхности мыщелка, тщательное промывание полости сустава с удалением отходов жизнедеятельности сустава. Затем, учитывая новизну методики и риск неврологических осложнений, мы выполняли остеотомию ниже рекомендуемой зоны - на границе верхней и средней трети малоберцовой кости. Для этого продольным разрезом длиной около 5см по наружной поверхности голени в проекции верхней и средней трети послойно выделяли малоберцовую кость. С помощью пилы Джильи поперечно пересекали в двух местах на расстоянии 2 см малоберцовой кости. Отсечённый костный фрагмент удаляли. Рану ушивали послойно наглухо с дренированием. Среднее время продолжительности операции составляло около 40 минут. В послеоперационном периоде иммобилизация конечности тутором сроком на две недели с ранней щадящей разработкой движений в коленном суставе. Дозированную нагрузку разрешали со вторых суток после операции. Полная нагрузка - через две недели. В послеоперационном периоде производили рентгенографию коленного сустава в двух проекциях.

После операции через 3-4 нед., учитывая деформации стоп, пациентам произведена коррекция стоп с индивидуальными ортезами медицинской системы Форм Тотикс. Модель заготовки подбирали индивидуально с учётом степени деформации, болевого синдрома, веса тела, типа обуви, уровня физической нагрузки. Дальнейшая реабилитация включала НПВП, витамины, физиолечение, массаж, ЛФК и рациональную обувь.

Результаты.

Оценка результатов производилась на основании клинических и рентгенологических данных. Снижение болевого синдрома по ВАШ отмечено у подавляющего большинства больных в сроках от трёх недель после операции. Рентгенологические признаки медиальной декомпрессии отмечались к шести месяцам после операции. Неврологические осложнения в виде парестезии малоберцового нерва имели место в двух случаях, которые постепенно восстановились без дополнительного лечения. Двигательных нарушений не наблюдалось. Пациенты с момента использования ортезов стопы отмечали комфорт при ходьбе, коррекцию деформации стоп, заметное улучшение осанки, снижение болевого синдрома в коленных суставах. По мере улучшения общего состояния, походки, стихания болей, пациенты отказывались от длительного консервативного лечения и радикального оперативного вмешательства. Постоянное ношение ортезов стоп оказывает тренирующие воздействия и улучшает функцию равновесия, координации движений пациентов.

Заключение.

Опыт применения и ближайшие положительные результаты комплексного патогенетического лечения гоноартроза, включающие в себе: артроскопию коленного сустава с целью оценки степени артроза, состояние латерального отдела сустава, а также выполнение медиального релиза для декомпрессии. Полноценная санация полости сустава, мобилизация связочно-капсульного аппарата обеспечивают снижение активности воспалительного процесса, болевого синдрома и увеличение объёма движений сустава.

Комплексный подход к лечению медиального гоноартроза с применением артроскопической техники, современных способов коррекции деформации стоп, методики проксимальной малоберцовой остеорезекции показывают патогенетическую обоснованность, целесообразность, а в техническом плане - доступность.

Высокая клиническая эффективность, сохранность элементов коленного сустава и доступность, невысокая себестоимость вмешательств обнадёживают и дают предпосылки для дальнейшего их внедрения в клиническую практику. В дальнейшем предлагаемый нами метод комплексного лечения не будет препятствовать при необходимости замены сустава.

ЗНАЧЕНИЕ АНАТОМО-ФУНКЦИОНАЛЬНОГО СОСТОЯНИЯ СТОП В РАЗВИТИИ ПАТОЛОГИЧЕСКИХ ПРОЦЕССОВ В КОСТНО-МЫШЕЧНОЙ СИСТЕМЕ НИЖНИХ КОНЕЧНОСТЕЙ

Абдуразаков У.А., Абдуразаков А.У., Есмембетов И.Н., Турекулова А.А.

Казахстанско-Российский медицинский университет, Алматы, Казахстан
Южно-Казахстанская медицинская академия,
Шымкент, Казахстан

Актуальность исследования. Как известно, что нижние конечности в организме человека играют роль опоры, поддерживающей туловище в равновесии и в вертикальном положении, способствуют телу свободно передвигаться в пространстве. Такая сложная задача выполняется в прямых функциональных связях между этими сегментами - тазом, тазобедренным, коленным и голеностопным суставами, а также стопой. Каждое из этих анатомических звеньев единой функциональной цепи имеют уникальные формы и функции. Все вместе они способствуют нижней конечности эффективно функционировать и выполнять задачи в различных условиях. Это позволяет представить всю нижнюю конечность, как единую целую систему - опоры и движения. Изучение данного вопроса поможет клиницисту лучше знать анатомические взаимоотношения нижних конечностей, необходимых для правильного понимания механизмов развития различных патологических процессов, а также их влияния на лечение и профилактику.

Цель исследования. Изучение значения анатомо-функционального состояния стоп в развитии патологических процессов в костно-мышечной системе нижних конечностей.

Материалы и методы.

Под нашим клиническом наблюдением находились 122 пациента в возрасте от 30 до 75 лет, из них женщин было 95, мужчин -27, обратившихся за консультативной поликлинической помощью по поводу статических деформаций стоп, болей в голени, коленных, тазобедренных суставах и в поясничной области позвоночника. В основном вначале боль появлялась в одной стопе, затем в другой стопе, позже постепенно она прогрессировала, развивалось искривление пальцев стопы, наблюдалось затруднение ношения обуви. По мере прогрессирования деформаций стоп выявлялась боль в толще мышц голени, в коленных, тазобедренных суставах и в пояснице. Наряду с этим постепенно у пациентов наблюдалось ограничение движений в суставах, затруднение ходьбы и снижение трудоспособности. Поэтому поводу пациенты периодически получали консервативное, санаторно-курортное лечение неоднократно в лечебных учреждениях по месту жительства, в клиниках различных зарубежных стран. У 14 пациентов было произведена замена на эндопротезирование тазабедренных, коленных суставов. У этих пациентов болевой синдром после

эндопротезирования сохранился. Пациентам по показаниям проводилось клинико-рентгенологическое, лабораторное исследование, КТ и МРТ. При этом ни один пациент не замечал и не предъявлял жалоб на укорочение нижней конечности. При измерении длины нижних конечностей выявили наличие укорочения длины одной из конечностей в пределах от 5 до 20 мм. В норме угол эверсии пяточной кости образуют биссектрисы заднего отдела пяточной кости и задней части голени до 5 градусов. У наших пациентов этот угол оказался больше 5, до 10 и более градусов. С течением времени прогрессирование разницы в длине ног приводило к укорочению одной ноги, чаще левой, которое всегда оставалось самим пациентом не замеченным. На рентгенограммах костей и суставов выявили характерные картины остеоартроза различной степени тяжести. Длительное медикаментозное лечение, внутрисуставные инъекции, физиотерапии, кроме временного стихания боли, стойкого улучшения состояния пациентов с длительной ремиссией не обеспечивали. Ни один пациент не заметил и не предъявил жалобы на укорочение нижней конечности.

Обсуждение.

Укорочение одной из нижних конечностей нарушало статику, походку и формировало постепенно вторичные деформации (сколиоз, перекос таза, эквинусное положение стопы), которые с возрастом приобретают характер стойких изменений. Тело таранной кости поддерживается пяточной костью. Во фронтальной и сагиттальной плоскостях они располагаются под углом 30 градусов. Головка таранной кости удерживается мягкими тканями. При слабости связок и мышц головка таранной кости может смещаться вниз, что вызывает смещение пяточной кости кнаружи и эверсию заднего отдела стопы. При избыточной весовой нагрузке это смещение приводит к внутренней ротации нижней конечности вокруг тазобедренного сустава. Если эти моменты не устранить, то они приведут к чрезмерной нагрузке в нескольких точках по всей длине нижней конечности: вальгусной деформации и внутренней ротации в первом плюсне-фаланговом суставе, приводящей к вальгусной деформации большого пальца стопы (hallux valgus) и образованию экзостоза на головке первой плюсневой кости; напряжению и растяжению задней большеберцовой мышцы; увеличению внутренней ротации коленного сустава, приводящей к увеличению угла Q, сужению внутренних межмыщелковых щелей; увеличению натяжения медиального удерживателя; повышению давления в наружном отделе надколеннико-бедренного сустава и напряжению подколенной мышцы; увеличению внутренней ротации тазобедренного сустава; повышению напряжения мышц, отводящих бедро кнаружи; развитию синдрома грушевидной мышцы и раздражению седалищного нерва.

Каждое описанное выше патологическое состояние является следствием недостаточной подтаранной поддержки пяточной костью из-за избыточной её пронации, которая в свою очередь, приводит к несостоятельности биомеханической системы в целом нижних конечностей. При эверсии заднего отдела стопы на каждые 2 градуса большеберцовая кость и колено поворачиваются внутрь на 1 гр., это свидетельствует о ротации большеберцовой и пяточной костей во фронтальной плоскости. Развитие такого патологического состояния на уровне нижних конечностей у пациентов, в основном, связано с нарушением анатомо-функционального состояния стоп. Применение оригинальной конструкции индивидуального ортеза ФормТотикс корректирует деформации стоп, обеспечивает комфорт при ходьбе, снижает мышечное утомление, улучшает осанку, уменьшает износ сустава, помогает

избавить от болей в ногах, в суставах, спине и шее. Все это подтверждает, что происхождение боли, страдания пациентов, отсутствие эффекта от консервативного лечения, связаны с анатомо-функциональным нарушением механической природы стопы. Именно эти патологии на сегодняшний день составляют основную долю заболеваемости населения и актуальности проблемы современной ортопедии, решение их представляет свои трудности.

Результаты.

Выше описанные патологические изменения приводят к болевому синдрому, нарушению функций костно-мышечной системы, отсутствию эффекта от консервативного лечения и связаны с анатомо-функциональными нарушениями нижних конечностей и стоп механической природы.

Заключение.

Практические врачи, увлечённые сегментарным и синдромным подходами к лечению дегенеративных заболеваний нижних конечностей, недостаточно уделяют внимания биомеханике в этиопатогенезе. Устранение механических нарушений применением ортезов медицинской системы Формтотикс для коррекции, является одним их эффективных методов лечения патологии костно-суставной и мышечной системы нижних конечностей.

ПРИМЕНЕНИЕ МАЛОИНВАЗИВНОГО ХИРУРГИЧЕСКОГО ЛЕЧЕНИЯ ПРИ ОСТЕОАРТРОЗЕ КОЛЕННОГО СУСТАВА

Abdullaev M.M., Asilova S. U., Babakulov A.Sh., Tursunov V.X., Mirzayev A.B., Aliyev X.E.

Актуальность. Остеоартрит поражает до 50% пациентов среди всех случаев патологии суставов.

Цель исследования. Оптимизация современных малоинвазивных хирургических методов лечения остеоартрита на ранних стадиях.

Материалы и методы. Мы использовали 2 современных малоинвазивных метода лечения остеоартрита коленного сустава у 108 пациентов разного возраста. Среди них 71 женщина и 37 мужчин. Метод SVF использовался у 64 пациентов, а метод BMAC использовался у 44 пациентов. Для оценки результатов исследования были использованы такие методы, как клиническое обследование и оценка по шкале KOOS, VAS, рентгенологический метод, ультразвуковое исследование, МРТ коленного сустава.

Результаты и обсуждение. У обследованных пациентов наблюдались следующие клинические проявления: боль у 87%, ограничение подвижности у 76%, хромота у 56%, деформация нижней конечности у 26%. При сравнении двух групп после оценки вышеуказанными методами показатели в основной группе с применением метода SVF оказались лучше, чем в контрольной группе с использованием BMAC. Однако при технике BMAC мезенхимальные клетки выделяются вручную после центрифугирования, что может снизить качество получаемого продукта. Дальнейшие исследования следует проводить с использованием автоматизированных методов.

Вывод. Таким образом, метод SVF может применяться при остеоартрите коленного сустава на ранних стадиях с преимущественним поражением хряща суставной поверхности. Метод BMAC рекомендуется использовать при превалировании вос-

палительного компонента остеоартита коленного сустава. Необходимо развивать область клеточной терапии для замедления прогрессирования остеоартрита коленного сустава.

ФУНКЦИОНАЛЬНАЯ ПЕРЕСАДКА МЫШЦ У ДЕТЕЙ ДЛЯ ВОССТАНОВЛЕНИЯ ВОЗМОЖНОСТИ САМООБСЛУЖИВАНИЯ: ПОКАЗАНИЯ И ПРОТИВОПОКАЗАНИЯ

Агранович О.Е., Комолкин И.А., Ходжанов И.Ю

Федеральное Государственное Бюджетное Учреждение «Санкт-Петербургский научно-исследовательский институт фтизиопульмонологии», Санкт-Петербург, Российкая Федерация
Федеральное Государственное Бюджетное Учреждение «Научный Медицинский Исследовательский Центр детской травматологии и ортопедии им. Г.И. Турнера», Санкт-Петербург, Российкая Федерация

Республиканский специализированный научно-практический медицинский центр травматологии и ортопедии, Ташкент, Узбекистан

Введение. Основным вариантом восстановления функции верхней конечности является пересадка мышц. Возможность оперативного лечения зависит от степени дефицита функции и количества функционирующих мышц, доступных для использования в качестве донорских мышц (R.Tubiana, 1985). Первые операции по пересадке мышц были выполнены пациентам с последствием полиомиелита в конце 19 века с целью улучшения их способности передвижения. В годы первой и второй мировой войны отмечался новый всплеск паллиативной хирургии при лечении раненых, которым было необходимо восстановить утраченные функции верхних и/или нижних конечностей. События современной истории также показывают актуальность данной темы и в настоящее время.

Цель: определить показания, а также сформулировать основные принципы мышечных пластик, направленных на восстановление функции верхних конечностей у детей.

Материалы и методы: с 2010 по 2025г в ФГБУ «НМИЦ детской травматологии и ортопедии им. Г.И. Турнера» Минздрава России было прооперировано 538 больных в возрасте от 10 месяцев до 18 лет, которым в ходе хирургического вмешательства были восстановлены активные движения в суставах верхней конечности, путем пересадки мышц различных донорских областей.

Результаты. На основании анализа клинического материала и результатов лечения детей с нарушением возможности самообслуживания были сформулированы показания для функциональной пересадки мышц на верхней конечности и сформулированы основные принципы мышечных пластик.

Основными показаниями для функциональной пересадки мышц у детей на верхней конечности являются:

- Ишемическая контрактура Фолькмана;
- Утрата скелетных мышц вследствие прямой травмы, инфекций;
- Электроожоги верхних конечностей;
- После удаления опухолей верхней конечности, спинного мозга;

- Травмы, инфекции, опухоли ЦНС, периферической нервной системы;
- Врожденная аплазия мышц, непрогрессирующие миопатии.

Основные принципы мышечных пластик на верхних конечностях у детей:

- Полноценный кожный покров в области, планируемой к реконструкции;
- Полная или почти полная амплитуда движения в суставе;
- Стабильность сустава;
- Сила мышцы-донора M⩾3;
- Достаточное натяжение мышцы после ее перемещения;
- Сохранение функции мышцы-антагониста;
- Адекватная фиксация мышцы после ее перемещения;
- Минимальный функциональный и косметический дефект для донорской зоны;
- Наличие мотивации у больного;
- Адекватная реабилитация и моторное переобучение пациента после операции.

Вывод. Тщательное предоперационное обследование больных с нарушением двигательной функции верхних конечностей, определение четких показаний к операции, а также соблюдение основных принцип мышечных пластик на верхних конечностях, позволяют восстановить возможность самообслуживания у детей. Необходимо помнить, что успех паллиативной операции требует реорганизации нейрофункциональной архитектуры, связанной с выполнением движения. В связи с этим при лечении пациентов с двигательными нарушениями необходим мультидисциплинарный подход, где все специалисты (ортопеды, реабилитологи, эрготерапевты, психологи) играют главную роль на каждом этапе.

БОЛАЛАР ЦЕРЕБРАЛ ФАЛАЖИДА РИВОЖЛАНГАН БОЛАЛАРДА RECTUS FEMORIS ВА HAMSTRING ТЕСТЛАРИНИНГ ТИЗЗА БЎҒИМИ БУКУВЧИ КОНТРАКТУРАЛАРИДА КЛИНИК АҲАМИЯТИ

Акбаров Н.Н., Эшматов М.М., Холиқов Ш.

Андижон вилояти травматология ва ортопедия шифохонаси,
Андижон давлат тиббиёт институти, Андижон, Ўзбекистон

Мавзунинг долзарблиги. Церебрал фалажли болаларда юриш динамикаси кўп ҳолларда тизза буғимидаги букувчи контрактуралар билан боғлиқ бўлади. Агар ушбу контрактуралар ўз вақтида ва аниқ аниқланмаса, боланинг юриш қобилияти, тўғри ҳолатни сақлаш имконияти ва умуман ҳаёт сифатининг пасайишига олиб келади. Шунинг учун функционал клиник тестлар, жумладан rectus femoris ва hamstring тестлари ушбу патологияни эрта ва аниқ ташхислашда катта аҳамиятга эга.

Тадқиқотда 50 нафар церебрал фалажли бемор клиник ва функционал жиҳатдан rectus femoris ва hamstring тестлари, электронейромиография ва Эшворт шкаласи асосида баҳоланди. Шу билан бирга, юриш мониторинги, радиологик таҳлиллар ва реабилитация тадбирлари ўтказилди.

Hamstring тестида ярим мембранали, ярим пайли мушаклар контрактураси қуйидаги ҳолларда теноген деб баҳоланди: букувчи бурчак 30° дан ортиқ, электронейромиографик фаолият 154 mB дан юқори ва Эшворт шкаласи ⩾2 бўлган ҳоллар-

да. Hamstring тестида сон 90° бурчакда кўтарилганда тиззани пассив равишда ёза олмаслик орқа оёқ мушаклари контрактураси мавжудлигини кўрсатди. Бундай беморларда электронейромиографик фаолият юқори экани ва контрактура даражаси ортиб бораётгани аниқланди.

Ушбу тестлар патогенезни дифференциал ташхис қилишда, миоген ва теноген шаклларни ажратишда ҳамда оптимал даволаш тактикасини танлашда муҳим клиник восита экани тасдиқланди.

Хулоса. Церебрал фалажли беморларда контрактура турини аниқлаш ва даволашни индивидуаллаштиришда rectus ва hamstring тестларининг клиник ва диагностик қиймати юқори. Тест натижалари жарроҳлик кўрсатмаларини аниқроқ белгилаш, шунингдек, жарроҳликдан кейин 12 ойлик кузатув даврида беморларда функционал натижалар яхшиланишини исботлади.

STEROID DOZASI COVID-19 DAN KEYINGI OSTEONEKROZ OGʻIRLIGINI BELGILOVCHI ASOSIY OMIL: RETROSPEKTIV QIYOSIY TADQIQOT

Mirzayev A., Babakulov A.

Akfa Medline Universitet Shifoxonasi, Central Asian University Toshkent, O'znbekiston

Dolzarblik. COVID-19 pandemiyasi koʻplab insonlar hayotiga zomin boʻldi va COVID-19 dan keyingi holatlar orqali odamlarga ta'sir qilishda davom etmoqda. Son suyagi boshchasi osteonekrozi (SSBO) tobora koʻproq COVID-19 dan keyingi asosiy asorat sifatida tan olinmoqda, ammo aksariyat tadqiqotlar faqat holat hisobotlari va kichik seriyalar bilan cheklangan.

Tadqiqot maqsadi. Ushbu tadqiqot COVID-19 dan keyingi bemorlarda SSBO rivojlanishiga hissa qoʻshishi mumkin boʻlgan COVID-19 bilan bogʻliq omillarni baholashga qaratilgan.

Metodlar. COVID-19 tasdiqlangan anamnezida SSBO mavjud 84 nafar bemorda retrospektiv tahlil oʻtkazildi. Dastlabki ma'lumotlar toʻplandi va bemorlar qiyosiy tahlil uchun quyidagi guruhlarga boʻlindi: (1) emlanganlar va emlanmaganlar, (2) bir tomonlama va ikki tomonlama SSBO, (3) deksametazon (DEX) va metilprednizolon (MPS) hamda faqat DEX terapiyasi, va (4) Assotsiatsiya Tadqiqot Aylanma Suyak (ATAS) 2-bosqich va 3-bosqich. Guruhlar orasidagi farqlar va bogʻliqliklar tahlil qilindi.

Natijalar. DEX va MPS bilan davolangan guruhda faqat DEX bilan davolangan guruhga nisbatan oʻpkaning COVID-19 bilan koʻproq zararlanishi (59,2% va 36,3%, p = 0,002), shuningdek, umumiy boʻlimda (14,2 kunga nisbatan 10,6 kun, p = 0,018) va reanimatsiya boʻlimida (5,4 kunga nisbatan 3 kun, p = 0,017) uzoqroq qolish kuzatildi. DEX va MPS bilan davolangan guruhda steroid terapiya davomiyligi ham uzoqroq boʻldi (19,3 kunga nisbatan 12,3 kun, p < 0,001) va DEX-ekvivalent boʻlgan yuqori kumulyativ steroid dozalarini qabul qilishdi (380 mg va 125 mg, p < 0,001). Ahamiyatlisi, SSBO belgilari DEX va MPS bilan davolangan guruhda DEX bilan davolangan guruhga nisbatan ertaroq rivojlandi (7,5 oy va 12 oy, p = 0,004). Koʻp oʻzgaruvchanli logistik regressiya tahlili shuni koʻrsatdiki, steroidlarning kumulyativ dozasi SSBO ogʻirligining yagona prediktori sifatida aniqlandi (OR: 1,015, 95% CI: 1,001-1,028, p = 0,032), bunda ATAS 3-bosqichidagi bemorlar 2-bosqichdagi bemorlarga qaraganda yuqoriroq kumulyativ steroid dozalarini olishgan (240 mg va 126 mg, p = 0,018).

Xulosalar. Tadqiqotimiz shuni ko‘rsatdiki, steroidlarning kumulyativ dozasi COVID-19 dan keyingi bemorlarda SSBO og‘irligining asosiy belgilovchisidir. Bundan tashqari, kortikosteroidlarni birgalikda qo‘llash SSBO boshlanishini tezlashtirishi mumkin, bu esa COVID-19 bilan kasallangan bemorlarda steroidlarni ehtiyotkorlik bilan qo‘llash zarurligini ko‘rsatadi.

К ВОПРОСУ ЛЕЧЕНИЯ МНОГОПЛОСКОСТНЫХ ДЕФОРМАЦИЙ ПРОКСИМАЛЬНОГО ОТДЕЛА БЕДРЕННОЙ КОСТИ У ДЕТЕЙ

Алпысбаев Х.Ш., Джураев А.М., Тапилов Э.А., Кушабаев А.Н.

Республиканский центр детской ортопедии, Ташкент, Узбекистан
Республиканский специализированный научно-практический медицинский центр травматологии и ортопедии, Ташкент, Узбекистан

Актуальность. Среди ортопедических заболеваний постнатального периода врожденный вывих бедра привлекает наибольшее внимание ортопедов вследствие своей распространенности и самой частой причины инвалидизации детей и подростков.

Дистрофические поражения после бескровного вправления врожденного вывиха бедра могут поражать головку бедренной кости или в сочетании с поражением ростковой зоны шейки бедренной кости. Асептический некроз головки бедренной кости – частое и тяжёлое осложнение, возникающее после вправления врождённого вывиха бедра у детей, приводящее к раннему развитию диспластического коксартроза и инвалидности, ведущим патологическим пусковым механизмом развития которого является ишемия головки бедренной кости, характеризующийся быстрым прогрессированием, приводящим при отсутствии надлежащего оперативного лечения в довольно скором времени к «суставной катастрофе», и последующей инвалидизации. По данным литературы, частота указанного осложнения при закрытом вправлении вывиха бедра варьирует от 10 до 60 %. Нарушение роста и формирования проксимального конца бедренной кости зависят от преждевременного закрытия ростковой зоны, её «эпифизеодеза» тотального или в том или ином её отделе после бескровного вправления врожденного вывиха бедра. Тяжесть остаточных деформаций зависит от тяжести поражения ядра окостенения эпифиза головки бедренной кости, в начале патологического процесса. Считается, что II тип деформации по Kalamchi встречается наиболее часто и составляет от 25 до 61%. Деформаций проксимального отдела бедренной кости у детей после асептического некроза головки бедренной кости не являются редкостью и часто требуют выполнения сложных хирургических вмешательств.

Цель исследования. Изучить результатов хирургического лечения многоплоскостных деформаций проксимального конца бедренной кости после бескровного вправления врождённого вывиха бедра.

Материал и методы исследования. Проанализированы ближайшие результаты лечения 126 детей, в возрасте от 7 до 12 лет с многоплоскостными деформациями проксимального отдела бедренной кости при асептическом некрозе головки бедренной кости после бескровного вправления врожденного вывиха бедра. Анализируя собственный и рассматривая варианты деформации проксимального конца

бедренной кости во фронтальной, горизонтальной и сагиттальной плоскостях, мы разделили тазобедренные суставы на следующие 3 типа в зависимости от величины и локализации повреждения эпифиза головки бедренной кости и ростковой зоны шейки бедренной кости. У всех больных отмечалась многоплоскостная деформация проксимального конца бедренной кости: подвывих бедра, варусная или вальгусная деформация и укорочение шейки бедра, вальгусное отклонение эпифиза, высокое стояние большого вертела и отрицательное значение артикулотрохантерной дистанции. Показаниями к применению корригирующих остеотомий явились совокупность клинико-рентгенологических данных: хромота, порочная установка нижней конечностей, значимое ограничение отведения бедра, слабость ягодичных мышц, нарушение соотношений в тазобедренном суставе, подвывих бедра, деформация проксимального отдела бедренной кости: coxa vara (краниальная позиция большого вертела), coxa breva, высокое положение относительно головки бедра, coxa magna, а не само укорочение нижней конечности. При лечении пациентов применялись следующие виды оперативного лечения: внесуставная или открытая центрация головки бедренной кости с межвертельной корригирующей остеотомией бедренной кости с апофизеодезом и «транспозицией» большого вертела в каудальном направлении.

Результаты и их обсуждения. Результаты лечения проанализированы в срок от 8 месяцев до 5 лет. Анализ результатов хирургического лечения показал, что коррекция деформации проксимального отдела бедренной кости и нарушений суставных соотношений после бескровного вправления врожденного вывиха бедра обеспечивает правильную центрацию головки во впадине, оказывает позитивное влияние на течение репаративных процессов и препятствует дальнейшему прогрессированию патологии.

Заключение. При анализе состояния ПОБК выявлено три варианта деформации: I – вариант-вальгусно-торсионная деформация ПОБК, обусловленная повреждением наружных отделов ядра оссификации и ростковой зоны встречалась у 25 больных (20%). При нарушении процессов роста в передне-наружном или задне-наружном отделах ростковой зоны замедляется рост латерального сегмента шейки и наступает преждевременный «эпифизеодез» этой части ростковой зоны, развивается вальгусная деформация шейки бедренной кости (coxa valga) и децентрация эпифиза, дефект его латерального отдела в сочетании с его антеверзией или ретроверзией. II вариант- варусная деформация шейки бедренной кости вследствие повреждения медиальных отделов ядра оссификации эпифиза головки бедренной кости и ростковой зоны шейки бедренной кости - 32 больных (25,3%). В связи с торможением роста медиальных отделов и продолжающимся нормальным ростом наружных отделов зоны роста и эпифиза, развивается варусная деформация шейки бедренной кости и варусная децентрация и дефект медиальных отделов эпифиза. III вариант - варусная деформация шейки бедренной кости с её укорочением, гиперплазией большого вертела бедренной кости вследствие полного или почти полного поражения ядра окостенения эпифиза головки бедренной кости и ростковой зоны шейки бедренной кости, приводящие к варусному наклону шейки (coxa vara), увеличению головки бедренной кости (coxa magna) и утолщению и укорочению шейки бедренной кости (coxa breva) - 49 больных (39%). Большой вертел сохраняет нормальный рост и вследствие несбалансированного функционирования зон роста шейки бедренной кости и большого вертела образуется функциональная coxa vara.

Заключение. Деление деформаций на выше перечисленные 3 варианта, базирующееся на локализации повреждения той или иной части ядра окостенения головки бедренной кости и ростковой зоны шейки бедренной кости позволяет уже в первый год после вправления прогнозировать развитие тазобедренного сустава и дифференцированно подходить к комплексному лечению, определению оптимального положения бедра с максимальным containment, сроков лечения и показаний к хирургическому лечению (центрирующая корригирующая остеотомия бедренной кости, апофизеодез, низведение большого вертела) с учётом перспектив развития деформаций. Межвертельные корригирующие остеотомии бедренной кости с апофизеодезом и низведением большого вертела бедренной кости в каудальном направлении в лечении детей с многоплоскостными деформациями проксимального отдела бедренной кости позволяют достичь хорошего восстановления функции тазобедренного сустава за счет изменения пространственного положения головки и шейки бедра в трех плоскостях и нормализации положения большого вертела, обеспечивая правильную центрацию головки во впадине и восстановливают правильные пространственные соотношения компонентов тазобедренного сустава с улучшением опорной и динамической функции последнего.

РЕЗУЛЬТАТЫ ХИРУРГИЧЕСКОГО ЛЕЧЕНИЯ ДЕТЕЙ С ДЕСТРУКТИВНЫМ ПАТОЛОГИЧЕСКИМ ВЫВИХОМ БЕДРА ПОСЛЕ ПЕРЕНЕСЕННОГО ГЕМАТОГЕННОГО ОСТЕОМИЕЛИТА

Алпысбаев Х.Ш., Джураев А.М., Тапилов Э.А., Кушабаев А.Н.

Республиканский центр детской ортопедии, Ташкент, Узбекистан,
Республиканский специализированный научно-практический медицинский центр травматологии и ортопедии, Ташкент, Узбекистан

Актуальность. Патологический вывих бедра является одним из наиболее тяжелых осложнений острого гематогенного остеомиелита. В результате распространения воспалительного процесса на эпифиз в процесс вовлекается смежный сустав у 50-96% больных, что ведет к нарушению его функции и формированию патологического вывиха. Наиболее часто поражаются эпиметафизарная (54,5%) и метафизарная (39,6 %) зоны длинных трубчатых костей [3], а по локализации чаще всего поражается бедренная (38-46 %) кость. Нарушение функции или деструкция эпифизарной хрящевой пластинки приводят к прогрессирующему в течение роста ребенка укорочению конечности. Ортопедические осложнения после перенесенного острого гематогенного остеомиелита обусловлены различными по тяжести вариантами поражения хрящевых и костных структур компонентов тазобедренного сустава. В основе формирования их лежат: нарушение оссификации хряща, нарушение роста головки бедренной кости и вертлужной впадины, деструкция хрящевой и костной ткани вертлужной впадины и проксимального отдела бедренной кости. Патологию осложняют рубцовое перерождение мягких тканей и статические деформации. При деструктивной форме патологического вывиха бедра всегда имеется нарушение формы, структуры, размера головки и проксимального конца бедренной кости, которые формируются на фоне тяжелого общего соматического состояния ребенка (сепсис, искусственная вентиляция легких), когда местные про-

явления острого гематогенного метаэпифизарного остеомиелита и патологического вывиха бедра. Хирургическое лечение последствий гематогенного остеомиелита представляет чрезвычайно сложную дискутабельную проблему детской ортопедии. При хирургическом лечении первостепенной задачей является восстановление опорной функции конечности с сохранением подвижности в суставе с последующим решением задач по устранению вторичных деформаций и уравниванию длины нижних конечностей.

Цель исследования: определить тактику хирургического лечения деформации проксимального отдела бедра при патологическом вывихе бедра.

Материалы и методы. В основу работы положены результаты наблюдения и лечения 117 больных с патологическим вывихом бедра, пролеченных в отделении патологии тазобедренных суставов Республиканского центра детской ортопедии МЗ РУз с 2010 по 2025 гг. Среди этих больных было 70 мальчиков и 47 девочек, в возрасте от 4 до 14 лет. В работе применены: клинический, рентгенологический, магнитно–резанансно-томографические и мультислайсно-компьютерно-томографические методы исследования. Планирование оперативного вмешательства у больных основывалось на оценке нарушений анатомических соотношений в тазобедренном суставе, его функции, деформации проксимального конца бедренной кости и состояния суставной впадины, позволяющее формировать необходимого размера впадину, а также нарушений размеров, формы и целостности костей и проводилось с учетом выделенных симптомокомплексов и возраста пациента. Противопоказаниям к оперативному лечению: опасность латентной инфекции у больных, перенесших инфекционный коксит 1.5-2 года назад и не имеющих повторных проявлений воспалительного процесса. Все оперативные вмешательства сопровождались ревизией тазобедренного сустава. Внесуставные оперативные вмешательства нами не были применены. Выбор метода оперативного вмешательства зависел от возраста больного, обширности разрушении головки, шейки бедра вертлужной впадины, степени смещения бедра. При деструктивном вывихе бедра применялась дифференцированная оперативная тактика в зависимости от степени тяжести деструкции проксимального отдела бедренной кости и вертлужной впадины. Мы осуществляли следующие сложные реконструктивно-восстановительные операции. Цель таких операций – улучшить опорную и динамическую функцию пораженной конечности, устранить порочное положение конечности и наиболее тяжелый из симптомов вывиха – симптом Тренделенбурга, добиться уменьшения укорочения конечности и по возможности увеличения объема движений в суставе.

Результаты и их обсуждение. Результаты лечения оценивались в соответствии с достижением анатомических и функциональных результатов. Дисфункцию ягодичных мышц вследствие высокого положения большого вертела, с учетом её патогенеза и возраста больного мы предлагаем корректировать одновременно с направлением положения шеечной деформации в межвертельной области с целью отклонения большого вертела сзади. У детей в возрасте до 9 лет с целью коррекции деформации проксимального отдела бедра, компенсации утраченных элементов бедренной кости, восстановления и стабилизации суставных соотношении рекомендуем выполнения межвертельной деторсионно-укорачивающей остеотомии бедренной кости с «апофизеодезом», для приостановления дальнейшего роста большого вертела, а у детей старше 9 лет при прогрессирующей походке Тренделенбурга и болевого синдрома, вследствие выраженной гипертрофии большого вертела и отрицательного значения АТД с «низведением» большого вертела бедренной

кости в каудальном направлении. В этом случае большой вертел проекционно будет находиться несколько ниже (2,0-2,5 см.), изменится также соотношение между передними и задними пучками малой ягодичной мышцы, определяющее горизонтальную нестабильность в сложившихся условиях.

Вывод. Разработанная нами методика хирургического лечения патологического вывиха бедра, предусматривающая межвертельную деторсионно-укорачивающую остеотомию бедренной кости с «апофизеодезом» или «низведением» большого вертела бедренной кости в каудальном направлении обеспечивает правильную центрацию оставшейся культи головки и шейки бедренной кости во впадине, восстановление правильных пространственных соотношений компонентов тазобедренного сустава с улучшением опорной и динамической функции последнего в сочетании пластики крыши вертлужной впадины Восстановление правильных пространственных соотношений компонентов тазобедренного сустава, способствующее динамическому развитию тазобедренного сустава производится после сращения костных фрагментов, которые позволяют по показаниям, успешно устранять сформировавшееся укорочение конечности за счет удлинения бедра. Опыт хирургического лечения больных с патологическими вывихами бедра показал, что наиболее благоприятные исходы достигаются при применении открытого вправления культи головки или шейки бедренной кости с межвертельной деторсионно-укорачивающей и варизирующей остеотомией с ротационной остеотомией таза по Salter и пластикой вертлужной впадины по Пембертону. Наши наблюдения свидетельствуют о том, что реконструктивно-восстановительные операции у большинства больных устраняют сгибательно-приводящую и наружно-ротационную контрактуру, обеспечивают устойчивость тазобедренного сустава и тем самым улучшают походку и статику больного, уменьшают перекос таза и ликвидируют симптом Тренделенбурга.

ФУНКЦИОНАЛЬНЫЕ И КЛИНИЧЕСКИЕ ИСХОДЫ ДИСТАЛЬНОЙ РАЗГИБАЮЩЕЙ ОСТЕОТОМИИ И УКОРОЧЕНИЯ СУХОЖИЛИЯ НАДКОЛЕННИКА ПРИ ЛЕЧЕНИИ КРАУЧ-ХОДЬБЫ У ДЕТЕЙ С ДЦП

Ахмедов А.Э., Хамраев Ф.Ш., Мирзаев А.Г.

Республиканская детская психоневрологическая больница им. У.К.Курбанова, Ташкент, Узбекистан

Введение. Детский церебральный паралич (ДЦП) представляет собой группу заболеваний, возникающих в результате раннего повреждения головного мозга и сопровождающихся двигательными расстройствами, нарушениями осанки и координации движений [Palisano et al., 1997]. У детей с ДЦП нередко развивается крауч-ходьба — форма патологической походки, характеризующаяся стойким чрезмерным сгибанием в тазобедренных, коленных и голеностопных суставах во время фазы опоры [Gage, 2004; Rethlefsen et al., 2017]. Механизм развития крауч-ходьбы мультифакторен и включает сочетание мышечных контрактур, мышечной слабости (трехглавой мышцы голени), патологической походки с недостаточным разгибанием коленного сустава, а также нарушений моторного контроля [Schwartz et al., 2016]. Без своевременной коррекции крауч-ходьба может прогрессировать и приводить к

вторичным структурным изменениям, включая контрактуры, нестабильность надколенника, пателла альта, боли в суставах и повышение энергозатрат при ходьбе.

Одним из современных подходов к коррекции выраженного сгибательного положения в коленном суставе у пациентов с ДЦП является дистальная разгибающая остеотомия бедренной кости (distal femoral extension osteotomy, DFEO), направленная на устранение сгибательной контрактуры за счёт клиновидной остеотомии дистального отдела бедра [Novacheck et al., 2009]. При наличии недостаточности разгибательного аппарата колена и пателла альта, DFEO часто сочетается с укорочением собственной связки надколенника (patellar tendon advancement, PTA), что позволяет восстановить натяжение разгибателей и устранить разгибательный дефицит [Stout et al., 2008; Sossai et al., 2015].

Остаётся открытым вопрос, приводит ли улучшение биомеханики коленного сустава к повышению участия, активности и качества жизни в долгосрочной перспективе.

Целью настоящего исследования является сравнительная оценка отдаленных результатов DFEO + PTA и других методов лечения крауч-ходьбы у детей с ДЦП.

Материал и методы. Исследование было выполнено ретроспективно-проспективным методом на базе Республиканской детской психоневрологической больнице и Республиком центре детской ортопедии. Включены пациенты с диагнозом детского церебрального паралича (ДЦП), наблюдавшиеся с 2019 по 2024 гг., соответствующие следующим критериям:

- возраст на момент первичного вмешательства от 10 до 18 лет;
- наличие стойкой крауч-ходьбы (определяемой как угол сгибания в коленном суставе более 20° в середине фазы опоры);
- уровень GMFCS II–IV (с исключением уровня V);
- контрактура коленного сустава в положении разгибания более 20°;

Пациенты были распределены на две группы: основная группа (n=29): пациенты, получившие комбинированное хирургическое лечение — дистальную разгибающую остеотомию бедренной кости (DFEO) в сочетании с продвижением сухожилия надколенника (PTA); контрольная группа (n=23): пациенты, которым проводились удлинение мышц сгибателей коленного сустава).

Методы оценки.

Функциональная оценка: FAQ (Gillette Functional Assessment Questionnaire) — для оценки амбулаторной способности, FMS (Functional Mobility Scale) — на дистанции 5 м, 50 м и 500 м, анкеты по болевому синдрому.

Рентгенологическая оценка: выполнялась по шкалам Koshino (положение надколенника). Потребление кислорода измерялось при 6-минутной ходьбе (среднее значение в процентах от нормы для здоровых детей, сопоставленных по скорости).

Результаты. Группы были сопоставимы по полу, возрасту, топографии поражения и уровню GMFCS.

Индекс GDI улучшился в группе DFEO+PTA на 8,3 пункта, а в контрольной ухудшился на 4,2 пункта. Снижение потребления кислорода: в группе вмешательства на 25% от исходного значения, в контрольной — без значимых изменений.

Частота сохранения крауч-ходьбы через 12 лет: 37% в основной группе против 65% в контрольной. Из рентгенологических показателей частота пателла альта через 4 лет была достоверно ниже в основной группе (7% против 57%).

Обсуждение. Полученные в исследовании результаты подтверждают, что дистальная разгибающая остеотомия бедренной кости в сочетании с продвижением

сухожилия надколенника (DFEO+PTA) обеспечивает стойкое улучшение разгибательной функции коленного сустава и биомеханики походки у пациентов с детским церебральным параличом, демонстрирующих выраженную крауч-ходьбу.

Уменьшение потребления кислорода при ходьбе, в группе DFEO+PTA (−25%), отражает повышение эффективности двигательного стереотипа. Повышенные энергозатраты при крауч-ходьбе связаны с механической неэффективностью, необходимостью компенсаторной активности антагонистов и увеличенной фазой двусторонней опоры. Снижение энергозатрат после коррекции кинематики позволяет предполагать потенциальное повышение толерантности к физической нагрузке в повседневной жизни.

ҚУЙМИЧ КОСАСИНИ ОРҚА ҚИРРАСИ СИНИШЛАРИНИ ЖАРРОҲЛИК УСУЛИДА ДАВОЛАШ

Ахтамов А.А, Рахмонов У.У., Кучкаров А.Ў.

Самарқанд давлат тиббиёт университети, Самарқанд,Ўзбекистон

Қўймич косаси орқа қиррасининг синиши, асосан буларга йўл-транспорт ҳодисалари, баландликдан йиқилишларда кузатилади. Жароҳатланганларнинг аксарияти аҳолининг ёш, меҳнатга лаёқатли қисмини ташкил этади. Бундай синишлар сон суягининг чиқиши, суяк бўлакларининг жиддий силжиши ҳамда чаноқ-сон бўғими ва тоғай бўғим юзаларининг емирилиши билан бирга кечади. Бу чаноқ-сон бўғимида деформатсияловчи артроз ва контрактуралар ривожланишига сабаб бўлади.

Мақсад: Сўнгги 5 йил ичида жароҳатдан сўнг РИТОИАТМ Самарқанд филиали марказига даволаниш учун келган беморларнинг даволаниш натижалари таҳлили қилинган. Сон суягининг чекланган чиқиши 12%, сон суягининг чиқиши қуймич косаси орқа ёки орқа-юқори қисмининг синиши билан 57% ида, ҚК олдинги қиррасининг синиши жуда кам - 0,7%, 31,3% беморларда синишлари аниқланди.

Даволаш натижалари: Жарроҳлик аралашувини режалаштириш жараёнида жарроҳ рентгенологик (томографик) текширув натижаларини ҳисобга олган ҳолда, бўлакнинг аниқ белгиланган, анатомик тузилмаларга нисбатан жойлашувини аниқ белгилаши керак. Бунда унинг капсула-боғловчи аппарат билан алоқаси бузилмаслигига эътибор бериш керак. Сон суяги бошчаси тоғайининг ҳолати, шунингдек, орқа қирғоқ бўлагидаги тоғайнинг ҳолати визуал равишда баҳоланади. Бўғим бўшлиғи яхшилаб ювилади. Синиқ «Тишма-тиш» принципи бўйича ўз жойига эҳтиёткорлик билан ўрнатилади. Кейин бўлак бир ёки бир нечта винтлар билан маҳкамланади, зарур компрессия берилади. Кейин жароҳат тикилади.

Жарроҳлик амалиёти давомида жарроҳ ёрдамчиси оёқни болдиридан ушлаб, ташқи ротация қилади. Оёқнинг бундай ҳолатида соннинг қисқа ташқи ротаторларининг таранглик даражаси пасаяди. Бу операцион жароҳатнинг умумий кўринишини кенгайтиради. Бундан ташқари, соннинг ротациясида фиксатсияловчи винтнинг бўғим бўшлиғига тушиш эҳтимоли камаяди. Шунингдек, қуймич нервига критик яқинликда манипуляциялар ўтказилганда, жарроҳ ёрдамчиси қуймич нервининг ташқи қисми таъсирланишига оёқнинг ҳаракат реакциясини назорат.

ҚК орқа четига қўлланилган жарроҳлик йўли ёрдамида биз 68 нафар беморни даволадик. Кичик болдир нервининг операциядан кейинги нейропатиялари 3 на-

фар беморда аниқланди. Реабилитация давомида (электротерапия, игнорефлексотерапия, массаж, ЛФК, медикаментоз терапия) ўтказилгандан сўнг, неврологик ўзгаришлар операциядан кейин 6-8 ой ичида бартараф этилди.

Узоқ муддатли кузатув натижаларида (2-6 йил) 5 нафар беморда III даражали коксартроз аниқланди. Кейинчалик иккитасига чаноқ-сон бўғимини эндопротезлаш жаррохлик амалиёти амалга оширилди.

Хулоса: Нисбатан кўпинча бўлакларнинг қуймич косаси кенглиги 5 мм дан ортиқлиги аниқланади. Бунда чаноқ-сон бўғимидаги чиқишлар тўғрилангандан сўнг, бўлакнинг силжиши, кўпинча сақланиб қолади. Репозиция анатомик бўлишига эътибор бериш керак, барқарорлаштириш етарлича сиқиш билан амалга оширилиши керак. Агар бу шартлар бажарилмаса, бўғимнинг синовиал суюқлиги интерпонант бўлиб хизмат қилади, бу эса кейинчалик синишнинг секин битишига ва ҳатто сохта бўғим шаклланишига олиб келиши мумкин.

КОНСЕРВАТИВНОЕ ЛЕЧЕНИЕ ВРОЖДЕННОЙ КОСОЛАПОСТИ У ДЕТЕЙ ГРУДНОГО ВОЗРАСТА.

Ахтамов А., Рахмонов Т.Н., Тожиев А.Н., Кучкаров А.Ў.

Самаркандский Государственные Медицинский университет. г. Самарканд.

Лечение врожденной косолапости у детей младшего возраста является один из сложных проблем детской ортопедии. Эта врожденная патология выявляется у 1-2 детей на 1000 новорожденных и без надлежащего лечения может приводить к инвалидности. По данным некоторых авторов врожденная косолапость составляет 36-40% в структуре ортопедических заболеваний у детей.

Сочетание с другими врожденными патологиями (врожденный вывих бедра, врожденная мышечная кривошея и др.) наблюдается примерно у 10% больных. Лечению врожденной косолапости посвящено большое число работ. Однако и сегодня данная проблема сохраняет свою актуальность. Это связано с тяжестью и разнообразием форм врожденной косолапости, а также с выраженной наклонностью оё к рецидивированные. Раннее начало консервативного лечения косолапости резко снижает травматизацию при редрессации косолапости, что способствовало более широкому применению щадящих методов редрессаций без особого насилия и без наркоза.

Следует отметит, что до настоящего времени основным средством фиксации стопы при лечении врожденной косолапости остаётся гипсовая повязка предложенная ещё в 1852 году Н.И. Пироговым.

Все методики применяемых при лечения врожденной косолапости основаны на принципах постепенной одновременной коррекции всех элементов деформации (эквинуса, варуса, супинации) этапными гипсовыми повязками.

Цель работы: анализ результатов консервативного лечения детей грудного возраста с врожденной косолапостью.

Материал и методы: В анализ включены 42 больных в возрасте от 7 дней до 3 месяцев, лечившихся консервативно по поводу врожденной косолапостью. Сроки наблюдения составили от 1 года до 5 лет.

Для лечения врожденной косолапости нами применялась этапное гипсование

по методике Виленский, Понсети и Зацепина что связано с длительным периодом ее применения.

Этапы коррекций по методике Зацепина:

I этап- производится отведение переднего отдела стопы одновременно с накатыванием ладьевидной кости на головку тарана;

II этап- ротация стопы с целью выведения под нагрузку тыльной поверхности таранной кости которым развернута кнаружи;

III этап- коленный сустав удерживается в среднем положении по отношению к оси голени. При таком положении торсия костей голени постепенно устраняется. Придания стопе положения тыльной флексии также манипуляции выполняются каждый через 2 неделю, до момента, когда стопа легко выводится в положение гиперкоррекции.

Достигнутая коррекция поддерживается гипсовым тутором и ортопедической обувью.

При сложных (III-IV степени) случаях на 3- месяц от начала лечения производим полную коррекцию эквино-варусной деформации стоп. Устранение эквинуса производится путём придания стопе положения тыльной флексии. Коленный сустав в положения сгибания под углом 1500 и внутренней ротации голени до 300-350 и фиксируем циркулярной гипсовой повязкой до средний трети бедра.

Выполнение комплекс мануальных коррекций одновременно с фиксацией гипсовой повязкой позволяет достигнуть желаемого результата.

После окончания лечения ребенок нуждается в наблюдении до 5-7 лет для своего временного выявления возможного рецидива.

С целью профилактики возможного рецидива всем больным до 5 лет рекомендуем ортопедический обувь.

Результаты лечения врожденной косолапости по методике ЦИТО прослежены в сроки от 1 года до 5 лет.

Хороший результат – больной нормально ходить, опираясь на всю подошвенную поверхность стопы который получили – 64,6% больных.

Удовлетворительный результат – 24,2%, который не удалось достичь гиперкоррекции, больной хорошо ходит, опираясь на всю подошвенную поверхность стоп, сохраняются незначительное приведение переднего отдела стопы.

Неудовлетворительный результат – 11,2% который несмотря на проведение комплекса консервативного лечения. Желаемого результата не получен и рекомендован оперативное лечение.

Вывод: своевременность, преемственность, доступность высокоэффективных методов и комбинированный применение способов консервативного лечения для раннего лечения врожденной косолапости позволить улучшить результаты лечения.

НАШ ОПЫТ ЛЕЧЕНИЯ ПОСТИНЪЕКЦИОННОГО ГОНИТА У ПАЦИЕНТКИ, ДЛИТЕЛЬНО СТРАДАЮЩЕЙ СУСТАВНОЙ ФОРМОЙ РЕВМАТОИДНОГО АРТРИТА

Бабакулов А.Ш., Абдуллаев М.М., Турсунов В.Х., Мирзаев А.Б., Алиев Х.Э.

Университетская клиника "Akfa Medline", Ташкент, Узбекистан

Введение: Описывается клинический случай пациентки 53 лет с длительным анамнезом серопозитивного ревматоидного артрита (с 1992 г.), суставной формы, на фоне длительной иммуносупрессивной терапии (метотрексат, преднизолон).

Анамнез настоящего заболевания: 06.01.2023 у пациентки отмечалось повышение температуры тела и гиперемия правого коленного сустава. После обращения к травматологу по месту жительства была назначена консервативная терапия, включающая внутрисуставное введение глюкокортикостероидов (ГКС). В последующие дни инъекции ГКС в правый коленный сустав были трехкратно повторены с интервалом в 2 дня в домашних условиях. Спустя 72 часа после последней инъекции состояние резко ухудшилось: развилась фебрильная лихорадка, выраженная слабость, интенсивный болевой синдром и гиперемия в области правого коленного сустава. Пациентка была экстренно госпитализирована в одну из городских клиник города Ташкент, где была выполнена пункция сустава с последующим бактериологическим исследованием пунктата. Результат посева выявил Staphylococcus aureus. На фоне системной антибактериальной терапии (АБТ) достигнуто незначительное улучшение, после чего пациентка была выписана с рекомендацией продолжить пероральную АБТ.

Спустя один месяц пациентка обратилась в Университетскую клинику "Akfa Medline" с жалобами на персистирующие боли, периодическую гиперемию и контрактуру правого коленного сустава. Был рекомендован и выполнен артроскопический дебридмент правого коленного сустава с повторным бактериологическим исследованием, подтвердившим наличие Staphylococcus aureus.

Результаты лечения: на основании полученных данных принято решение о выполнении открытой артротомии, радикального дебридмента и имплантации антибактериального спейсера в правый коленный сустав. Назначена длительная (1 месяц) системная антибактериальная терапия рифампицином под регулярным лабораторным контролем (общий анализ крови, С-реактивный белок, прокальцитонин). На фоне достигнутой положительной динамики и отсутствия признаков инфекции через 6 месяцев было выполнено тотальное эндопротезирование правого коленного сустава цементным эндопротезом с шарнирной моделью фиксации.

Спустя год, после успешной реабилитации и восстановления функции оперированного сустава, проведено тотальное эндопротезирование левого коленного сустава.

Выводы:

1. При ведении пациентов с ревматоидным артритом, длительно получающих иммуносупрессивную терапию (глюкокортикостероиды, болезнь-модифицирующие противоревматические препараты), необходимо учитывать их компрометированный иммунный статус как фактор высокого риска развития инфекционных осложнений, в том числе ятрогенного характера.

2. При верифицированном гнойном гоните методом выбора является двухэтапное эндопротезирование, включающее радикальную санацию очага инфекции, удаление нежизнеспособных тканей и временную имплантацию артикулирующего антибактериального спейсера, что позволяет добиться полной эрадикации возбудителя.

3. Оптимальный срок между первым этапом (установка спейсера) и вторым этапом (реимплантация эндопротеза) на фоне контролируемой антибактериальной терапии составляет не менее 3-6 месяцев, что подтверждается нормализацией клинико-лабораторных показателей и позволяет минимизировать риск рецидива инфекционного процесса.

УДЛИНЕНИЕ И ЗАМЕЩЕНИЕ ДЕФЕКТА ДИННЫХ КОСТЕЙ КОНЕЧНОСТЕЙ. "ЭФФЕКТ ИЛИЗАРОВА"

Багиров А.Б., Суварлы П.Н., Алинагиев Б.Дж., Зуфаров Г.Р.

Федеральное государственное бюджетное учреждение «Национальный медицинский исследовательский центр травматологии и ортопедии имени Н.Н.Приорова» Москва, Российская академия

Введение. Более 70 лет назад Г.А. Илизаровым установлена закономерность стимуляция процесса роста и регенерации тканей путем возникающего в них в определенных условиях напряжения дозированного растяжения. Данный процесс получил название «Эффект Илизарова», и разработанный для осуществления этого процесса аппарат наружной фиксации. Это позволило оказывать медицинскую помощь больным с врожденными и приобретенными патологиями опорно-двигательного аппарата, сопровождающимся укорочением и дефектами костей конечностей, а также позволяет увеличить рост человека путем удлинения длинных костей нижних конечностей. В настоящее время в травматологии и ортопедии существуют различные методы удлинения и замещения костей конечностей с применением аппаратов наружной фиксации. Нами разработана концепция по использованию аппарата Илизарова, где основой является разработка и применение таких компоновок аппарата Илизарова, которые наряду полноценным выполнением своих функциональных обязанностей меньше создают неудобства для пациента.

Цель работы. Целью работы является изучение эффективности разработанных нами компоновок аппарата Илизарова при удлинении и замещении дефектов длинных костей конечностей, обеспечивающие полноценную реализацию «Эффекта Илизарова».

Материал и методы. В наш клинический материал включены пациенты с ортопедической патологией, и пациенты с субъективным низким ростом, всего 131 пациент. Среди пациентов с ортопедической патологией 18 пациентов составили с укорочением бедра, 25 пациентов с укорочением голени и 10 пациентов с укорочением бедра и голени. У 7 пациентов производилось удлинение плеча. Среди пациентов с субъективным низким ростом, у которых удлинение производилось одномоментно на двух бедрах составил 6 пациентов, на двух голенях 37 пациентов. Замещение дефекта производилось бедренной кости у 8 пациентов, большеберцовой кости у 17 и плечевой кости у 3.

Вывод. Удлинение и замещении дефектов длинных костей конечностей, с применением модифицированных компоновок аппарата Илизарова позволяет полноценно выполнять поставленную лечебную задачу и не снижать значимость «Эффекта Илизарова».

ДИАГНОСТИЧЕСКОЕ ЗНАЧЕНИЕ ИГОЛЬЧАТОЙ ЭЛЕКТРОМИОГРАФИИ ПРИ ТУННЕЛЬНЫХ СИНДРОМАХ ВЕРХНЕЙ КОНЕЧНОСТИ

Бахранова Н.Ж., Гафурова Х.Х.

Республиканский специализированный научно-практический медицинский центр травматологии и ортопедии, Ташкент, Узбекистан

Введение. Туннельные невропатии верхней конечности — одна из наиболее частых причин стойких болевых и двигательных нарушений, особенно у людей, выполняющих однотипные движения (работники за компьютером, водители, спортсмены и др.). Наиболее распространёнными формами являются синдром карпального канала (СКК) и кубитальный туннельный синдром. Для своевременной диагностики и объективной оценки степени поражения нервов требуется использование нейрофизиологических методов, среди которых игольчатая электромиография (иЭМГ) занимает центральное место.

Цель. Рассмотреть диагностическую ценность иЭМГ при туннельных синдромах верхней конечности с акцентом на локализацию, степень поражения и потенциал метода в выборе лечебной тактики.

Основное содержание. Игольчатая электромиография позволяет с высокой точностью:

- выявить активные признаки денервации (фибрилляции, положительные острые волны);
- зафиксировать изменения потенциалов двигательных единиц, характерные для хронических нейропатий;
- определить уровень и глубину поражения срединного или локтевого нерва;
- дифференцировать туннельную невропатию от радикулопатий и плексопатий;
- отслеживать динамику восстановления после оперативного или консервативного лечения.

При синдроме карпального канала и ЭМГ особенно информативна на фоне стёртой клиники или при сочетании с другими заболеваниями (например, диабетической полинейропатией). В случае кубитального синдрома позволяет уточнить локализацию компрессии — в локтевом канале или выше — что критически важно при выборе хирургического доступа.

Заключение. Игольчатая электромиография — незаменимый метод в диагностике туннельных невропатий верхней конечности. Она позволяет не только подтвердить наличие нейропатии, но и определить тяжесть и стадию процесса, спланировать лечение и прогнозировать исход. Внедрение иЭМГ в стандартную диагностическую практику значительно повышает эффективность ведения пациентов с туннельными синдромами.

POSTKOVID SINDROMDAN KEYINGI SON SUYAGI BOSHCHASINING AVASKULYAR NEKROZIDA GIPERKOAGULYATSIYA XOLATINI DIAGNOSTIKASI

Boltoyeva F.G.

Toshkent Davlat Tibbiyot Universiteti Urganch filiali

Mavzuning dolzarbligi: Postkovid holatlari yoki uzoq davom etadigan COVID-19, SARS-CoV-2 boshlang'ich infeksiyasidan keyin ⩾4 hafta davom etadigan yoki rivojlanadigan va jiddiy kasallanish va hayot sifatining pasayishi bilan bog'liq bo'lgan bir qator simptomlarni o'z ichiga. Postkovid sindrom bemorlarda turlicha klinik ko'rinishlarda bo'ladi. Ayrim bemorlarda respirator sindrom ustun bo'lsa, ayrimlarida kardial, gastrointestinal, renal, endokrin, nevrologik, psixopatologik, dermatologik, revmatologik kabi klinik ko'rinishlarda bo'ldi. Shu bilan birga, bemorlarda bir nechta klinik ko'rinish birga kelishi, atipik shakllar ham uchraydi.

Tadqiqot maqsadi: Postkovid sindromdan keyingi son suyagi boshchasining avaskulyar nekrozidagi bemorlarda antikogulyant terapiyani koagulyatsion gemostazga ta'sirini aniqlash.

Tadqiqot materiallari va usullari. Klinik tadqiqotlar Xorazm viloyati ko'p tarmoqli tibbiyot markaziy shifoxanasida statsionar davolangan 54 nafar postkovid sindromi (PKS) bilan kasallangan bemorlarda olib borildi. Barcha bemorlar anamnezida 1 yildan ko'proq vaqt oldin COVID-19 bilan kasallangan. 54 ta bemorda son suyagi boshchasining avaskulyar nekrozi (SSBAN) kuzatildi. Bu asoratlarni rivojlanishini o'rganilganda SSBAN asosan yoshlarda, o'rtacha yosh 39,4 ± 7,5 yoshda uchrashi aniqlandi. Barcha bemorlarga qon ivish tizimini o'rganish maqsadida Moravits bo'yicha qon ivish vaqti (MQIV), aktiv qisman tromboplastin vaqti (FQTV), protrombin vaqti (PTV), protrombin indeksi (PTI), xalqaro normallashgan munosabat (XNM), trombin vaqti (TV), fibrinogen, D-dimer tekshirildi.

Tadqiqot natijalari. Klinik tadqiqotda 54 nafar postkovid sindromi (PKS) bilan kasallangan bemorlarning anamnezini o'rganish shuni ko'rsatdiki, aksariyat holatlarda trombotik asoratlar dastlabki 2-3 oygacha bo'lgan davrda kuzatilgan. Tromboz asosan son va boshqa suyaklarning yemirilishi (qon tomirlar trombozi tufayli avaskulyar nekroz), osteomiyelit rivojlanib, suyaklar osteonekrozi kuzatildi.

PKSdagi ko'plab o'zgarishlar qon tomirlarning zararlanishi bilan bog'liq bo'lib, gemostaz tizimida giperkoagulyatsiya xolatini rivojlantirdi.

PKSda PTV, PTI va XNM o'zgarishlari qon quyilishidan dalolat berdi. Bunda SSBANda PTV nazorat guruhiga nisbatan 1,45 barobar, PTI va XNM 1,37 barobar quyulish tomon o'zgargan bo'lsa, PTV 1,43 barobar, PTI va XNM 1,34 barobar kuyuqlashish tomon siljigan.

TV natijalari ham qon quyulganini isbotladi: SSBANda TV 2.3 barobar qisqardi. Tadqiqot natijalari shuni ko'rsatdiki, PKS rivojlanganda fibrinogen nazorat guruhidagi ko'rsatkichlarga nisbatan bir necha barobargacha oshadi, jumladan SSBAN 2,5 marotabagacha oshgan.

D-dimer tromb hosil bo'lganligini ko'rsatuvchi tromb degradatsiya maxsuloti hisoblanib, PKSda D-dimer miqdori kuchli oshishi aniqlandi. SSBAN bilan og'rigan bemorlarda D dimer miqdori 1244 ± 82 ng/ml***, nazorat guruxida esa 184 ± 16 ng/ml ni tashkil etdi. Keltirilgan ma'lumotlardan ko'rinib turibdiki, D dimer miqdori SSBANda 6,8 marobagacha oshishi aniqlandi.

Apiksaban bevosita antikoagulyant boʻlib, Xa qon ivish omilining faolligini selektiv ingibitsiya qiladi. Apiksabanning antitrombotik ta'sirini amalga oshirish uchun antitrombin III kerak emas. Apiksaban erkin va bogʻlangan Xa ivish omilini, shuningdek protrombinaza faolligini susaytiradi. Apiksaban trombotsitlar agregatsiyasiga toʻgʻridan-toʻgʻri ta'sir qilmaydi, ammo trombotsitlar agregatsiyasiga trombin ta'sirini kamaytiradi. Apiksaban protrombin vaqtini, XMN va FQTVni uzaytiradi. Apiksaban oshqozon ichak traktidan tez soʻriladi, qondagi maksimal dozasi 3-4 soatda kuzatiladi, yarim chiqish vaqti 12 soatdan iborat.

Xulosa. Postkovid sindrom bilan ogʻrigan bemorlarda koagulyatsion gemostazning har uchala bosqichida giperkoagulyatsiya tomon sezilarli siljishi mavjudligi aniqlandi. Bu qon ivish vaqti, faol qisman tromboplastin vaqti, protrombin vaqti, trombin vaqti qisqarishi, XNM ning pasayishi, fibrinogen miqdori, protrombin indeksining va D-dimer oshishi bilan namoyon boʻldi.

ПОЛИСЕГМЕНТАРНЫЙ ОСТЕОНЕКРОЗ КОСТЕЙ ПОСЛЕ КОРОНОВИРУСНОЙ ИНФЕКЦИИ

Валиева К.Н., Рустамова У.М., Исматуллаева М.Н.

Республиканский специализированный научно-практический центр травматологии и ортопедии

Асептический некроз (остеонекроз, инфаркт костного мозга) - это очаговый некроз кости, возникающий под воздействием определенных причин или без таковых (идиопатический остеонекроз). Патология может привести к болевому синдрому, снижению подвижности сустава и развитию вторичного остеоартроза. Наиболее распространенным местом поражения является головка бедренной кости, затем мыщелки бедренной кости, мыщелки большеберцовой кости, реже головка плечевой кости, таранная кость и т.д.

Остеонекроз могут быть: односторонними, двусторонними и мультифокальными (при поражении трех и более анатомических участков). Развитие мультифокального ОН связано с наличием системных факторов, в частности заболеваний соединительной ткани, гемоглибинопатии и приёмом ГК и другие.

Цель исследования: Оценить особенности течения полисегментарного остеонекроза костей у пациентов, перенёсших COVID-19.

Материалы и методы: Изучены результаты лучевых исследований асептического некроза костей крупных суставов у 161 пациента после COVID-19, обратившихся в клинику Республиканского научно-практического медицинского центра травматологии и ортопедии за 2020-2025 гг.

У всех пациентов были проведены клинические (опрос по WOMAC), рентгенологические (Sonialvision G4, Flexavision HB (Япония)) и магнитно-резонансно-томографические (Multiva Philips 1,5 Tesla (Нидерландия)) исследования для уточнения наличия и степени тяжести поражения асептического некроза костей и лабораторные исследования крови.

Результаты и обсуждение: Из 161 больных у 18 (11,2%) больных были выявлены полисегментарный остеонекроз, преимущественно в головки бедренных костей, мыщелках коленных суставов и плечевых костях, причём процесс носил двусторон-

ний и множественный характер. Все больные с полисегментарным остеонекрозом перенесли тяжелую форму COVID-19 и прошли лечение кортикостероидами в течение нескольких месяцев до постановки диагноза остеонекроза. В среднем через 3-6 месяцев после первичной госпитализации по поводу COVID-19 все пациенты обратились за повторной госпитализацией, жалуясь на сильную боль в суставах, отек и нарушение функции как минимум двух суставов.

Рентгенологические исследования выявили наличие или отсутствие структуральных изменений в области эпиметафизарных зон костей суставов, наличие или отсутствие дегенеративно-дистрофических поражений.

Магнитно-резонансно-томографические исследования позволила диагностировать ранние стадии патологии, не определяемые рентгенологически. При этом выявлены такие изменения, как синовит, артрит, реконверсия и отек костного мозга, симптом «географической карты», сочетание гипер- и гипоинтенсивности МРТ-сигналов в острой стадии заболевания, возможное распространение очагов некроза в сторону диафиза, наличие полиоссального характера и другие изменения, характерные для асептического некроза.

Заболевание отличалось агрессивностью с тенденцией к раннему формированию субхондральных переломов и деформации суставных поверхностей, особенно у пациентов, получавших глюкокортикостероиды в постковидный период.

Вывод. Полисегментарный остеонекроз является одним из клинически значимых осложнений COVID-19. Ранняя лучевая диагностика (МРТ) играет роль в своевременном выявлении заболевания и определении тактики комплексного лечения.

ДИСТРАКЦИОННАЯ АРТРОПЛАСТИКА ГОЛЕНОСТОПНОГО СУСТАВА

Воробьева А.Н., Леончук С.С., Шевцов В.И.

Федеральное государственное бюджетное учреждение «Национальный медицинский исследовательский центр травматологии и ортопедии имени академика Г.А. Илизарова», Курган, Российской Федерации

Введение. Дистракционная артропластика (ДА) является альтернативой артродезу и эндопротезированию сустава для лечения крузартроза. Предлагаемый нами комбинированный подход является новым и альтернативным.

Цель исследования - изучить результаты лечения пациентов с посттравматическим крузартрозом (ПТКА) и асептическим некрозом таранной кости (АНТ), пролеченных в Центре Илизарова с минимальным 2-летним наблюдением.

Материал и методы. Изучены результаты лечения 18 пациентов (28 стоп) с ПТКА и АНТ, которым было выполнено комбинированное хирургическое вмешательство. Средний возраст составил 40 лет. Средний срок наблюдения составил 31 месяц после снятия аппарата Илизарова. Всем пациентам производился дистракционный остеосинтез голеностопного сустава аппаратом Илизарова для его разгрузки и занятий ЛФК. Некоторым больным (ПТКА) ДА дополняли артроскопическим дебридментом, а пациентам с АНТ выполняли также и пластику дефекта таранной кости костно-хрящевым аутотрансплантатом. Средняя величина дистракции голеностопного сустава аппаратом Илизарова составила 5,9 мм (от 5,5 до 8 мм). Выполнялись следующие артроскопические процедуры: иссечение спаек, дебридмент

медиальной, латеральной и центральной части суставных фасеток, выемки Харти, микрофрактурирование, хондропластика таранной кости, резекция остеофитов. Через две недели после операции выполнялся перемонтаж аппарата Илизарова, установка шарниров в плоскости Inman, что позволяло выполнять тыльную и подошвенную флексию в аппарате. Дистракция голеностопного сустава и лечебная физкультура с использованием аппарата продолжались в течение шести недель.

Результаты. Показатели по шкале AOFAS значительно улучшились у всех больных: 51,1±4,0 балла до операции против 88,7±3,5 балла при заключительном наблюдении. Боль значительно уменьшилась по шкале VAS (6,9±0,5 до операции против 2,1±0,3 на заключительном осмотре). Ангионеврологических осложнений не было. Повторных хирургических вмешательств пациентам не потребовалось. У пациентов сохранялся полный объем движений в голеностопном суставе.

Вывод. ДА позволяет разгрузить голеностопный сустав, что в комбинации с другими методиками улучшает результаты лечения указанных больных и позволяет избежать или отсрочить выполнение артродезирования голеностопного сустава или эндопротезирования.

ВЫВОДЫ ПО ИЗУЧЕНИЮ ПАТОЛОГИЙ ТАЗОБЕДРЕННОГО СУСТАВА

Ганиев А.К., Гулямов С.С.

Ташкентский Государственный Медицинский Университет, Ташкент, Узбекистан

На сегодняшний день в детской ортопедии существует ряд нерешённых проблем патологии тазобедренного сустава. Наиболее часто встречающиеся в практике врачей это врождённый вывих бедра и врождённый подвывих бедра, диспластическая Coxa vara, болезнь Легг-Кальве-Пертеса и др. По перечисленным выше нозологиям существует ряд общепринятых стандартов лечения, как консервативных, так оперативных. Однако не во всех случаях удаётся успешно осуществить тот или иной метод лечения как бы этого хотелось на самом деле. В ряде случаев после положительной динамики лечения и клинико-рентгенологического подтверждения проведенного лечения патологии тазобедренного сустава, приходится сталкиваться с рецидивами. Порой даже не удаётся достичь минимального эффекта при консервативном лечении врождённого вывиха бедра. Кроме вышеизложенного по истечении определённого периода времени после проведенных лечебно-профилактических мероприятий мы сталкиваемся с приводящей контрактурой тазобедренного сустава обусловленной натяжением приводящих мышц бедра. Необходимо отметить приводящая контрактура тазобедренного сустава напрямую связана с диспластическими процессами в тазобедренном суставе. Кроме того сроки возникновения приводящей контрактуры тазобедренного сустава различны и в среднем составляют 1,5-3 года после проведённой консервативной терапии.

Мы решили определить взаимосвязь диспластических процессов в тазобедренном суставе с развитием приводящей контрактуры в тазобедренном суставе по истечении времени после проведённого лечения патологии тазобедренного сустава.

Проведён анализ 54-ти больных с приводящей контрактурой тазобедренного сустава. Определена взаимосвязь патологических процессов в тазобедренном суставе с последующим развитием приводящей контрактуры тазобедренного суста-

ва. Разработана классификация для определения степени тяжести приводящей контрактуры тазобедренного сустава. Сформулированы предрасполагающие факторы развития контрактуры.

Мы наблюдали 54 детей с приводящей контрактурой тазобедренного сустава в возрасте до 10 лет. Контрактура характеризовалась наличием боли по внутренней стороне бедра при ходьбе, ограничения отведения в тазобедренных суставах, напряжением в приводящей группе мышц бедра. Необходимо отметить, что на пике отведения отмечается боль. По степени выраженности ограничения отведения в тазобедренных суставах мы выделили 3 группы степени тяжести: I-степень, II-степень, III-степень.

В ходе наблюдения выяснилось, в большинстве случаев контрактура двусторонняя 48 пациентов (96 суставов), в 6 случае односторонний процесс из них 5 приходится на левую сторону. У наблюдавшихся больных 38 случая в анамнезе имело место дисплазия тазобедренных суставов и врождённый вывих бедра, в 6-ти случаях наблюдали болезнь Легг-Кальве Пертеса, 5 случаев с нарушением формирования проксимального конца бедренной кости. В 5 случаях родители болезнь не связывали с чем-либо, а на вопрос о перенесенной дисплазии отвечали отрицательно, которая выявлялась, как остаточное состояние при рентгенологическом обследовании тазобедренных суставов.

Подводя итоги необходимо отметить, приводящая контрактура тазобедренного сустава на прямую имеет связь с диспластическими процессами в тазобедренном суставе и может сопровождаться до определенного времени после лечебных процедур. Кроме того, сроки проявления приводящей контрактуры тазобедренного сустава различны и в среднем составляют 1,5-3 года после проведённой терапии. Так же данная контрактура является одним из ведущих и значимых диагностических симптомов.

В результате тех или иных отклонений после лечения, рост мышц медиальной группы бедра отстаёт от роста костей и формируется «Синдром коротких аддукторов бедра», который требует хирургического лечения. В таких случаях метод лейкопластырный вытяжения по Мао можно использовать, но необходимо учитывать возраст и анатомию кровообращения в тазобедренном суставе.

ОЁҚ ЎҚИ ДЕФОРМАЦИЯЛАРИНИ БОЛАЛАРДА ДАВОЛАШНИ САМАРАЛИ УСЛУБУНИ ТАНЛАШ

Ганиев А.К., Гулямов С.С.

Ташкентский Государственный Медицинский Университет, Ташкент, Узбекистан

Хозирги кунда кўп ортопедларни фикирларича оёқ ўқи деформациялари жуда кўп учрамоқда ва у ортопедик касалликларни ичида олдинги ўринда туради. Тахминан барча ортопедик касалликларни ичида 32% ни ташкил қилади. Улар турли сабабларга кўра, хусусан рахит касаллиги асорати сифатида учрайди. Консерватив усуллар катта ёшдаги болаларда деформацияни тўлиқ бартараф этишга қодир эмас.. Бундай деформацияларни даволашни жуда кўп усуллари бор бўлишига қарамай, хали хануз аниқ бир йўналиш йўқ десак муболаға бўлмайди.

Охирги вақтларда оёқ ўқи деформацияларини даволашда яққол етакчилик қи-

лаётган каминвазив гемиэпифиодез усули кенг қўлланилмоқда. Улардан кейинги натижа жуда яхши. Аммо бу усулни қайси ёшда, деформация градуси неччидан кейин бошлаш кераклиги ва қўлланиладиган пластинани қачон олиш кераклиги хақида фикрлар турличалиги бу муаммони жуда кўп ўрганишни тавсия қилади.

Тадқиқот 2020-2024 йилларда Тошкент Педиатрия Тиббиёт институти клиникасида олиб борилди. 8 ёшдан 14 ёшгача бўлган 51 нафар болалар оёқ ўқи турли хил деформациялари билан даволанди. Уларнинг 32 нафари (62,7%) ўғил болалар, 19 нафари (37,3%) эса қиз болалардан иборат. Кузатувдаги беморларнинг 45 нафари (88,2%) валгусли, 6 нафари (11,8%) эса варусли деформацияларга эга эди. Барча беморлар аввал консерватив даволаш усулларини олган, аммо натижа сезиларли бўлмаган ёки рецидив кузатилган.

Гемиэпифиодез усули махсус “8” шаклидаги симон пластинаси орқали амалга оширилди. Операция каминвазив бўлиб, умумий оғриқсизлантириш остида бажарилди. Операциядан кейин беморлар тезда мустақил юриши мумкин бўлди, иммобилизация талаб қилинмади ва оғриқ минимал бўлди. Беморларни касалхонада врач ортопед назоратида бўлиши хам бир мунча камайди. Муолажани эртасидан беморга юришга рухсат берилди. Умумий даволаш муддати 8 ойдан 36 ойгача бўлди.

Гемиэпифиодез усули билан даволанган беморларда оёқ ўқидаги деформациялар самарали тарзда коррекция қилинди. Гемиэпифиодез усули суяк ўсишини вақтинчалик блоклаш орқали деформацияни тузатади ва бу йўл билан операциядан кейинги даврда оғриқлар камаяди, беморнинг фаолияти чекланмайди. Бу усул операцион жараён ва реабилитация муддатларини сезиларли равишда қисқартиришга имкон беради.

Операциядан сўнг оғриқлар тезда ўтиб кетди, иммобилизациянинг йўқлиги туфайли мушак гипотрофияси, контрактуралар ва бошқа асоратлар кузатилмади. 51 беморнинг фақатгина 2 нафарида (3,9%) ортопедик тартибга риоя қилмаслик сабаб коррекция тўлиқ бажарилмагани аниқланди.

Тадқиқот натижалари шуни кўрсатдики, оёқ ўқи деформацияларини каминвазив бўлган гемиэпифиодез усули билан даволаш бугунги кун талабларига жавоб беради ва мактаб ёшидаги болаларда оёқ ўқи деформацияларини самарали коррекциялаш имконини беради.

Аммо болаларда оёқ ўқи деформациялари бўлган мактабгача (7 ёшгача) беморларни консерватив даволаш мақбул саналади. Мактаб ёшига кирган болаларда гемиэпифиодез усули билан каминвазив жарроҳлик муолажаси билан даволаса бўлади, лекин тана вазни оғир беморларда оператив муолажадан кейин рецедив бўлиш эҳтимоли юқорилигича қолади. Шунинг учун иложи борича беморларни ёши 11 дан юқори бўлганда самарадорлик бир неча карра ошади. Коррекцияга эришишнинг биринчи белгилари энг кам муддати одатда 6 ойда кузатилади.

Демак оёқ ўқи деформациялари бор беморларни каминвазив бўлган ўсувчи қисмни вақтинчалик блоклаш усулини 11 ёшдан 13 ёшгача бўлган болаларда қўллаш яхши натижаларга олиб келади ва рецедивларни, асоратларни минималлаштиради ва беморларнинг жисмонан фаол бўлишига имкон яратади.

Гемиэпифиодез усули болалардаги оёқ ўқи деформацияларини даволашда янги, замонавий ва самарали усул сифатида тавсия этилади.

ТАКТИКА ДИАГНОСТИКИ И ЛЕЧЕНИЯ ПРИ ЗАСТАРЕЛЫХ ВЕРТИКАЛЬНО-НЕСТАБИЛЬНЫХ ДЕФОРМАЦИЯХ ТАЗОВОГО КОЛЬЦА.

Гринь А.А., Нарицын В.А, Комаров В.И., Тамбовцева Я.А.

Федеральное государственное бюджетное учреждение «Национальный медицинский исследовательский центр травматологии и ортопедии имени академика Г.А. Илизарова», Курган, Российской Федерации

Введение. В настоящее время, все большую актуальность приобретает застарелая травма костей таза. Основными причинами являются дефекты ортопедического пособия связанными с не устраненными смещениями и недостаточной фиксацией костных фрагментов, сложные двусторониие, полифокальные повреждения, длительное восстановление витальных функции пациента при политравме, когда значительно превышаются сроки возможной репозиции классическими способами (Грищук А.Н. с соавт. 2010). При не устраненных вертикальных смещениях половин таза формируетсся разноуровневое расположение тазобедренных суставов, что приводит к нарушению походки пациентов и развитию стойкого болевого синдрома (L.-C. Zhang et all. 2013). На сегодня описаны несколько способов восстановления уровня расположения тазобедренных суставов при застарелой травме таза. Это остеотомия подвздошной кости или остеотомия крестца, с последующим перемещением тазовой кости дистально. Как правило, такие операции проводятся из больших хирургических доступов и сопровождаются массивной кровопотерей, риском повреждения сосудистых и нервных образований.

Цель. Уточнить тактику хирургического лечения при застарелых вертикально-нестабильных деформациях тазового кольца.

Материалы и методы. На базе травматолого-ортопедического отделения № 3, Клиники реконструктивной хирургии повреждений конечностей и таза ФГБУ «НМИЦ ТО имени академика Г.А. Илизарова» в период 2023-2025 гг. нами пролечены 9 пациентов с вертикально-нестабильными посттравматическими деформациями тазового кольца. Из них было 5 женщин, 4 мужчин в возрасте от 32 до 46 года. Для определения тяжести деформации использовали классификацию разработанную в Уральском НИИ травматологии и ортопедии имени В.Д. Чаклина (Шлыков И.Л., 2004).

Тактика диагностики имеющейся деформации тазового кольца заключалась в выполнении полипротеционной функциональной рентгенографии таза с определяющей степень подвижности половин таза относительно друг друга в вертикальной и горизонтальной плоскостях. Обязательным условием было выполнение компьютеной томографии.

Оперативное лечение проводилось поэтапно. На первом этапе накладывали на таз аппарат Илизарова в виде кольцевой модульной опоры, таким образом, чтобы при необходимости была возможность перемонтажа части аппарата состоящего из 4 модулей (2 передних и 2 задних). В зависимости от характера, тяжести и анатомических особенностей деформации, количество введенных внутрикостных стрежней варьировалось от 8 (по 3 в передние и по одному в задние отделы крыльев подвздошных костей) до 15 (по 4 в передние, по 2 в задние отделы крыльев и по одному в тела подвздошных костей, по одному в тела лонных костей и 1 стержень в тело S1, через интактное крестцово-подвздошное сочленение). Далее, при помощи

репозиционных узлов выполняли постепенную репозицию смещенной половины таза. После восстановления положения смещенной половины, в аппарате создавали условия компресии между котными фрагментами. Следующим этапом выполняли конверсию модулей задней опоры на внутренние фиксаторы. Для этого, как правило выполняли илиосакральной блокирование 2-3 канюлированными винтами в сочетании с позвоночно-тазовой фиксацией. При наличии несросшегося лонного сочленения, очередным этапом выполняли его открытую накостную фиксацию реконструктивной пластиной. Во всех случаях, переднюю опору оставляли до полной консолидации задних отделов тазового кольца.

Обсуждение. Основной проблемой в хирургическом лечении посттравматических деформациях тазового кольца является опасность выполнения корригирующих остеотомий и сложность одномоментной репозиции. Это связано с выраженным рубцовым процессом в области деформации, невозможности идентификации и защиты сосудистых и нервных образований. Так, группа авторов во главе с Laura Rey-Fernández (2021), предлагают выполнять вертикальную остеотомию крыла подвздошной кости со стороны деформации, с последующим смещением тазобедренного сустава и внутренней накостной фиксацией. Данная технология вполне обоснована при деформациях, произошедших после переломов крыла подвздошной кости. При разрывах крестцово-подвздошного сочленения и при переломах на уровне крестца, деформация в заднем отдел остается не исправленной, что способствует сохранению болевого синдрома. Также, восстановление уровней вертлужных впадин не всегда возможно в связи с выраженным рубцовым процессом и технической невозможностью одномоментной репозиции. Описан способ реконструкции таза при сложных деформациях (Жданов А.С., Губин А.В., 2017), при котором после поперечной остеотомии тела подвздошной кости, для низведения тазобедренного сустава в образующуюся костную рану устанавливается цилиндрический кейдж с костным матриксом. Далее отломки фиксируются посредством вертебрологичеких транспедикулярных конструкций. Заслуживает внимания способ, разработанный в Клинике Г.А. Илизарова (Шевцов С.И., Мартель И.И., 2008), заключающийся в удлинении тела подвздошной кости при помощи аппарата Г.А. Илизарова. Негативной стороной данного способа является необходимость фиксации тазобедренного сустава в аппарате на весь период формирования дистракционного регенерата, что значительно ограничивает функциональные возможности пациента в процессе лечения.

В своей практике, мы использовали технологию описанную отечественными авторами (Шлыков И.Л., с соавт. 2010, Рунков А.В. с соавт. 2013, 2015). Основная характеристика данной технологии заключается в максимально анатомичном восстановлени деформированного таза. Уточняющим компонентом в воспроизводстве данной технологиинами применяется комбинация внутреннего и чрескостного методов фиксации с использованием малоинвазивных технологий.

Вывод. Постравматические деформации костей таза являются насущной проблемой современной травматологии и ортопедии;

На основапнии классификации «посттравматических деформаций (НИИ ТО им. В.Д. Чаклина)» можно определить необходимую тактику лечения;

Метод Илизарова позволяет атравматично выполнить коррекцию тазового кольца при нестабильных деформациях таза;

Надежная внутренняя фиксация задних отделов таза обеспечивает способность самостоятельного передвижения пациентов без внешней опоры.

РОЛЬ МЕТОДИКИ ИЛИЗАРОВА В ЛЕЧЕНИИ ПОСТОСТЕОМИЕЛИТИЧЕСКИХ КОСТНЫХ ДЕФЕКТОВ БОЛЬШЕБЕРЦОВОЙ КОСТИ У ДЕТЕЙ: АНАЛИЗ КЛИНИЧЕСКИХ СЛУЧАЕВ

Давиров Ш.М., Уринбаев П.У., Мансуров Д.Ш., Мажидов К.Ш.

Самаркандский филиал Республиканского специализированного научно-практического медицинского центра травматологии и ортопедии, Самарканд, Узбекистан.

Введение. Посттравматические и постостеомиелитические костные дефекты у детей являются одной из наиболее сложных проблем в детской травматологии и ортопедии. Открытые переломы, осложненные остеомиелитом, приводят к значительным разрушениям костной ткани, требующим длительного хирургического лечения. Восстановление анатомической целостности костей нижней конечности остается сложной задачей, особенно при дефектах диафиза большеберцовой кости. В связи с этим широкое применение получили методики трансплантации костных тканей, дистракционного остеогенеза и чрескостного остеосинтеза. Настоящее исследование направлено на анализ эффективности хирургического лечения посттравматических дефектов костной ткани у детей на основе двух клинических случаев.

Материалы и методы.

В исследование включены 2 пациента детского возраста, перенесших множественные хирургические вмешательства по поводу посттравматических дефектов костей нижней конечности:

1. Пациент А.С. (5 лет) – диагноз: посттравматический дефект диафиза большеберцовой кости, хронический остеомиелит в стадии ремиссии. Лечение включало проведение этапной остеосинтеза с использованием аппарата Илизарова, а также транспозицию малоберцовой кости в зону дефекта.

2. Пациент Т.А. (8 лет) – диагноз: множественные застарелые переломы, остеомиелитический дефект большеберцовой кости (7 см), комбинированное повреждение мягких тканей и нервов. Лечение включало некрэктомию, трансплантацию аутокости, кожную пластику и фиксацию в аппарате Илизарова.

Оценка эффективности проводилась по следующим критериям:

- сроки консолидации костной ткани,
- восстановление длины конечности,
- наличие послеоперационных осложнений,
- функциональный результат (по шкале SF-36).

Результаты.

Проведенные хирургические вмешательства позволили достичь положительных результатов у обоих пациентов:

- Средний срок консолидации трансплантата составил 7 месяцев.
- У 2 из 2 пациентов полностью восстановлена длина конечности.
- Частота инфекционных осложнений составила 0%, несмотря на анамнез хронического остеомиелита.
- По шкале SF-36 качество жизни пациентов после операции улучшилось на 65%.

Динамическое рентгенологическое наблюдение подтвердило адекватное приживление трансплантированных фрагментов и отсутствие признаков рецидива остеомиелита.

Обсуждение.

Результаты исследования подтверждают высокую эффективность комбинированного метода лечения дефектов большеберцовой кости у детей. Применение аутотрансплантации малоберцовой кости в сочетании с аппаратной фиксацией позволяет не только восстановить анатомическую целостность кости, но и обеспечить ее функциональную состоятельность. Методика Илизарова показала высокую эффективность и безопасность в лечении сложных костных дефектов, связанных с постостеомиелитом.

Сравнительный анализ методов показал, что транспозиция малоберцовой кости является предпочтительным вариантом при обширных костных дефектах, поскольку обеспечивает механическую прочность сегмента, исключает необходимость длительного применения синтетических имплантатов и снижает риск резорбции трансплантата.

Заключение. Применение комплексного хирургического подхода, включающего некрэктомию, транспозицию аутокости и фиксацию в аппарате Илизарова, позволило добиться полной реконструкции костного дефекта у детей с тяжелыми посттравматическими повреждениями. Данный метод продемонстрировал высокую клиническую эффективность, обеспечивая восстановление анатомической структуры и функциональной активности конечности. Внедрение данной методики в повседневную практику может существенно повысить качество лечения данной категории пациентов.

РЕКОНСТРУКЦИЯ ПОСТОСТЕОМИЕЛИТИЧЕСКИХ ДЕФЕКТОВ ПРЕДПЛЕЧЬЯ МАЛОБЕРЦОВОЙ АУТОКОСТЬЮ

Давиров Ш.М., Мансуров Д.Ш., Мажидов К.Ш.

Самаркандский филиал Республиканского специализированного научно-практического медицинского центра травматологии и ортопедии, Самарканд, Узбекистан
Самаркандский Государственный Медицинский Университет, Самарканд Узбекистан.

Введение. Большие сегментарные дефекты длинных костей, формирующиеся после радикальной секвестрэктомии при послеоперационном остеомиелите, представляют серьёзную проблему для ортопеда-травматолога, особенно когда дефект сочетается с хроническим гнойным свищом и дефицитом мягких тканей, обусловленным многократными вмешательствами. Постостеомиелитические сегментарные дефекты диафизов костей предплечья сопровождаются высокой частотой рецидивов инфекции и функциональными потерями, что делает выбор реконструктивной тактики клинически и социально значимой задачей.

Материалы и методы. В проспективное исследование (2019–2024 гг.) включены 11 пациентов (8 мужчин, 3 женщины; медиана — 29 лет) с дефектами 6,4 ± 1,1 см после радикальной секвестрэктомии. Применялась двухэтапная стратегия: (1) внеочаговая чрескостная фиксация аппаратом Илизарова на 4–5 недель для санации инфекционного очага; (2) замещение дефекта аваскулярным сегментом малоберцовой кости с интрамедуллярной спицевой стабилизацией и повторным монтажом аппарата. Консолидацию оценивали рентгенологически, качество жизни — опросником SF-36, функцию — Mayo Elbow Performance Score (MEPS).

Результаты. Полное костное сращение достигнуто у всех пациентов при индексе внешней фиксации 48 ± 6 дн/см и медианном сроке наблюдения 24 мес. Средний интегральный балл SF-36 составил 80 (65–95); показатель MEPS через 12 мес. находился в диапазоне 50–69, что соответствует удовлетворительной функции. Инфекционных рецидивов, остеолизов и переломов трансплантата не зарегистрировано.

Заключение. Реконструкция постостеомиелитических сегментарных дефектов диафизов костей предплечья остаётся клиническим вызовом, требующим баланса между радикальной санацией очага инфекции, сохранением анатомической длины сегмента и ранним восстановлением функции. Двухэтапная схема «внеочаговая фиксация → аваскулярная малоберцовая аутопластика → интрамедуллярная стабилизация» обеспечивает высокий процент консолидации без серьёзных осложнений и улучшает качество жизни при дефектах до 10 см. Методика экономически обоснована и может рассматриваться как предпочтительный вариант в условиях ограниченных ресурсов, однако требует дальнейшей валидации в многоцентровых контролируемых исследованиях.

Ключевые слова: постостеомиелитические дефекты; диафиз костей предплечья; малоберцовая аутопластика; аппарат Илизарова; интрамедуллярная фиксация; дистракционный остеогенез; качество жизни.

ОТДАЛЁННЫЕ РЕЗУЛЬТАТЫ ЛЕЧЕНИЯ ПАЦИЕНТОВ С ПОСТОСТЕОМИЕЛИТИЧЕСКИМИ ДЕФЕКТАМИ ДЛИННЫХ ТРУБЧАТЫХ КОСТЕЙ С ПРИМЕНЕНИЕМ ДИСТРАКЦИОННО-ФИКСАЦИОННОГО МОДУЛЯ

Давиров Ш.М., Уринбаев П.У., Новиков К.И., Мансуров Д.Ш.

Самаркандский филиал Республиканского специализированного научно-практического медицинского центра травматологии и ортопедии, Самарканд, Узбекистан
Самаркандский Государственный Медицинский Университет, Самарканд Узбекистан.
Федеральное Государственное Бюджетное Учреждение «Национальный Медицинский Исследовательский Центр Травматологии и Ортопедии им.академика Г.А.Илизарова» Курган, Российская Федерация

Введение.

Травматические повреждения длинных трубчатых костей у подростков представляют серьезную клиническую проблему, требующую длительного лечения и сложной реабилитации. Существенные костные дефекты, возникающие вследствие тяжелых переломов, посттравматических осложнений и остеомиелита, нередко приводят к функциональным нарушениям и инвалидизации. Дистракционный остеогенез с применением аппарата Илизарова остается основным методом лечения подобных патологий, однако в ряде случаев эффективность традиционных конструкций оказывается недостаточной. В связи с этим разработан дистракционно-фиксационный модуль (ДФМ), предназначенный для повышения стабильности фиксации костных фрагментов, ускорения регенерации костной ткани и снижения частоты послеоперационных осложнений.

Материалы и методы.

Исследование проводилось в Самаркандском филиале Республиканского специализированного научно-практического медицинского центра травматологии

и ортопедии в период с 2017 по 2024 годы. В исследование включены 62 больных в возрасте 18–64 лет с посттравматическими и постостеомиелитическими дефектами длинных трубчатых костей. Пациенты были разделены на две группы: основная группа (n=26) – лечение с применением разработанного ДФМ в составе аппарата Илизарова, контрольная группа (n=36) – лечение традиционными методами дистракционного остеогенеза без использования ДФМ.

Критерии оценки включали: сроки формирования регенерата (по рентгенологическим данным), длительность стационарного лечения, функциональные результаты (по шкале SF-36), частоту послеоперационных осложнений (инфекции, нестабильность фиксации, необходимость повторных хирургических вмешательств).

Результаты.

Применение разработанного ДФМ привело к сокращению сроков формирования костного регенерата до 1,7 ± 0,3 месяца, что на 29,2% быстрее, чем в контрольной группе (2,4 ± 0,4 месяца, $p<0,05$). Средняя длительность госпитализации в основной группе составила 42 ± 6 дней, что на 32% меньше, чем в контрольной группе (62 ± 8 дней). Улучшение качества жизни по шкале SF-36 в основной группе достигло 47% по сравнению с контрольной группой ($p<0,01$).

Частота послеоперационных осложнений также была ниже в основной группе: инфекционные осложнения зарегистрированы у 1 пациента против 2 пациентов в контрольной группе, что соответствует снижению частоты на 50%. Нестабильность фиксации наблюдалась у 1 пациента в основной группе и у 3 пациентов в контрольной группе, что свидетельствует о снижении частоты данного осложнения на 66,7%.

Обсуждение.

Полученные результаты демонстрируют, что применение разработанного ДФМ в составе аппарата Илизарова способствует улучшению стабильности фиксации, ускорению остеогенеза и снижению риска послеоперационных осложнений. Основные преимущества модуля включают равномерное распределение дистракционной нагрузки, более надежную стабилизацию костных фрагментов и повышение общей эффективности лечения. Оптимизация хирургической тактики с применением ДФМ может иметь значительное клиническое значение для лечения подростков с тяжелыми костными дефектами, особенно в случаях, когда традиционные методы оказываются недостаточно эффективными.

Заключение.

Разработанный дистракционно-фиксационный модуль продемонстрировал высокую клиническую эффективность при лечении дефектов длинных трубчатых костей у взрослых. Его использование позволило сократить сроки регенерации, уменьшить длительность стационарного лечения и снизить частоту послеоперационных осложнений. Внедрение данной технологии в клиническую практику может способствовать улучшению качества ортопедической помощи и сокращению сроков реабилитации подростков с тяжелыми костными патологиями.

НАШ ОПЫТ ХИРУРГИЧЕСКОГО ЛЕЧЕНИЯ ОСЕВЫХ ДЕФОРМАЦИЙ НИЖНИХ КОНЕЧНОСТЕЙ У ДЕТЕЙ.

Джураев А.М., Усманов Ш.У.

Республиканский специализированный научно-практический медицинский центр травматологии и ортопедии, Ташкент, Узбекистан

Хирургическое лечение при грубых деформациях и нарушениях конгруэнтности коленного сустава в детском возрасте остаются мало раскрытыми и требуют более глубокого изучения (Коркин А.Я., 2016; Белецкий А.В., Корень М.Н., Герасименко М.А., Качур Д.В., 2018). До сих пор нет рекомендаций по применению оптимальных способов хирургического лечения при нарушениях соотношений костей коленного сустава и грубых изменениях формы эпиметафизов большеберцовой кости.

Варианты хирургического лечения, выбор уровня и объёма вмешательства, сроки, этапность, прогноз, вот те вопросы, которые не потеряли актуальности в детской ортопедии. Изучены результаты лечения 62 оперированнқх больных, с врожденными и приобретенными деформациями нижних конечностей, в отделении общей ортопедии РСНПМЦТиО МЗ РУз. В возрастном аспекте дети были распределены следующим образом: до 3 лет – 6 (9,6%), от 3 до 6 – 15 (24,2%), от 6 до 10 – 18 (29%), старше 10 - 23(37,1%) детей.

Из 62 больных у 47 отмечена вальгусная деформация коленного сустава, у 15 варусная деформация. У всех больных с вальгусной деформацией на обзорной рентгенографии коленных суставов в прямой проекции отмечалось превышение угла деформации от 16° до 22°. При варусной деформации угол составил от 12 ° до 18°.

Операции с применением аппарата Илизарова проводили у детей младшего возраста путем этапной коррекции методом дистракционного эпифизеолиза при осевых деформациях разной этиологии, также при нарушениях конгурентности коленного сустава. При осевых деформациях и нарушениях конгурентности монтаж аппарата Илизарова осуществлялся 3-х и 4-х колец и в основном из 2-х или 3-х колец устанавливали в деформированном сегменте. Далее производилось форсированная дистракция и после 2 –й недели поэтапная коррекция.

При аппаратно – хирургических операциях монтаж осуществлялся в такой же схеме, наряду с поперечной, клиновидной и неполно клиновидной остеотомией в метафизарной или диафизарной области деформированного сегмента конечности. Аппаратно-хирургическое лечение позволило одновременно решить несколько задач: исправить ось, разработать движения в суставах нижних конечностей, устранить ротацию костей голени и удлинить конечность.

Гемиоэпифизеодез выполняли при деформациях коленного сустава у детей в возрасте до 14 – 15 лет.

Результаты лечения были изучены у 24 детей. У 22 больного были получены хорошие результаты с исправлением оси конечности и полным объёмом движений в суставах. Осложнения в процессе лечения детей с осевыми деформациями нижних конечностей были отмечены в 2 случаях. Наблюдали воспаление мягких тканей вокруг спиц, которое было быстро купировано назначением антибиотиков и ежедневной обработкой растворами антисептиков.

Также, при угловых эпиметафизарных деформациях длинных трубчатых костей нижних конечностей на уровне коленного сустава хорошо себя проявил метод

временного блокирования зоны роста костей с использованием пластины с двумя винтами. Средним периодом коррекции составила 6 до 12 месяцев с достижением гиперкоррекции на 4° – 7°.

Таким образом, при деформациях коленного сустава с нарушением соотношении суставных поверхностей, контрактурах, грубых изменениях проксимальной части большеберцовой кости высокоэффективным методом является аппаратно – хирургический метод который имеет преимущество, управляемой этапной коррекции, с параллельно управлением роста сегментов и сохранением значительной амплитуды движений в суставах.

НАШ ОПЫТ ПРИМЕНЕНИЯ SVF- ТЕРАПИИ ПРИ ГОНАРТРОЗАХ КОЛЕННОГО СУСТАВА

Жонгиров С.А., Хусаинбоев Ш.Д., Салеев Б.В., Абдусаматов Ш.Н.

Самаркандский филиал Республиканского Специализированного научно-практического медицинского центра травматологии и ортопедии
Самарканд, Узбекистан

Введение. Гонартроз коленного сустава является одной из наиболее распространённых форм остеоартроза и занимает ведущее место среди причин хронической боли и инвалидизации у пациентов старшей возрастной группы. Гонартрозом страдают от 15% до 85% людей старше 40 лет, гонартроз встречается у лиц трудоспособного возраста, являясь одной из причин инвалидности, среди всех случаев суставной патологии доля гонартроза составляет около 50 %. Несмотря на широкий спектр применяемых методов лечения (НПВС, хондропротекторы, внутрисуставные инъекции гиалуроновой кислоты, PRP-терапия), их эффективность часто оказывается ограниченной и временной. В последние годы растёт интерес к биологическим методам лечения, в частности к применению стромально-васкулярной фракции (SVF).

Цель исследования. Оценить эффективность и безопасность внутрисуставного введения SVF у пациентов с гонартрозом II–III степени по Kellgren–Lawrence.

Материалы и методы. С июля 2024г по января 2025 г в Самаркандском филиале Республиканского специализированного научно - практического медицинского центра Травматологии и Ортопедии было проведено исследование у 48 пациентов, находившихся на амбулаторном обследовании, с диагнозом гонартроз II–III степени коленного сустава (M17.0). В исследование включены 48 пациентов (6 мужчин и 42 женщин) в возрасте от 40 до 60 и более лет. Всем пациентам проведена мини-липосакция передней брюшной стенки под местной анестезией, выделена SVF методом центрифугированием в центрифуге от компании Arthrix (Hettich Rotofix 32A) и специальных шприцах Arthrex ACP Double Syringe 15.0 мл. Полученный клеточный материал в объёме 4–6 мл вводился в полость коленного сустава однократно. Клиническая оценка проводилась до лечения, а также через 1, 3 и 6 месяцев после вмешательства с использованием шкал VAS, WOMAC и KOOS.

Результаты.

- Через 1 месяц отмечено достоверное снижение болевого синдрома по ВАШ (визуальная аналоговая шкала).

- Через 3 месяца зафиксировано улучшение функциональных показателей по WOMAC (Western Ontario and McMaster University Osteoarthritis Index) и KOOS (KOOS Knee Survey).
- К 6 месяцу результаты стабилизировались, у части пациентов наблюдалось дальнейшее улучшение подвижности.
- Серьёзных осложнений не выявлено. В единичных случаях отмечались кратковременные местные реакции (отёк, боль, гематома).

Обсуждение. SVF содержит мезенхимальные стволовые клетки, эндотелиальные клетки и перициты, обладающие противовоспалительным и регенераторным потенциалом. Полученные результаты подтверждают эффективность данного метода таких как: Аутологичность — применяются клетки собственной жировой ткани пациента, что обеспечивает полную биосовместимость. Безопасность — отсутствие аллергических реакций, иммунного конфликта, непереносимости.

Таргетность — терапия действует непосредственно на место введения (сустав: синовиальная оболочка, хрящевая ткань, гомеостаз суставной полости), не оказывая системного действия на печень, почки, сердце и другие внутренние органы. Безболезненность — процедура проводятся под местной анестезией и не доставляет дискомфорта. Минимальная инвазивность — процедура извлечения клеток из жировой ткани пациента менее травматична по сравнению с традиционными хирургическими методами. Скорость — манипуляция выполняют за одно посещение в течение часа. Простота — не требуется госпитализация, длительное наблюдение и восстановление. Доступность – практически не имеет противопоказаний.

Эффективность — в 90% случаев, в период 6-12 месяцев пациенты отметили повышение качества жизни и улучшение функции сустава.

Заключение. Наш опыт применения SVF-терапии при гонартрозе показал её эффективность и безопасность. Метод способствует снижению боли и улучшению функции сустава, но требует дальнейших многоцентровых исследований с длительным наблюдением.

TIZZA BO'GIMLARI PAYLARI SHIKASTLANISHLARIDA AUTOTENDOPLASTIKA PAY TIKLASHNING SAMARALI USULI

Ibragimov J.M., Fahriddinov Yo.A., PhD Hayrullaev.

Respublika Ixtisoslashtirilgan Travmatologia va Ortopediya Ilmiy Amaliy Tibbiyot Markazi Namangan Filiali, Namangan, O'zbekiston

Kirish. Pay shikastlanishlari ortopedik amaliyotda keng tarqalgan patologiyalardan biridir. Ayniqsa, sportchilarda oldingi xochsimon bog'lam (ACL), Axilles payi, qo'l va bilak sohasidagi pay uzilishlari yuqori uchrashadi. Ushbu jarohatlar nafaqat bemorning harakatlanish qobiliyatini, balki kasbiy faoliyatini ham keskin cheklaydi.

So'nggi yillarda pay jarohatlarini davolashda turli rekonstruktiv usullar qo'llanilmoqda. Shulardan eng samaralisi va keng tarqalgani — autotendoplastika, ya'ni bemorning o'zidan olingan sog'lom pay yordamida shikastlangan payni tiklashdir.

Maqsad. Autotendoplastika jarayonining maqsadi — pay shikastlanishi oqibatida buzilgan funksiyani tiklash, bo'g'imning barqarorligini saqlash va bemorning mehnat yoki sport faoliyatiga qaytishini ta'minlashdir.

Materiallar va metodlar

Markazda 2023yildan hozirgi vaqtgacha 24 nafar bemorda jarrohlik amaliyoti tizza bo'gimlarida autotendo plastika o'tkazildi. Bemorlarni MRT, roentgen, lobarator tahlillardan o'tkazildi. Jarrohlik amaliyotlari quyidagi bosqichlarda bajarildi.

Autotendoplastika amaliyotida odatda quyidagi paylar donor sifatida ishlatiladi:

m. semitendinosus (sonning yarim paydor mushagi),

m. gracilis (ingichka mushak), kam hollarda m. peroneus longus yoki m. plantaris tendoni.

Operatsiya bosqichlari:

1. Shikastlangan pay sohasi jarrohlik yoʻli bilan ochiladi.
2. Donor joydan sogʻlom pay olinadi.
3. Autotendon zarur uzunlik va qalinlikda tayyorlanadi.
4. Shikastlangan pay joyiga tikiladi yoki rekonstruksiya qilinadi.
5. Jarohat qatlami tikilib, immobilizatsiya qoʻyiladi.

Kuzatumizdagi bemorlarda operatsiyadan keyin erta reabilitatsiya choralari qoʻllanildi: fizioterapiya, mushaklarni kuchaytirish mashqlari, passiv va aktiv harakatlar. Bemorlarda yuqoridagi muolajalarni har oyda 10 kundan o'tkazildi. Operatsiyadan keyin 3 oydan so'ng engil jismoniy mashqlar o'tkazildi, 6 oyda to'liq tiklanish kuzatildi.

Natijalar. Turli ilmiy tadqiqotlar ma'lumotlariga koʻra:

ACL autotendoplastikasidan soʻng 85–95% bemorlarda boʻgʻim funksiyasi tiklangan, Axilles payi autotendoplastikasida 90% hollarda normal yurish va jismoniy faollik qayta tiklangan, Donor sohasi ogʻriqlari vaqtincha kuzatildi, uzoq muddatli nojoʻya asoratlar kam uchramadi.

Muhokama. Autotendoplastika boshqa usullardan bir qator afzalliklarga ega:

Autotoʻqima begona modda emasligi sababli rad etilish reaksiyasi kuzatilmaydi,

Infeksiya xavfi past,Mustahkamlik va funksional natija yuqori.

Shu bilan birga, donor joyda ogʻriq, mushak zaifligi yoki charchash sindromi paydo boʻlishi mumkin. Reabilitatsiya jarayonining toʻgʻri tashkil qilinishi muvaffaqiyatning asosiy omillaridan biridir.

Xulosa. Autotendoplastika pay shikastlanishlarini davolashning eng samarali va ishonchli usullaridan biri hisoblanadi. Bemorning oʻzidan olingan toʻqimaning qoʻllanilishi operatsiya xavfsizligini oshiradi, uzoq muddatli natijalar esa yuqori funksional koʻrsatkichlarni ta'minlaydi. Kelajakda minimal invaziv texnologiyalar va yangi reabilitatsiya protokollari bu usul samaradorligini yanada oshirishi kutilmoqda.

АНАЛИЗ ЛЕЧЕНИЯ БОЛЬНЫХ С АСЕПТИЧЕСКИМ НЕКРОЗОМ ГОЛОВКИ БЕДРЕННОЙ КОСТИ МЕТОДОМ ТУННЕЛИЗАЦИИ С ВВЕДЕНИЕМ SVF+PRP ТЕРАПИИ И ПОСЛЕДУЮЩИМ КОНСЕРВАТИВНЫМ ЛЕЧЕНИЕМ, И РЕАБИЛИТАЦИЕЙ.

Ибрагимов Р.А., Шорустамов М.Т., Худайберенов М.А

Многопрофильная клиническая больница при Ташкентском Государственном Медицинском Университете, Ташкент, Узбекистан

Актуальность: Асептический некроз головки бедренной кости (АНГБК) у лиц молодого и среднего возраста остаётся одной из наиболее сложных проблем орто-

педии, быстро приводящей к потере функции сустава и необходимости эндопротезирования. Традиционная туннелизация даёт ограниченный результат, особенно на стадиях II–III ARCO. Внедрение регенеративных технологий, таких как стромально-васкулярная фракция (SVF) и тромбоцитарная плазма (PRP), открывает перспективы органосохраняющего лечения, однако их клиническая эффективность требует дальнейшего доказательного подтверждения.

Цель исследования: Оценить клиническую эффективность и возможности органосохраняющего лечения асептического некроза головки бедренной кости на стадиях II–III по ARCO методом туннелизации с одновременным введением стромально-васкулярной фракции (SVF) и тромбоцитарной плазмы (PRP).

Материалы и методы: В исследование включены 40 пациентов (46 тазобедренных суставов) с асептическим некрозом головки бедренной кости II–III стадии по классификации ARCO, в возрасте от 28 до 60 лет. Всем пациентам выполнена туннелизация головки бедренной кости с одновременным введением аутологичной стромально-васкулярной фракции (SVF) и тромбоцитарной плазмы (PRP). Клиническое состояние оценивалось по шкале Harris Hip Score (HHS) и визуально-аналоговой шкале боли (VAS) в исходе, через 6 и 12 месяцев. Морфологическая динамика контролировалась методом МРТ. Пациенты соблюдали стандартный реабилитационный протокол с ограничением нагрузки на конечность в течение 6 недель.

Результаты: У пациентов, перенёсших лечение по предложенной методике, зафиксировано отчётливое улучшение функционального состояния и уменьшение болевого синдрома. Как видно из таблицы 1, средний показатель по шкале VAS снизился с 7,8 до 3,3 баллов, что свидетельствует о достоверном снижении интенсивности боли более чем в два раза. Динамика по шкале Harris Hip Score (таблица 2) также подтверждает эффективность вмешательства: среднее значение HHS увеличилось с 58,2 до 84,2 баллов, что соответствует приросту на +25,7 баллов и отражает значимое восстановление функции тазобедренного сустава. По результатам МРТ у большинства пациентов (92,5 %) наблюдалась стабилизация или частичный регресс некротического очага. Лишь у небольшой части больных (7,5 %) отмечено прогрессирование, потребовавшее планирования тотального эндопротезирования.

Подгрупповой анализ показал, что наилучшие результаты достигнуты у пациентов младше 50 лет с 2A–2B стадиями по ARCO (прирост HHS +27–30 баллов, «отличный» результат). В то же время у мужчин старшей возрастной группы (50–60 лет) с 3A–3B стадиями эффект был ограниченным: прирост составил всего +18 баллов, при этом у трёх пациентов из четырёх потребовалось эндопротезирование. Использование туннелизации в сочетании с введением SVF и PRP обеспечивает стойкое клиническое улучшение и позволяет существенно замедлить прогрессирование асептического некроза, особенно у пациентов молодого возраста и на ранних стадиях заболевания.

Вывод. Комбинация туннелизации головки бедренной кости с введением аутологичной стромально-васкулярной фракции (SVF) и тромбоцитарной плазмы (PRP) обеспечивает клинически значимый эффект: средний HHS вырос с 58,2 до 84,2 баллов (прирост +25,7), а выраженность боли по VAS снизилась с 7,8 до 3,3 баллов. По данным МРТ у большинства больных отмечены стабилизация или частичный регресс некротического очага (37 пациентов из 40); прогрессирование зарегистрировано в единичных наблюдениях. Наилучшие результаты достигнуты у пациентов моложе 50 лет с 2A–2B стадиями по ARCO: прирост HHS составил +27–30 баллов, что соответствует «хорошим–отличным» исходам. У мужчин 50–60 лет со стадия-

ми 3A–3B эффект ограничен (прирост HHS +18 баллов); у 3 из 4 пациентов в этой группе в течение двух лет возникла необходимость тотального эндопротезирования тазобедренного сустава. Совокупная эффективность по HHS: 92,5 % — хорошие/отличные результаты; 7,5 % — неудовлетворительные исходы, ассоциированные с необходимостью эндопротезирования. Полученные данные обосновывают применение метода как органосохраняющего подхода на ранних стадиях АНГБК, позволяющего улучшить функцию, уменьшить боль и отсрочить эндопротезирование при корректном отборе пациентов.

ОПЕРАТИВНОЕ ОРТОПЕДИЧЕСКОЕ ЛЕЧЕНИЕ ДЕТЕЙ С ВРОЖДЕННОЙ МАЛОБЕРЦОВОЙ ГЕМИМЕЛИЕЙ: КОГДА НАЧИНАТЬ РЕКОНСТРУКЦИЮ И УДЛИНЕНИЕ КОНЕЧНОСТИ?

Имомов Ш.А., Леончук С.С., Попков Д.А.

Федеральное Государственное Бюджетное Учреждение «Национальный Медицинский Исследовательский Центр Травматологити и Ортопедии» им. академика Г.А. Илизарова», Курган, Российская Федерация

Введение. Гемимелия малоберцовой кости - врожденное заболевание, характеризующееся частичным или полным отсутствием малоберцовой кости, задержкой роста и деформацией большеберцовой кости, а также деформацией и дефицитом стопы и голеностопного сустава, тарзальной коалицией (Paley D., 2016; Salimi M., 2021; Леончук С.С., Попков Д.А., 2021). Частота встречаемости данного заболевания варьирует между 1:135,000 и 1:50,000 новорожденных (Fuller C.B., Shannon C.E., 2021). Этиология врожденной малоберцовой гемимелии (ВМГ) не известна.

Лечение детей с ВМГ представляет сложную задачу. Дети с данным врожденным нарушением получают многократное хирургическое лечение или вовсе остаются без должного внимания (Попков А.В., Аранович А.М., 2015; Herzenberg J.E., 2016; Elmherig A,, 2020). Пациентам с данным врожденным пороком развития в первую очередь показано реконструктивное ортопедическое лечение, направленное на восстановление правильной оси и опороспособности конечности, уравнивание длины нижних конечностей, что позволяет достичь возможности вертикальной позы ребенка и развивать самостоятельную ходьбу с ортезными изделиями. Однако, нередко предлагается выполнение ампутации конечности и протезирование (Calder P., 2017).

Цель. Определить эффективность тактики оперативного ортопедического лечения у детей с ВМГ тяжелой степени (2 тип по Аранович/3-4 тип по Paley).

Материал и методы. Проведен ретроспективный анализ процесса лечения 39 детей с односторонней ВМГ (аплазией малоберцовой кости, 2 тип по Аранович/3-4 тип по Paley), которые получали оперативное ортопедическое вмешательство в Центре Илизарова. Средний возраст больных был 11,8±3.2 лет (от 4 до 17 лет). Гендерная принадлежность пациентов в исследовании распределилась следующим образом: 22 девочки, 17 мальчиков. Период наблюдения был минимум 1 год после снятия аппарата Илизарова (от 1 до 5 лет).

В возрастном периоде 1-3 года детям с ВМГ выполнялись следующие оперативные вмешательства: коррекция деформации большеберцовой кости за счет ее

остеотомии, резекция/остеотомия через зону тарзальной (таранно-пяточной) коалиции стопы, резекция фиброзного рудимента малоберцовой кости, Z-образное удлинение ахиллова сухожилия и сухожилий малоберцовых мышц (или единственной мышцы), капсулотомия голеностопного сустава, чрескостный остесинтез по Илизарову или погружной остеосинтез (накостная пластина или спицы) для фиксации фрагментов большеберцовой кости и положения стопы и голеностопного сустава. В последующем больные использовали ортез типа AFO, разрешалась ходьба с полной нагрузкой в обуви с компенсацией укорочения

В возрасте ребенка старше 4-5 лет выполняли удлинение и коррекцию оси большеберцовой кости аппаратом Илизарова на одном-двух уровнях, удлинение широкой фасции бедра. Особое внимание уделялось положению голеностопного сустава. При определении вальгусной деформации бедренной кости параллельно использовали метод управляемого роста (временный экстрафизарный гемиэпифизиодез бедренной кости 8-образной пластинкой). Укорочение бедра более 1.5 см также нивелировали по методу Илизарова. После достижения возраста 6-7 лет для коррекции и удлинения стопы нами использовалась V-образная остеотомия в условиях чрескостного остеосинтеза. В возрастной периоде старше 11-12 лет при наличии выраженных симптомов крузартроза дополняли хирургию стопы стабилизирующей операцией. Для сокращения этапов лечения мы сочетали удлинение конечности с реконструкцией стопы по методу Илизарова, а также временный медиальный гемиэпифизиодез бедренной кости.

Критериями оценки были показатели клинического осмотра (нивелирование укорочения и правильность биомеханической оси конечности, опороспособность стопы), параметры анатомических рентгеновских углов ориентации суставных поверхностей во фронтальной (латеральный дистальный бедренный угол, медиальный проксимальный и дистальный латеральный б/берцовые углы) и сагиттальной (задний проксимальный б/берцовый и передний дистальный б/берцовый углы) плоскостях, отклонение биомеханической оси от центра коленного сустава, а также б/берцово-таранный и б/берцово-пяточный углы в позиции нагрузки конечности. Исследование двигательной способности ребенка производились с использованием опросника Gillette. Процесс удлинения и коррекции деформации аппаратом Илизарова оценивали с помощью индекса внешнего остеосинтеза, величины удлинения в см и %.

Результаты и обсуждение. Каждый больной получал 2-4 этапа оперативного лечения на больной конечности в процессе своего роста. Примененный нами подход обеспечил получение отличных и хороших результатов на всех этапах лечения у всех пациентов. Согласно опросника Gillette оценка способности к ходьбе у детей с ВМГ составляла до лечения в среднем 3-4 уровень, на контрольном осмотре средний показатель вырос до 7-8 уровня у 33 пациентов, у 6 был отмечен 9 уровень активности. Средняя величина удлинения составила 6,2±2,5 см (35,6±10,4% от исходной длины сегмента). Индекс внешнего остеосинтеза составил 25,2±7,2 дня/см. Вальгусная девиация стопы не превышала 10°. Рецидивов диафизарной деформации голени либо не было, либо они не превышали 5°.

Вывод. Данный подход в лечении детей с ВМГ позволил получить в отдаленном периоде желаемый результат лечения у всех пациентов. Раннее реконструктивное ортопедическое лечение в области голеностопного сустава и стопы в сочетание с этапами удлинения конечности по Илизарову позволило создать опороспособную конечность, нивелировать большое укорочение больной конечности, тем самым

достичь возможности вертикальной позы ребенка и развивать самостоятельную ходьбу с ортезными изделиями.

МРТ В ПРЕДОПЕРАЦИОННОМ ПЛАНИРОВАНИИ ПРИ ПАТОЛОГИИ КОЛЕННОГО СУСТАВА

Ирисметов М.Э., Абдуллаев А.М

Республиканский специализированный научно-практический медицинский центр травматологии и ортопедии, Ташкент, Узбекистан
Медицинское объединение Ш.Рашидовского района Джизакской области, Джизак, Узбекистан

Введение. Повреждения коленного сустава являются одной из наиболее распространённых патологий опорно-двигательной системы, требующих точной диагностики и адекватного предоперационного планирования. До 85% всех травм колена связаны с повреждением менисков, крестообразных и боковых связок, а также суставного хряща. Неполноценная диагностика и позднее выявление приводят к нестабильности сустава, хронизации процесса и развитию деформирующего артроза, что существенно снижает качество жизни пациентов и увеличивает экономическую нагрузку на систему здравоохранения. Традиционные методы — рентгенография, артроскопия, КТ — имеют ряд ограничений: инвазивность, высокая стоимость или недостаточная информативность. Магнитно-резонансная томография (МРТ) обладает высокой чувствительностью и специфичностью в оценке мягкотканых и хрящевых структур, однако диагностические критерии при различных формах повреждений до конца не разработаны. Кроме того, существует проблема гипер- и гиподиагностики в остром периоде травмы. В этой связи актуальным является проведение комплексного исследования возможностей МРТ для уточнения семиотики повреждений капсульно-связочного аппарата и разработки чётких критериев для клинического использования. Это позволит повысить точность предоперационного планирования, снизить количество ошибок и улучшить результаты хирургического лечения.

Методы. В исследование включено 77 пациентов с травматическими и дегенеративными повреждениями коленного сустава в возрасте от 21 до 78 лет. Среди них — мужчины и женщины приблизительно в равных пропорциях. У части обследованных имела место острая травма, у других — хронические повреждения либо дегенеративные изменения без указания на травму в анамнезе. Всем пациентам выполнена МРТ коленного сустава на аппарате SIGNA PROFILE (3,0 Tesla) с применением специализированных катушек и авторских протоколов в трёх проекциях: сагиттальной, фронтальной и аксиальной. Использовались последовательности T1-, T2-, GRE, Pd и FIR для оценки состояния связок, менисков, гиалинового хряща, субхондральной кости и суставной жидкости. Контрольную группу составили 10 здоровых лиц. У 20 пациентов результаты МРТ сопоставлены с данными лечебно-диагностической артроскопии, что позволило провести верификацию диагностических критериев. Дополнительно проведена КТ у 15 больных и сравнительный анализ с МРТ у части из них. Оценка точности, чувствительности и специфичности МРТ проводилась по результатам артроскопических нахо-

док. Статистическая обработка данных осуществлялась стандартными методами медицинской статистики.

Результаты. МРТ показала высокую диагностическую ценность при выявлении повреждений капсульно-связочного аппарата. Совпадение результатов МРТ и артроскопии при повреждениях менисков составило 91%, при травме передней крестообразной связки — 89%, задней крестообразной — 98%. Ложноотрицательные результаты чаще встречались в первые дни после травмы из-за наличия гемартроза и реактивного синовита. Выделены МР-признаки различных степеней повреждений менисков по градации Stoller (0–III степень), а также критерии частичных и полных разрывов крестообразных связок. Разработаны МРТ-характеристики хондральных и остеохондральных повреждений: изменения толщины, контура и интенсивности сигнала хрящевой пластинки, дефекты и наличие остеохондральных фрагментов. Совпадение МРТ и артроскопических данных по повреждениям хряща составило более 90%. Предложенные критерии позволили обосновать хирургическую тактику, включая шлифовку, обработку по Lanny-Johnson или мозаичную остеохондропластику. Внедрение разработанной методики МРТ обеспечило сокращение сроков диагностики, снижение числа диагностических ошибок до 10% и экономический эффект за счёт уменьшения затрат на лечение осложнённых случаев.

Обсуждение. Результаты исследования подтвердили, что МРТ является методом выбора при диагностике травм и дегенеративных изменений коленного сустава. В отличие от традиционных методов, она обеспечивает неинвазивную и комплексную оценку всех структур сустава. Разработанные автором протоколы позволяют оптимизировать исследование: сократить время сканирования, повысить точность визуализации и увеличить пропускную способность оборудования. Сравнение с артроскопией показало, что МРТ может служить надёжным инструментом предоперационного планирования, позволяя определять объём и характер хирургического вмешательства. Важным достижением стало описание новых МРТ-признаков ранних дегенеративных изменений менисков и критериев утраты хрящевой ткани, что ранее оставалось недостаточно изученным. При этом необходимо учитывать особенности сигнала, которые могут приводить к гипер- или гиподиагностике. В остром периоде следует осторожно интерпретировать данные из-за влияния гемартроза. Таким образом, МРТ не только уточняет диагноз, но и способствует выбору адекватной хирургической тактики, снижая риск неоправданных операций. Внедрение методики в практику позволяет улучшить результаты лечения, сократить сроки реабилитации и повысить экономическую эффективность здравоохранения.

Заключение. Магнитно-резонансная томография является высокоинформативным методом диагностики травматических и дегенеративных повреждений коленного сустава. Разработанные МРТ-критерии повреждений менисков, связок и хрящевой ткани позволяют с точностью до 90–98% определять характер поражений и планировать объём оперативного вмешательства. Методика способствует сокращению сроков постановки диагноза, снижению числа ошибок и улучшению исходов хирургического лечения. Внедрение результатов исследования повышает качество диагностики и лечения пациентов с патологией капсульно-связочного аппарата коленного сустава и обосновывает применение МРТ как ключевого инструмента предоперационного планирования.

ХИРУРГИЧЕСКОЕ ЛЕЧЕНИЕ ХРОНИЧЕСКОЙ НЕСТАБИЛЬНОСТИ ГОЛЕНОСТОПНОГО СУСТАВА

Ирисметов М.Э., Кобилов А.У.

Республиканский специализированный научно-практический медицинский центр травматологии и ортопедии, Ташкент, Узбекистан
Самаркандский филиал Республиканского специализированного научно-практического медицинского центра травматологии и ортопедии, Самарканд, Узбекистан

Введение. Хроническая латеральная нестабильность голеностопного сустава является частым осложнением после травм связок, особенно у спортсменов, занимающихся видами спорта, требующими бега или прыжков, таких как футбол, баскетбол и волейбол. Это состояние, которое характеризуется длительной (более 6 месяцев) нестабильностью сустава, может значительно ограничить функциональные возможности пациента, особенно если они предъявляют высокие требования к стабильности голеностопного сустава. Несмотря на попытки консервативного лечения, включая реабилитационные программы, у некоторых пациентов продолжают сохраняться симптомы, что требует хирургического вмешательства.

Существует более 50 различных хирургических процедур для коррекции нестабильности голеностопного сустава, однако в последние годы предпочтение отдается анатомическим реконструкциям, которые восстанавливают целостность связочного аппарата без использования сухожилий. Одним из ключевых вопросов в хирургии голеностопного сустава является выбор оптимальной техники реконструкции, которая бы обеспечивала максимально возможную стабильность при минимальном риске осложнений. В данной статье сравниваются две анатомические методики реконструкции латеральных связок голеностопного сустава: метод Карлссона и модифицированная процедура Бростромa, описанная Гулдом. Оба подхода имеют свои преимущества и недостатки, и цель этого исследования — определить, какой из них обеспечивает лучшие функциональные и механические результаты.

Методы. В исследование были включены 60 пациентов с хронической латеральной нестабильностью голеностопного сустава, которые были случайным образом распределены в две группы. Группа I была подвергнута реконструкции по методу Карлссона, которая включает использование местных связочных тканей и их фиксацию к малоберцовой кости с помощью костного блока и швов. Группа II прошла модифицированную процедуру Бростромa с усилением нижним разгибательным удерживателем, как предложено Гулдом. Все операции выполнялись одним хирургом в Самаркандском филиале Республиканского специализированного научно-практического медицинского центра травматологии и ортопедии, в период с 2015 по 2018 год. Средний возраст пациентов составлял 24 года, и все они имели симптомы нестабильности сустава более шести месяцев, несмотря на предшествующую реабилитацию.

До операции и после нее пациенты проходили стандартные рентгенографические исследования, включая стрессовые снимки для измерения переднего смещения таранной кости и угла наклона таранной кости. Оценка функциональных результатов проводилась с использованием шкалы Карлссона и Петерсона, которая включает такие параметры, как стабильность, боль, отек, скованность и способность выполнять повседневные и спортивные активности.

Результаты. Результаты показали, что обе методики анатомической реконструкции обеспечили высокие функциональные результаты у большинства пациентов. В группе I, где использовалась методика Карлссона, удовлетворительные результаты были получены у 27 из 30 пациентов (90%), в то время как в группе II, где проводилась модифицированная процедура Бростром, такие результаты наблюдались у 25 из 30 пациентов (83%). Не было выявлено значительных различий между группами по показателям механической стабильности, измеряемым по переднему смещению таранной кости и углу ее наклона. Среднее переднее смещение таранной кости после операции составляло 7,1 мм в группе I и 6,7 мм в группе II, что сопоставимо между собой.

Однако следует отметить, что операция по методу Гулда требовала большего времени на выполнение и сопровождалась большим числом осложнений, включая повреждения поверхностного малоберцового нерва у четырех пациентов. В отличие от этого, методика Карлссона оказалась менее травматичной, с меньшим числом послеоперационных осложнений.

Обсуждение. Хроническая латеральная нестабильность голеностопного сустава часто требует хирургического вмешательства, особенно если консервативное лечение не приносит удовлетворительных результатов. В последние годы анатомические реконструкции стали предпочтительным методом лечения, поскольку они позволяют восстановить анатомическую структуру сустава, обеспечивая при этом хорошую механическую стабильность. В данном исследовании обе анатомические методики показали высокую эффективность, но методика Карлссона продемонстрировала меньшую инвазивность и меньшее число осложнений, что делает ее предпочтительной для большинства пациентов.

Заключение. Обе методики анатомической реконструкции латеральных связок голеностопного сустава, представленные в данном исследовании, обеспечивают удовлетворительные результаты в лечении хронической латеральной нестабильности. Однако, учитывая меньшую инвазивность и меньший риск осложнений, методика Карлссона может быть рекомендована как более предпочтительная.

СОВЕРШЕНСТВОВАНИЕ ХИРУРГИЧЕСКОГО ЛЕЧЕНИЯ ХРОНИЧЕСКОЙ МЕДИАЛЬНОЙ НЕСТАБИЛЬНОСТИ ГОЛЕНОСТОПНОГО СУСТАВА

Ирисметов М.Э., Кобилов А.У.

Республиканский специализированный научно-практический медицинский центр травматологии и ортопедии, Ташкент, Узбекистан
Самаркандский филиал Республиканского специализированного научно-практического медицинского центра травматологии и ортопедии, Самарканд, Узбекистан

Введение. Травмы голеностопного сустава занимают одно из ведущих мест среди повреждений опорно-двигательной системы и составляют до 30 % всех спортивных травм. Среди них особое клиническое значение имеют повреждения медиального связочного аппарата, нередко приводящие к хронической нестабильности. Данная патология сопровождается рецидивами подворачивания стопы, болевым синдромом, ограничением физической активности и высоким риском раннего развития остеоартроза. По данным систематических обзоров, до 40 % пациентов с

острыми повреждениями медиальной связки при недостаточной терапии переходят в хроническую форму. Несмотря на это, проблема медиальной нестабильности голеностопного сустава остаётся недостаточно изученной в сравнении с латеральными повреждениями. В Узбекистане клиническая практика в основном базируется на традиционных открытых реконструктивных вмешательствах и стандартных физиотерапевтических протоколах, что ограничивает эффективность лечения. Отсутствие национальных регистров и мультицентровых исследований также снижает возможности стандартизации тактики и оценки исходов. В мировой практике активно развиваются артроскопические методы, персонализированные протоколы реабилитации и биотехнологические имплантаты. Внедрение доказательных алгоритмов диагностики и малоинвазивных реконструктивных техник позволяет сократить сроки диагностики и реабилитации, повысить долю успешных исходов. Всё это подчёркивает необходимость совершенствования хирургических методов лечения хронической медиальной нестабильности голеностопного сустава.

Методы. В основу исследования легли результаты лечения 112 пациентов с хронической медиальной нестабильностью голеностопного сустава. После применения критериев включения и исключения в основное исследование вошли 98 больных, которые были распределены методом простой рандомизации на две группы. В основной группе (47 пациентов) применялся модифицированный способ анатомической реконструкции медиального связочного аппарата с использованием аутотрансплантата сухожилия задней большеберцовой мышцы и формированием трёх костных каналов. В контрольной группе (41 пациент) выполнялось классическое открытое восстановление местными тканями по типу Brostrom-Gould. Всем пациентам проводилось комплексное обследование, включавшее сбор жалоб, анамнеза и физикальное обследование с выполнением стресс-тестов (ADT, варус-тест). Инструментальная диагностика включала стандартную и стресс-рентгенографию, ультразвуковое исследование и магнитно-резонансную томографию. Функциональное состояние оценивалось по шкале AOFAS, данным подометрии и стабилометрии. Обследования проводились до операции и через 3, 6 и 12 месяцев после вмешательства. Для статистического анализа применялись методы описательной статистики, линейные смешанные модели и критерии значимости (p-value, доверительные интервалы). Такой комплексный дизайн позволил объективно оценить эффективность модифицированной методики в сравнении с традиционным подходом.

Результаты. Применение разработанного диагностического алгоритма (клинические тесты + стресс-рентгенография + УЗИ + МРТ) позволило сократить сроки постановки точного диагноза с 14 до 5 дней, что обеспечило раннее направление пациентов на хирургическое лечение и снизило частоту хронизации патологического процесса на 18 %. В основной группе пациентов, где применялась модифицированная реконструкция с использованием аутотрансплантата задней большеберцовой мышцы, получены статистически значимо лучшие функциональные результаты по сравнению с контрольной группой. Уже через 6 месяцев средний балл по шкале AOFAS составил 89,5 ± 4,2 против 78,3 ± 5,1 ($p < 0,01$). К 12-му месяцу отличные исходы (≥90 баллов) зарегистрированы у 85 % больных основной группы против 53 % в контрольной. Частота неудовлетворительных исходов снизилась более чем вдвое. Также отмечено сокращение среднего срока реабилитации с 12 до 8 недель и снижение числа рецидивов медиальной нестабильности на 68 %. Потребность в повторных операциях в основной группе была минимальной. Таким образом, новая

методика продемонстрировала высокую эффективность в восстановлении биомеханической стабильности голеностопного сустава, улучшении качества жизни пациентов и сокращении экономических затрат системы здравоохранения.

Обсуждение. Сравнительный анализ показал, что классическая методика восстановления медиального связочного аппарата эффективна только у пациентов с небольшой давностью повреждения и сохранённым качеством местных тканей. Однако у больных с длительным течением заболевания частота рецидивов и неудовлетворительных исходов существенно возрастает. Это связано с рубцовым перерождением связок, снижением их прочности и нарушением биомеханики сустава. В таких случаях модифицированный способ реконструкции с применением аутотрансплантата сухожилия задней большеберцовой мышцы демонстрирует явные преимущества. Трёхточечная фиксация обеспечивает анатомическое восстановление глубоких и поверхностных волокон дельтовидной связки, а использование аутотрансплантата исключает риски, связанные с алломатериалами или синтетическими имплантами. Результаты исследования подтверждают данные зарубежных публикаций, где отмечается зависимость исходов от давности травмы и необходимость индивидуализации тактики. Предлагаемый алгоритм позволяет стандартизировать диагностику и избежать неоправданных операций, обеспечивая раннее выявление и правильный выбор метода лечения. В практическом здравоохранении внедрение данной методики способствует не только улучшению исходов, но и снижению социальной нагрузки за счёт более быстрого возвращения пациентов к труду и спорту.

Заключение. Проведённое исследование показало, что предложенный диагностический алгоритм и модифицированный способ анатомической реконструкции медиального связочного аппарата голеностопного сустава обеспечивают достоверное улучшение функциональных исходов и снижение рецидивов хронической нестабильности. Использование аутотрансплантата задней большеберцовой мышцы с трёхточечной фиксацией позволяет достичь анатомической и биомеханической стабильности даже при длительности заболевания свыше 6 лет. Внедрение методики повышает долю отличных результатов, сокращает реабилитацию и снижает социально-экономические затраты, что делает её целесообразной для широкого применения в травматолого-ортопедической практике.

ОТДАЛЕННЫЕ РЕЗУЛЬТАТЫ ПОСЛЕ ОДНОМОМЕНТНОЙ АУТОПЛАСТИКИ ОБЕИХ КРЕСТООБРАЗНЫХ СВЯЗОК

Ирисметов М.Э., Сафаров М.М., Шамшиметов Д.Ф., Таджиназаров М.Б., Рустамов Ф.Р., Хамроев Ш.Ф.

Республиканский специализированный научно-практический центр Травматологии и ортопедии, Ташкент, Узбекистан

Введение. Повреждения передней и задней крестообразных связок представляют собой одно из наиболее тяжёлых сочетанных повреждений коленного сустава. Их сочетанный разрыв приводит к выраженной сагиттальной нестабильности, ограничению функциональной активности и риску раннего развития посттравматического артроза. До настоящего времени остаётся дискуссионным вопрос о так-

тике хирургического лечения: выполнять ли реконструкцию обеих связок одномоментно или поэтапно. При этом данные об отдалённых клинико-функциональных результатах одномоментной аутопластики в литературе ограничены.

Цель исследования. Оценить эффективность и функциональные исходы одномоментной артроскопической реконструкции передней и задней крестообразных связок с использованием аутотрансплантатов в отдалённые сроки наблюдения.

Материалы и методы. В исследование включено 53 пациентов, оперированных в отделении спортивной травматологии в период с 2018 по 2024 год. Всем больным выполнена одномоментная артроскопическая реконструкция ПКС и ЗКС с использованием аутотрансплантатов из сухожилий полусухожильной и тонкой мышц. Средний возраст пациентов составил 32 лет (от18 до 56). Срок наблюдения варьировал от 8 до 18 месяцев (в среднем 13 месяцев). Оценку результатов проводили на основании клинических тестов (Lachman, выдвижной ящик, pivot-shift), шкал Lysholm, IKDC и Tegner, а также данных МРТ в динамике.

Результаты. В отдалённые сроки у большинства пациентов отмечено значительное улучшение функции коленного сустава. Средний показатель по шкале Lysholm составил 84 , IKDC – 79, Tegner – 5. Клинические тесты выявили восстановление стабильности в передне-задней плоскости у 92 % пациентов. Большинство больных смогли вернуться к прежнему уровню физической активности, включая спортивные нагрузки. Осложнений в виде повторных разрывов, выраженного артрофиброза или нестабильности, требующей ревизионного вмешательства, не зарегистрировано.

Обсуждение. Полученные результаты подтверждают целесообразность одномоментной реконструкции обеих крестообразных связок. В сравнении с поэтапным вмешательством такой подход позволяет сократить сроки реабилитации, снизить риск повторных травм и достичь сопоставимых или лучших функциональных результатов. Ключевым фактором успеха является правильный выбор аутотрансплантата, анатомическая техника туннелирования и строгая поэтапная программа послеоперационной реабилитации.

Вывод. Одномоментная аутопластика передней и задней крестообразных связок позволяет достичь удовлетворительных отдалённых клинико-функциональных результатов, обеспечивая восстановление стабильности коленного сустава и высокий уровень физической активности пациентов.

ЗАМОНАВИЙ РЕАБИЛИТАЦИЯНИНГ ТАМОЙИЛЛАРИ

Ирисметов М.Э., Хасанов Р.С., Ханапияев У.Б., Шокиров М.Х.

Республика ихтисослаштирилган травматология ва ортопедия илмий-амалий тиббиёт маркази, Тошкент, Ўзбекистон
Ногиронлиги бўлган шахсларни реабилитация қилиш ва протезлаш миллий маркази, Тошкент, Ўзбекистон

Замонавий реабилитация – бу клиник тиббиёт, неврология, ортопедия, психология ва ижтимоий фанлар чегарасидаги интегратив йўналиш бўлиб, шахснинг жисмоний, когнитив ва ижтимоий функцияларини тиклаш ёки компенсация қилишга қаратилган узлуксиз жараёндир. Жаҳон соғлиқни сақлаш ташкилоти (World

Health Organization, 2023) таърифича, реабилитация саломатлик стратегиясининг асосий компонентларидан бири ҳисобланади ва фақат клиник даволаш билан чегараланмай, балки инсоннинг ҳаётий фаоллигини оптимал даражада тиклашга хизмат қилади.

Илмий тадқиқотлар (Meyer et al., 2021; Wade & de Jong, 2020) замонавий реабилитациянинг қуйидаги тамойилларини асослаб берган:

1. Комплекс ёндошув.
2. Индивидуаллаштириш.
3. Эрта реабилитация босқичи.
4. Этаплилик ва узлуксизлик
5. Кўп тармоқли жамоа иши.
6. Пациент иштирокини таъминлаш.
7. Инновацион технологиялардан фойдаланиш.
8. Натижаларни баҳолаш ва оптималлаштириш.

1. Комплекс ёндошув.

Комплекс реабилитация – бу биомедицина, психосоциал ва функционал интервенцияларни уйғунлаштиришга қаратилган йўналишдир. У физиотерапия, эрготерапия, нутқ терапияси ва психологик қўллаб-қувватлашни ўз ичига олади. Ilgison ва ҳамкасблари (2020) таъкидлаганидек, турли йўналишларни бир вақтда қўллаш нейропластиклик жараёнларини кучайтиради ва функционал тикланишни тезлаштиради.

2. Индивидуаллаштириш.

Реабилитация дастури беморнинг клиник ташхиси, ёши, коморбид ҳолатлари, мотивация даражаси ва шахсий мақсадларига мос равишда тузилади. Бу ёндошув функция тикланиш динамикаси ва миянинг нейропластиклик имкониятларини ҳисобга олади (Wade, 2020). Индивидуаллаштирилган режа беморнинг иштирокини оширади ва терапияга риоя қилиш даражасини кўтариши исботланган.

3. Эрта реабилитация босқичи.

Реабилитация жараёнини ўткир даврдаёқ, яъни жароҳат ёки касалликдан кейинги илк кунларда бошлаш функционал йўқотишларнинг хрониклашувини олдини олади (Bernhardt et al., 2015). Илмий далиллар шуни кўрсатадики, инсультдан кейин илк 24–48 соат ичида бошланган физиотерапия ҳаракат функциясини тиклаш имкониятини сезиларли оширади.

4. Этаплилик ва узлуксизлик.

Реабилитация стационар, амбулатор ва уй шароитида амалга ошириладиган босқичли тизим асосида ташкил этилади. Ҳар бир босқичда мақсадлар ва усуллар қайта кўриб чиқилади. WHO (2017) тавсияларига кўра, босқичлар ўртасида узлуксизлик таъминланмаса, функционал тикланиш суръати пасаяди.

5. Мультидисциплинар жамоа иши.

Шифокорлар, реабилитологлар, физиотерапевтлар, эрготерапевтлар, логопед, психологлар ва ижтимоий ходимлар ўртасида тизимли ҳамкорлик олиб борилиши керак. Илмий тадқиқотларга кўра (2019) мультидисциплинар жамоа иши қўлланилган марказларда беморларнинг функционал мустақиллик даражаси анъанавий ёндошувга қараганда юқори бўлган.

6. Пациент иштирокини таъминлаш.

Бемор ва унинг оила аъзоларини жараёнга фаол жалб этиш, ўз-ўзини бошқариш кўникмаларини ривожлантириш ва мотивацияни кучайтириш реабилитация самарадорлигини оширади (Levack et al., 2015). Мақсадларни биргаликда белгилаш

(goal-setting) беморнинг терапияда иштирокини ва натижаларга эришиш эҳтимолини сезиларли оширади.

7. Инновацион технологиялардан фойдаланиш.

Робототехника, виртуал реаллик (VR), телереабилитация ва функционал электр стимуляция каби усуллар реабилитация жараёнига интеграция қилинади. Laver ва ҳамкасблари (2020) Cochrane таҳлилида VR технологиялари мотор функцияни тиклашда қўшимча ижобий таъсир кўрсатиши исботланган.

8. Натижаларни баҳолаш ва оптималлаштириш.

Халқаро стандартлашган шкалалар (FIM, Barthel Index) ва инструментал текширувлар асосида реабилитация самарадорлигини мунтазам баҳолаш ва олинган натижаларга кўра терапияни оптималлаштириш муҳим аҳамиятга эга. Turner-Stokes (2021) маълумотларига кўра, стандартлашган баҳолаш усуллари қўлланилган марказларда функционал мустақиллик даражаси 20–30% га юқори бўлган.

Хулоса. Замонавий реабилитациянинг самарадорлиги унинг илмий асосланган тамойилларига риоя қилиш билан бевосита боғлиқ. Комплекс ёндошув, эрта бошланиш, инновацион технологиялардан фойдаланиш ва мунтазам баҳолаш тизими функционал тикланишни тезлаштиради ва беморнинг ҳаётий сифатини оширади. Бу эса соғлиқни сақлаш тизими учун ҳам, жамият учун ҳам ижобий иқтисодий ва ижтимоий натижаларни келтириб чиқаради.

СОН ЧЎЛТОҚЛИГИ БЎЛГАН БЕМОРЛАРНИ БИРЛАМЧИ ЭРТА ПРОТЕЗЛАШ

Ирисметов М.Э., Хасанов Р.С., Ханапияев У.Б., Шокиров М.Х., Эшиев Э.Т.

Республика ихтисослаштирилган травматология ва ортопедия илмий-амалий тиббиёт маркази, Тошкент, Ўзбекистон
Ногиронлиги бўлган шахсларни реабилитация қилиш ва протезлаш миллий маркази, Тошкент, Ўзбекистон

Ампутациядан кейинги оёқ чўлтоқликларини протезлаш травматология ва ортопедия соҳасида беморларни тиббий ва ижтимоий реабилитациясининг энг мураккаб ҳамда тез-тез учраб турадиган муаммоларидан ҳисобланади. Кўпинча оёқ ва қўл сегментларининг травматик ампутацияси беморларнинг ёш ва меҳнатга лаёқатли вақтига тўғри келганлиги, бу эса бундай беморларда катта ижтимоий-иқтисодий аҳамиятга эга бўлган тиклаш операциялари ўтказилиш зарурияти долзарб муаммодир.

Ҳозирги кунда ампутациядан кейинги сон чўлтоқлиги мавжуд беморларни даволаш ва реабилитация натижаларини яхшилаш замонавий соғлиқни сақлаш тизимини долзарб муаммоларидан саналиб, чўлтоқ узунлиги ва протезлаш муддатларига таянган ҳолда оптимал даволаш-реабилитация тактикасини танлаш лозим (Ramczykowski T., 2017; Siqueira M.G., 2017; Ülger Ö., 2018; Maguire S.C., 2020). Бундан ташқари, консерватив ва хирургик даволаш усулларини имкониятларини ҳисобга олган ҳолда беморларда касаллик кечишини ўрганиш, ҳамда жарроҳлик усули ва реабилитация тактикасини танлашни янада такомиллаштириш ва мувофиқлаштиришга йўналтирилган тадқиқотларни олиб боришга ундайди.

Статистик маълумотлар шуни кўрсатмокдаки кўпчилик чўлтоқлик мавжуд беморларнинг бирламчи протезлашга бўлган мурожатлари ўрганилганда 39,1% ҳо-

латларда 3 ойгача, 11,9% ҳолатларда 1 йилгача, 49% ҳолатларда эса ампутация қилинганидан кейин 1 йил ва ундан ортиқ вақт давомида мурожаат қилинганлигини кўрсатмоқда. Бу эса ўз навбатида беморнинг протез-ортопедия корхонасига кеч ташриф буюриши ва протездан фойдаланишга тўғри ўргатилмаганлигидан, протезлаш самарадорлигини кескин пасайишига ва ва улардан ўз вақтида давомли фойдаланмасликка, камҳаракатлилик натижасида ортиқча тана вазн ошишига, чўлтоқ оёқдаги бўғимларни ноқулай ҳолатдаги контрактураларини ривожланишига олиб келмоқда.

Тадқиқотнинг мақсади: Сон чўлтоқлиги бўлган беморларни эрта протезлашнинг такомиллаштирилган усулини қўллаш орқали беморлар ва ногиронлиги бўлган шахсларда реабилитация самарадорлигини ошириш.

Материал ва усуллар: Ногиронлиги бўлган шахсларни реабилитация қилиш ва протезлаш миллий маркази базасида 2015 йилдан 2025 йиллар давомида 96 нафар сон чўлтоқлиги бўлган ногиронлиги бўлган шахсларга гипссиз янги технологияли даволаш-машқ протезидан фойдаланган ҳолда бирламчи эрта протезлаш ўтказилди. Ўртача ёш-46 ёш. Эркаклар-79 та, аёллар-19тани ташкил қилди.

Натижалар ва муҳокамаси: Протезлашнинг асосий принципи бўлиб, бу ампутация бўлган беморларни бирламчи эрта 2-3-ой муддат давомида протезлаш комплекс реабилитациянинг муваффақиятли бўлишининг асоси ҳисобланади.

Ўз вақтида бирламчи эрта протезлаш нафақат реабилитация самарадорлигини ошишига ва ижтимоий-маиший адаптацияга мослашишига сабаб бўлибгина қолмай, кекса ёшдаги қўшимча касалликлари бор беморлардаги соғлиқ билан боғлиқ мавжуд муаммоларнинг кучайишини секинлаштиради.

Шу мақсадда, сон чўлтоқлиги бўлган ногиронлиги бўлган шахсларни эрта бирламчи протезлашда Миллий марказ томонидан янги гипссиз технологияли даволаш-машқ протези ишлаб чиқилди.

Миллий марказда сон чўлтоқлиги бўлган беморлар ва ногиронлиги бўлган шахсларда янги гипссиз технологияли даволаш-машқ протезидан фойдаланиб протезлаш тадбиқ қилинмоқда. Бу технология сон чўлтоқликларида гипсли негатив ва позитив тайёрлашни талаб қилмайди. Янги технологияли даволаш-машқ протези қуйидаги қисмлардан иборат бўлади: қабул қилувчи косача, тизза шарнири, боғлам турувчи қисм ва сунъий товондан иборатдир. Янги технологияли даволаш-машқ протези соннинг диафизар қисмидан, пастки учлигидан ва юқори учлигидан ампутация бўлган беморларда қўллашга мўлжалланган.

Янги технологияли даволаш-машқ протезидан фойдаланиш муддати 1 ҳафтадан 6 ойгача доимий протез олгунга қадар давом этади. Шундан 68 нафар (70,8%) беморларда ампутациядан сўнг 3-4 ҳафтадан 2 ойгача доимий протез олгунга қадар даволаш-машқ протези қўлланилди. 28 нафар (29,2%) беморларда даволаш-машқ протезидан 6 ойгача фойдаланиш давомийлиги чўзилганлиги, бу беморларда қўшимча касалликлар борлиги туфайли ва касалликларни даволаш муддатининг чўзилганлигига боғлиқ бўлди.

Хулосалар:

1. Гипссиз усулдаги даволаш-машқ протези реабилитация муддатини қисқартиради.

2. Бирламчи эрта протезлаш орқали беморнинг ўз-ўзига хизмат қилиш ва ҳаракатланиш қобилияти тез тикланади.

3. Психологик жиҳатдан қўллаб-қувватлаш ва эрта ҳаракатланиш имконияти 1–1,5 ойдан сўнг доимий протездан фойдаланиш имконини яратади.

4. Ушбу метод юқори иқтисодий самарадорликка эга бўлиб, сон чўлтоқлиги бўлган шахсларда ижтимоий-маиший мослашув даражасини оширади.

АМПУТАЦИЯДАН КЕЙИНГИ НОГИРОНЛИГИ БЎЛГАН БОЛАЛАРНИ ЭРТА ПРОТЕЗЛАШНИНГ ИННОВАЦИОН ЁНДАШУВЛАРИ

Ирисметов М.Э., Хасанов Р.С., Ханапияев У.Б., Шокиров М.Х., Эшиев Э.Т.

Республика ихтисослаштирилган травматология ва ортопедия илмий-амалий тиббиёт маркази, Тошкент, Ўзбекистон
Ногиронлиги бўлган шахсларни реабилитация қилиш ва протезлаш миллий маркази, Тошкент, Ўзбекистон

Ўзбекистон Республикаси Соғлиқни сақлаш вазирлигининг маълумотларига кўра, ҳар йили мамлакатимизда ўртача 1578 та ампутация амалиёти бажарилади. Шундан қўл сегментларида 184 (11,6%), оёқ сегментларида 1394 (88,4%)та ампутацияга тўғри келади. Ампутацияга олиб келувчи сабабларига кўра, жароҳат асоратидан-392 (24,8%)та, онкологик касалликлар туфайли-60 (4%)та, қон-томир касалликларидан-200 (12,6%)та, совуқ олиши, куйиш, электротравмадан-27 (1,7%)та, қандли диабет асоратлари туфайли-899 (56,9%)тани ташкил этади. 2020 йил давомида 1603 та ампутация ўтказилган беморларнинг 1429 (89%) таси оёқ сегментларида ўтказилган ампутациясига тўғри келмоқда.

Оёқнинг туғма нуқсони билан туғилган ёки ампутация амалиёти ўтказилганда, боланинг оёққа туришга ҳаракати бошланганда, тик турганда туғма нуқсонда эса 9-12 ойлигида протезлашга тайёр деб ҳисобланади. [Michael J. 1990, Kostuik J. P. 1981]

Боланинг нафақат ўсиши, балки суякларнинг ҳажми ва варусли ҳамда вальгусли ҳолати ўзгаради. Масалан, янги туғилган чақалоқда тизза бўғими варусли конфигурацияга эга бўлиб, ҳаётининг биринчи йилида у тўғриланади ва 3 ёшлигида вальгус ҳолатига ўтади. [Salenius P. 1975, Kalamchi A. 1989]

Болалар ва ўсмирларда сон ва болдир чўлтоқликлари турли сабаблар натижасида, асосан туғма (оёқларнинг туғма аномалияси – бир ёки икки тарафлама амниотик ўрам, оёқ суякларини туғма соҳта бўғимлари, оёқларнинг туғма ривожланиш аномалия ва аплазиялари ва ҳ.к.) ва орттирилган (турли жароҳатлар, автоҳалокатлар, табиий офатлар, куйиш ва ҳ.к.) сабаблар асоратлари сифатида қайд этилади.

Болалар ва ўсмирлардаги оёқ ампутациялари нотўғри тиббий ёрдам (жгут ёки гипсли боғламни нотўғри қўйиш ва сиқиб қўйиши, табибларга тахтакачли боғламлар қўйдириш натижасида), шунингдек бундай ҳолатлар турли касалликлар натижасида ҳам кузатилиши мумкин (қон-томир тизими касалликлари, турли ҳил тромбозлар ва ҳ.к).

Тадқиқотнинг мақсади: Ногиронлиги бўлган болаларда эрта протезлаш ва реабилитация жараёнларини интеграциялаш орқали жамиятга тўлақонли мослашувга эришиш.

Материал ва усуллар: Ногиронлиги бўлган шахсларни реабилитация қилиш ва протезлаш миллий марказининг протезлаш бўлимида 2015–2024 йиллар давомида жами 77 нафар ногиронлиги бўлган бола комплекс реабилитация тадбирларидан ўтказилди ва протез-ортопедия мосламалари билан таъминланди. Тадқиқотда иштирок этган болаларнинг ёши 4 ёшдан 17 ёшгача (ўртача ёш кўрсаткичи – 10,6

ёш) бўлиб, уларнинг 53 нафари ўғил бола, 24 нафари қиз бола эди.Нозологиялар бўйича чўлтоқлик турлари қуйидаги тарзда тақсимланди:

- Сон чўлтоқлиги – 19 нафар (24,7%)
- Болдир чўлтоқлиги – 32 нафар (41,6%)
- Елка чўлтоқлиги – 14 нафар (18,2%)
- Тизза экзоартикуляцияси – 12 нафар (15,5%)

Барча бемор болалар клиник кўрик, лаборатор таҳлиллар, рентгенологик, ультратовуш ва допплерография текширувларидан ўтказилди. Тиббий кўрсатмаларга мувофиқ қуйидаги протез-ортопедия мосламалари билан таъминланди:

- 19 нафар – сон протези
- 32 нафар – болдир протези
- 14 нафар – елка протези
- 12 нафар – тизза экзоартикуляцияси протези

Натижалар ва муҳокамаси:

Протез-ортопедия мосламалари билан таъминланишга турли жароҳат ва касалликлар сабаб бўлиб, ногиронлиги бўлган болаларга асосан янги технологиялар асосида протез-ортопедия мосламалари тайёрлаб берилди.

Ампутация амалиёти ўтказилган ногиронлиги бўлган болаларни эрта муддатларда протезлаш реабилитация самарадорлиги юқори бўлишига олиб келади. 77 нафар ногиронлиги бўлган болалар ва ўсмирларнинг 71 (92%) нафарида эрта бирламчи протезлаш ўтказилганлиги туфайли яхши натижалар олинди. 6 (8%) нафарида ногиронлиги бўлган болаларни кеч мурожаат қилганликлари туфайли қониқарли натижалар олинди.

Бундан ташқари, тана вазнини оёқларда тик турган ҳолда тақсимланиши ҳам ўзига хос эътиборга эгадир. Болаларда тана вазнини соғлом ва протезланган оёқларга таксимланиш асимметрияси соғлом оёққа 55-60%, протезланган оёққа 40-45% тўғри келганлиги аниқланган. Уларда протез-ортопедия мосламаларда юришни ўрганиш ва тана вазнини оёқларга тенг тақсимланиши ҳам, катталарга нисбатан бирмунча тезроқ шаклланиши кузатилган. Ногиронлиги бўлган болаларни протезда юриш қобилиятини ҳисобга олиб, протезлашни такомиллаштиришни бир неча йуналишларга ажратишимиз мумкин. Булар: протез бутловчи қисмларини сифатини яхшилаш, протезни тайёрлашда унинг ўлчамларини аниқ белгилаб ногиронлиги бўлган болага мос қилиб тайёрлаш, ногиронлиги бўлган болада протезда юриш стереотипини шакллантириш. Агарда биринчи ва иккинчи ҳолат ишлаб-чиқариш билан чамбарчас боғлиқ бўлса, юриш стереотипини шакллантиришда травматолог-ортопед ҳамда реабилитологларнинг ҳиссасига тўғри келади.

Шуни таъкидлаш лозимки, ампутация чўлтоқлиги қанча юқори ва чўлтоқликда қанча тиббий нуқсонлар мавжудлиги ҳамда протезда камчиликлар кўп бўлса, протезда юришни ўрганиш шунча мураккаб бўлади. Айнан шуларни ҳисобга олган ҳолда ногиронлиги бўлган болани протезда юришини бир неча босқичга бўлиб ўргатиш мумкин.

Биринчи босқич протезни биринчи марта олувчилар учун белгиланади. Бу тоифадаги ногиронлиги бўлган болалар дастлаб протезни тўғри кийиб, тана вазнини иккала оёққа тенг тақсимлаш, қоматини тўғрилаб тўғри туришга ўрганадилар.

Иккинчи босқич юришни ўрганиш, протезда туришдан юришга ўтишдир.

Учинчи босқич мустақил юришни протезда амалга ошириш демакдир. Бу ҳолатда координацияни тўғри олиш, қадамни ритмик ҳолатда ташлаш, қояли ёки тик ва зинапояда юриш ҳамда бурилиш машқларини бажаришдан иборатдир.

Муҳтож ногиронлиги бўлган болалар ва ўсмирларни протез билан таъминлашда уларни анатомо-физиологик хусусиятларини, чўлтоқликни протезлашга тайёрлигини, шунингдек уларга тайёрлаб берилаётган протез-ортопедия мосламалари бутловчи қисмларини юқори сифатли бўлишини инобатга олиш, маҳсулотлар билан таъминланганларни эса улардан самарали фойдалана олиши ва ушбу маҳсулотларни техник ҳолатини биомеханик текширишдан ўтказиш ва ўз вақтида аниқланган камчиликларни бартараф этиб бориш лозим.

Хулоса:

1. Ногиронлиги бўлган болаларда ампутациядан кейин протез-ортопедия мосламаси билан таъминлаш қанча эрта амалга оширилса, ҳаракат функциясининг тикланиши, юриш стереотипини сақлаш ва контрактура ҳамда қўшимча асоратларни олдини олиш самараси шунчалик юқори бўлади.

2. Болалар ва ўсмирлар учун ишлаб чиқариладиган протез-ортопедия мосламалари уларнинг анатомик-физиологик хусусиятларига мос, енгил, ихчам, гигиеник талабларга жавоб берадиган ҳамда юқори даражада мустаҳкам материаллардан тайёрланиши зарур. Бу уларнинг кундалик фаолиятида хавфсизлик ва барқарорликни таъминлайди.

3. Болаларда протезлаш жараёни морфологик ва психоэмоционал жиҳатдан мураккаб кечиши мумкинлигини ҳисобга олиб, реабилитация жараёнини босқичма-босқич ташкил этиш мақсадга мувофиқ. Бу йўналишда тиббий, ижтимоий ва психологик тадбирларни интеграциялаш самарали натижаларга эришиш имконини беради.

НЕКОТОРЫЕ ПАТОГЕНЕТИЧЕСКИЕ АСПЕКТЫ БИОХИМИЧЕСКИХ ИЗМЕНЕНИЙ В СИНОВИАЛЬНОЙ ЖИДКОСТИ ПРИ ОСТЕОХОНДРОЗЕ КОЛЕННОГО СУСТАВА

Исмаилов А.З., Юлдашев Т.Н

Среднеазиатский медицинский университет, Фергана, Узбекистан
Ферганская областная многопрофильная больница, Фергана, Узбекистан

Введение. Биологический возраст человека и темпы его старения в значительной степени определяются состоянием суставов и позвоночника. Распространение заболеваний суставов сопровождается обострением ряда медико-социальных проблем, а вопросы их лечения являются одними из ключевых в ортопедии и ревматологии (E.M. Badley et al., 1994; А.И. Вялков и др., 2001; В.А. Насонова и др., 2001). В среднем в 60 % случаев остеоарт-розы (ОА) приводят к снижению трудоспособности, а в 11,5 % - к инвалидности больных наиболее трудоспособного возраста. В целом удельный вес остеоартрозов в общей структуре заболеваемости населения составляет 12 %. По данным ряда авторов, остеоартроз занимает первое место среди патологии суставов (М.Г. Астапенко и др., 1984; С.П. Миронов и др., 2001; P.C. Birchfield, 2001; В.А. Епифанов, 2005).

Предупреждение, лечение и реабилитация больных с дегенеративными поражениями суставов представляет собой не только актуальную медицинскую, но и социально-экономическую проблему (В.А. Насонова и др., 2000; А.П. Градов и др., 2000; А.М. Лила и др., 2003). Длительность, прогрессирующий и инвалидизирующий

характер течения деформирующего остеоартроза, нарушения функциональной способности суставов нередко людей трудоспособного, наиболее профессионально и творчески зрелого возраста, большая распространенность суставной патологии - все это ставит задачу поиска новых подходов к разработке методов лечебной коррекции суставной среды на основе моделирования и изучения патогенеза артрозного процесса и биохимических аспектов функционирования суставов (P. Caremer et al, 1997; J. Rothfuss et al., 1997, С.Дж. Вест, 1999)

Лабораторные исследования биологических жидкостей наиболее информативно отражает состояние патологически измененных тканей на месте. Типичные изменения в синовиальной жидкости нередко появляются до развития определенной клинической картины.

По мнению В.В. Базарного (1999 г.), исследование синовиальной жидкости должно реализовываться в следующих областях:

• диагностика (в том числе - дифференциальная) заболеваний суставов;
• оценка активности патологического процесса в суставе;
• оценка динамики патологического процесса в суставе;
• оценка эффективности терапии (особенно внутрисуставной);

В связи с этим представляется актуальным совершенствование системы клинико-диспансерного обследования больных с заболеваниями суставов, создание программ ранней диагностики. Применение биохимических методов исследования синовиальной жидкости поликлинических условиях может улучшить дифференциальную диагностику заболеваний суставов. Известно, что диагностика ревматоидного артрита, особенно в начальных стадиях, представляет определенные трудности. Весьма затруднительна дифференциальная диагностика олиго- или моноартикулярной формы ревматоидного артрита от рецидивирующего моносиновита на почве деформирующего остеоартроза. Наиболее распространенный тест - ревмопробы - не всегда надежен, т.к. появление в крови белков острой фазы не обязательно говорит о развитии патологического процесса в суставах, а слабоположительные реакции на ревмотесты в сыворотке крови в настоящее время встречаются достаточно часто и в группе так называемых «здоровых людей». Далеко не всегда больные, предъявляющие в анамнезе жалобы на боли в суставах, связывают их с имевшей место когда-либо травмой. Больным ревматоидным артритом обычно назначают противовоспалительные препараты, которые подавляют хондро-генез, а больным обменно-дистрофическим остеоартрозом (сходным по клиническим проявлениям с хроническим течением ревматоидного артрита) - препараты-хондропротекторы, оказывающие стимулирующее действие на хондрогенез.

Основным критерием эффективности лечения обычно считается интенсивность болевого синдрома, хотя в некоторых клинических испытаниях учитывается влияние терапии на функцию суставов. Исследование синовиальной жидкости является, безусловно, важным для определения степени активности патологического процесса, а также получения объективных критериев эффективности проведенного лечения.

Цель исследования:

1. Изучить количественные и качественные характеристики гликозоаминогликана синовиальной жидкости коленного сустава человека.

2. Определить реакцию гликозоаминогликана суставного хряща и синовиальной жидкости человека с моделью дегенеративно-дистрофических поражений суставов.

3. Оценить количественные изменения метаболизма гиалоуроновой кислоты в синовиальной жидкости здоровых людей разного пола.

4. Исследовать возрастную динамику изменения количественных показателей гиалоуроновой кислоты в синовиальной жидкости здоровых людей.

Материалы и методы. Данная работа выполнялась на базе лаборатории биохимии Ферганской областной многопрофильном больницы.

Материал исследования составила синовиальная жидкость и биохимический анализ крови на сиаловые кислоты и другие значимые показатели остеоартроза коленного сустава:

• от 20 пациентов - группа практически здоровые люди.;

• 40 больных различными формами поражения остеоартроза коленного сустава ;

Методы исследования. Использовались физико-химические, биохимические и статистические методы исследований.

Проведенные исследования существенно расширили представления о клинико-патогенетическом прогнозировании при остеоартрозе коленного сустава на основании исследования синовиальной жидкости. Нами было установлено, женский пол более подвержен к остеоартрозу коленного сустава, чем мужчины. По течение времени в Разработаны методические подходы для оптимизации методов исследования синовиальной жидкости. Впервые доказана роль аутоиммунного процесса в суставе, в основе которого лежит реакция на продукты деградации суставного хряща - гликоза-миногликаны - как важной составной частью патогенеза дегенеративнодистрофиче организме как женщин и так мужчин образование синовиальной жидкости уменьшается и этот процесс отражается с изменением суставной капсулы и суставной сумки и суставной поверхности кости коленного сустава начинается дегенеративные измененя. Количественно оценена связь изменений метаболизма протеогликанов суставного хряща и синовиальной жидкости при развитии дегенеративно-дистрофических процессов.

Заключение. Практическая значимость работы заключается в том, что показаны новые подходы в диагностике, определении тактики медикаментозной коррекции и возможности лабораторного мониторинга при дегенеративно-дистрофических поражениях суставов. Сопоставление данных биохимических исследований синовиальной жидкости с исследованиями сыворотки крови позволяет рекомендовать наиболее информативные лабораторные тесты для оценки состояния суставного хряща, определения показаний и противопоказаний для назначения средств медикаментозной коррекции заболеваний суставов с перспективой широкого внедрения лабораторного регламента исследования синовиальной жидкости в практическое здравоохранение.

1. Наиболее информативными и клинически значимыми показателями для лабораторной диагностики остеоартрозного процесса в синовиальной жидкости являются показатели гиалоуроновая кислота, хондроитин сульфат, общего белка, белковых фракций и сиаловых кислот.

2. Полученные значения нормативных показателей синовиальной жидкости могут быть использованы в клинической лабораторной практике с учетом пола и возраста пациентов.

МОРФОЛОГИЧЕСКОЕ СТРОЕНИЕ ГИАЛИНОВОГО ХРЯЩА КОСТИ КОЛЕННОГО СУСТАВА В НОРМЕ

Исмаилов А.З., Юлдашев Т.Н.

Среднеазиатский медицинский университет, Фергана, Узбекистан
Ферганская областная многопрофильная больница, Фергана, Узбекистан

Введение. Сложное строение колена обусловливает человеком ротационных , сгибательно-разгибательных и минимальных боковых движений, содействует правильному перераспределению веса тела на стопы. Под влиянием значительных нагрузок сустав часто подвергается повреждениям.Наличие базовых знаний по его структуре и биомеханике поможет вовремя распознать симптомы развивающийся заболеваний (Павлова В.Н., Павлов Г.Г., Шостак Н.А.,2011.)

Основными звеньями образующими коленный сустав, являются надколенник, эпифизы длинных костей (бедренный и большеберцовый).

В перечне добавочных структур: связки, мениски, образования синовиальной оболочки. Среди последни сумки, складки(в том числе жировые). Слаженно работающие вспомогательные составляющие обеспечивают необходимые прерывистому соединению подвижность, амортизацию.

Исследование здоровых элементов методом ощупывания не вызывает неприятных ощущений. Появление дискомфорта при проведении манипуляции –симптом развития болезни.В структуру колена входит надколенник , имеющий форму вогнутого изнутри и незначительно выпуклого с наружи треугольника со скругленными углами. В перечне функции коленной чащечки:

1. Предохранение прерывистого сочленения от травм .
2. Увеличение усилий , создаваемых четырех главой мышцей бедра при разгибании ноги .
3. Защита поверхностей трубчатых костей от смещении в стороны.

По своей структуре коленный сустав представляет сложную схему , особое место в которой занимает разновидность соединительной ткани -хрящи

Образования выполняют несколько важных функций.

В их перечне:

- амортизация ударных нагрузок.
- защита структур сочленения от истирания, деформации;
- обеспечение стабильности и правильной работы полостного соединения.

Гиалиновые хрящи.Описываемые элементы покрывают утолщения костных эпифизов.Визуально они напоминают матовое стекло:состоят из крупных овальных клеток –хондроцитов.Последние находятся(группами, изолированно) , в лакунах хрящевого матрикса –особого межклеточного вещества, компонентами которого является коллаген, гликопротеины, эластин, протеогликаны и белки неколлагенового происхождения.

Формирования подвержены повреждениям – механическим, патологическим.

О развитии заболеваний свидетельствует появление щелчков, хруста, болей при ходьбе .

Цель исследования. Известно, что особенности строения и биомеханики суставов у людей отражаются на структурной организации и физико-механических свойствах гиалинового хряща(Crum et all., 2003).

Задачи исследования. В данное время в литературе отсутствует обоснование использования коленного сустава для изучения морфоструктуры гиалинового хряща, что актуально при экстраполяции экспериментальных данных в клинику.

Материалы и методы.

Взятие биоптата при артроскопических исследований у 18 практически здоровых людей.

Взятие биоптата из суставной поверхности хряща коленного сустава во время обследования.

Результаты исследования. Глалиновый хрящ коленного сустава является важным структурным элементом. Оно напоминает матовое стекло ,состоит из крупных овальных клеток хондроцитов. Хондроциты располагаются группами и изолированно.В состав хрящевого матрикса входит: коллаген , гликопротеины , эластин и белки неколлагенового происхождения.

Выводы:

1) Гиалиновый хрящ коленного сустава человека представляет собой сложный морфофункциональный комплекс обеспечивающий оптимальное биомеханическое взаимодействие суставных поверхностей надколенника , бедренной и большеберцовой кости.

2) Коленный сустав человека морфологические и физико-механические характеристики и может быть использован в качестве экспериментальной модели для изучения общей гистоморфологических закономерностей при травматических повреждениях коленного сустава.

3) Восстановление полнослойных повреждении гиалинового хряща в коленном суставе после субхондральной туннелизации, абразии и формиро-вания микропереломов происходит преимущественно волокнистой соединительной тканью и тонковолокнистым хрящом.

4) Полученные данные дополняют современные представления сравнительной и функциональной анатомии о строении и физико-механических свойствах гиалинового хряща коленного сустава.

СИМФИЗИТ У БЕРЕМЕННЫХ И ПОСЛЕ РОДОВОМ ПЕРИОДЕ: ДИАГНОСТИКА И ЛЕЧЕНИЕ

Исматуллаева М.Н., Рустамова У.М., Алимухамедова Ф.Ш.

Республиканский научно-практический медицинский центр травматологии и ортопедии

Актуальность. В последние годы после пандемии расхождения и разрывы лонного сочленения встречаются чаще, по данным расхождения и разрыв лонного сочленения встречаются в 0,2-4% случаев, по другим данным 1 случай на 340-3400 родов (А.А. Воробьев, М.С. Селихова, О.В. Ильина, М.С. Яковенко., 2020; Chang D., Markman B.S., 2002). Кроме родовой травмы лонного сочленения таза беременность часто осложняется тазовыми, пояснично-крестцовыми и копчиковыми болями, которые могут являться следствием изменений сочленений таза, особенно лонного, и требуют дополнительного обследования и лечения. По данным разных авторов частота тазовой боли на разных сроках беременности составляет 20-50% и у 26,5-43%

женщин сохраняется в течение 4-6 месяцев после родов (Hansen A. et al.2005; Owens K., Pearson A., Mason G., 2002).

Целью настоящей работы является–изучения дисфункция лонного сочленения у беременных и у женщин после родового периода до и после пандемии.

Материалы и методы. Нами проведён ретроспективный анализ течения беременности и после родов у более 400 женщин с ДЛС в возрасте от 18 до 40 лет за период 2018–2025 гг. лечившиеся консервативно в консультативной поликлинике ГУ РСНПМЦТО МЗ РУ до и после пандемии. Наши наблюдения показали, что частота встречаемости ДЛС до пандемии составляло 50 женщин за 2018- 2019. Всем женщинам во время беременности и после родов проведены по стандарту клинические, диагностические, лабораторные и инструментальные методы исследование, такие как цифровая рентгенография, УЗИ, допплерография и МРТ исследования по показаниям.

Всем женщинам было проведено определения уровня кальция, витамина Д (остеокальцина)и паратгормона в крови во время беременности и после родов. Из инструментальных исследований вовремя беременности проведено УЗИ и допплерографическое исследования. При этом мы определили расхождения лонного сочленения разной степени тяжести по Персианинова Л.С., Ваниной Л.В. Допплерографическое исследование сосудов нижней конечности и промежности проводили для дифференцировки болезненных симптомов характерных для дисфункции лонного сочленения или же варикозной болезни сосудов нижней конечности. Цифровое рентгенологическое исследование проводили всем женщинам через 20 дней, 4 месяца, 7 месяца и 1 год после родов по показаниям. МРТ и МСКТ исследование проводили при 3 степени дисфункции лонного сочленения.

Результаты и обсуждение: Наши наблюдение показало, что, при обнаружении первом триместре ДЛС имеется недостаточность витамина Д (5,0-15,0) и низкий уровень кальция (1,4-1,9). ДЛС первом триместре у женщин появляются за счет несоблюдения интервала между родами, т.е. организм женщин, не восстанавливая свои утраченные минеральные запасы, витамины, начинает заново израсходовать, организм истощается и проявляет клинические изменения. Когда обнаруживается на первом триместре беременности первой степени тяжести (5,5-9,0 мм) ДЛС, к концу этой беременности ДЛС увеличивается до 3 степени тяжести (более 20 мм) и это у многих рожениц начинается с 28-30 недели беременности. При обнаружении во втором триместре беременности первой степени тяжести ДЛС, к концу беременности ДЛС увеличивалось до 2 и 3 степени тяжести. При обнаружении на 3 триместре беременности ДЛС часто сопровождалось 3 степенью тяжести. Иногда наблюдались такие случаи, на 2 триместре беременности определялось ДЛС 3 степени тяжести и после лечения к концу беременности уменьшалось расстояние лонного сочленения до 1 степени тяжести и родоразрешения проводилось естественным путем. Это было связано с обменами минералов, витамина Д. При соблюдении режима дня, ортопедического режима, ношения дородового бандажа, приеме препаратов минералов и витамина Д диастаз лонного сочленения не увеличивалось, состояние рожениц стабилизировалось и спокойно доходили до 38 недель беременности. Не соблюдения выше перечисленных привело к ухудшению состояние рожениц и преждевременным родам. Наши наблюдения показали, что повышенный тонус плода и матки тоже увеличивает болезненные ощущения в области лонного сочленения и общее состояние рожениц.

После родов каждому роженицу рекомендовали бандаж для симфизита на 5

день, строгий постельный режим, физиотерапевтические процедуры и ЛФК, гимнастика в этапном порядке.

С целью профилактики рекомендовали:

- планирование беременности и подготовки к ней;
- своевременная обращения к гинекологу (до 12 недель беременности);
- регулярное посещения акушера-гинеколога (по стандарту лечения);
- соблюдения диеты;
- прием специальных витаминных комплексов для беременных (с высоким содержанием кальция и витамина Д);
- ношение бандажа в течение беременности;
- лечебная физкультура для беременных;
- рациональное ведение родов;
- исключение нервно-психических нагрузок, назначение седативных (успокаивающих) средств.

Таким образом, после пандемии COVID 19 дисфункция лонного сочленения резко увеличилось у беременных женщин и своевременное диагностика, рациональное лечения привело к благоприятному исходу.

НАШ ОПЫТ ПРИМЕНЕНИЯ СПЕЦИАЛЬНОГО КОРСЕТА В ЛЕЧЕНИИ КИЛЕВИДНОЙ ДЕФОРМАЦИИ ГРУДНОЙ КЛЕТКИ

Касымов Х.А., Ходжанов И.Ю., Шоматов Х.Ш.

Республиканский специализированный научно-практический медицинский центр травматологии и ортопедии, Ташкент, Узбекистан

Введение.

Килевидная деформация грудной клетки (лат. Pectus carinatum) характеризуется разной степени и формы выступанием грудины и сочленяющихся с ней рёбер кпереди и является аномалией развития. Деформация бывает врождённой или приобретённой. Данного рода деформация грудной клетки возникает в результате нарушения образования гиалинового хряща и неравномерного роста рёбер, что приводит к «выталкиванию» грудины кпереди. В случае возникновения килевидной груди после торакальный операций деформация имеет приобретенный характер.

КДГК большинством учёных рассматривается лишь с косметической точки зрения, в то время как другие указывают на прогрессирование деформации по мере роста и развития, а вместе с тем и появление функциональных отклонений со стороны органов грудной полости плавно переходящих в стойкие органические изменения органов грудной полости. Следует учитывать и психотравмирующий фактор, когда деформация становится заметной и невозможной скрыть под верхней одеждой. Дети стараются избегать общества, становятся асоциальными, чувствуя свою ущербность. Так или иначе, возникшая деформация требует коррекции и на этом этапе возникает вопрос выбора тактики и методики лечения.

Учёные на фоне разногласия выбора метода лечения разделилась на два, первая группа считает единственно верным методом лечения хирургический, вторая же группа считает достаточно эффективной консервативную коррекцию КДГК. Основываясь на собственном опыте и на опыте авторов литературных источников (Jacob

T.S., Jeffrey D.B. и др.) консервативная терапия достаточно эффективна.

Цель исследования улучшение результатов консервативного лечения килевидной деформации грудной клетки путём применения специального корсета.

Материалы и методы: Материалом исследования стали 72 пациента пролеченных консервативно с применением специального корсета, разработанного авторами с 2017 по 2025 годы.

У 64 пациентов получен хороший результат, косметически удовлетворяющий пациентов. В одном случае после применения специального корсета в виду чрезмерного сдавления, из-за желания пациентом скорейшей коррекции деформации, в зоне компрессии образовалась трофическая язва, заживление которой произошло в течение одного месяца. С последующим образованием пигментного пятна на месте раны. Что послужило причиной отнести данный конкретный случай в ряд удовлетворительных. В трёх случаях в период ношения корсета пациенты отмечали беспокойства в области сердца (ощущение сердцебиения), но в конечном итоге получен косметически хороший результат, но в более длительные сроки ношения корсета (2-4 месяца).

Всем 23 пациентам проведены предварительные МСКТ грудной клетки и Эхокардоскопия. В отдельных случаях, после торакальных, офтальмологических и иных оперативных вмешательств, для уточнения наличия противопоказаний проведена дополнительная консультация специалистов (кардиолог, невролог, офтальмолог и т.д.).

В 12 случаях выявлены незначительные кардиологические изменения, связанные с деформацией и изменением формы грудной клетки, а именно (регургитация митрального (7 случаев) и трикуспидального (5 случаев) клапанов, астеноневротический синдром (3 пациентов), изменения сетчатки глаза (1 случай).

С учётом вышесказанного основываясь на опыте нашего центра и международных специалистов можно судить об достаточно высокой эффективности консервативного метода коррекции КДГК применением наружных ортезов (корсетов). Так же следует отметить, что при недостаточной коррекции консервативным методом, возможно и обосновано применение оперативной коррекции килевидной деформации.

Так или иначе владение консервативным и оперативным методами коррекции КДГК и комбинирование методик является основанием для улучшения результатов коррекции деформаций грудной клетки пациентов с КДГК.

Заключение:

1. Консервативная коррекция КДГК в большинстве случаев является достаточно эффективным методом.

2. Наличие начальных функциональных отклонений органов средостения не является абсолютным противопоказанием к применению того или иного метода коррекции.

3. Сочетание методов коррекции килевидной груди на наш взгляд является обоснованным, и являются взаимодополняющими.

COVID УТКАЗГАН БЕМОРЛАРДА АСЕПТИК НЕКРОЗ РИВОЖЛАНИШИИ ДИАГНОСТИКАСИДА УЛЬТРАТОВУШЛИ ДОППЛЕРОГРАФИЯНИНГ ИМКОНИЯТЛАРИ.

Касимова Г.Т.

Республика ихтисослаштирилган травматология ва ортопедия илмий-амалий тиббиёт маркази, Тошкент, Ўзбекистон

Чаноқ сон буғимидаги некротик касалликлар ногиронликни кўп қисмини ташкил этади. Коксартроз билан 4-5 марта кўпрок эркаклар, аелларга нисбатан касалланади. Катта ешда сон суяги бошчасининг асептик некрози аксарият ўтказилган Covid пандемиясидан кейин кескин кўпайиб кетди. Covid пандемиясида инсон организмида реологик бузилиш бўлиб, қоннинг қуйилиши, суяк туқималарида ҳам қон айланиши бузилишига сабаб бўлди. Касаллик оқибатида сон суяги бошчаси ва косачасининг сезиларли деформацияси, бўғин юзаси ва косача ўртасидаги муносабатнинг аниқ бузилиши оғир деформация қилувчи коксартрознинг эрта ривожланишига олиб келди.

Асептик некроз ва бошка (яллиғланиш билан кечувчи) генезли коксартрознинг ривожланиш прогнози ва натижаси биринчи навбатда эрта аниқлаш ва даволанишга боғлиқ. Сон суяги бошчасининг зарарланиши эрта рентгенологик белгилари йўқ еки етарли ишонарли эмас. Аник ташхислаш беморларда фақат II -III даражали босқичлардан амалга оширилади. Эрта ташхис куйиш, қўшимча текшириш усулларини талаб қилади. Эрта ташхис қўйиш ва ўз вақтида даволаш патологик жараеннинг ижобий натижасини, хаттоки энг мухим ва хал килувчи омилидир.

Covid утказган беморларнинг 10-50 фоизиида дархол еки кечки даврларда сон суяги бошчасининг қўпол деформацияси ривожланади. Узоқ муддатли иммобилизация ва етоқ режим махаллий қон айланиш бузилишини кучайтиради. Шу сабабли эрта ташхис куйиш зарурати, сон суяги бошчасининг асептик некрозининг этиопатогенези буйича замонавий карашлар кон томир бузилишлар босқичини аниқлашдан иборат бўлиб, адекват чоралар курилганда, жараен чекиниши куп адабиётларда курсатилган.

Допплер эффекти билан боглиқ ультра товушли текшириш имкониятлари ан'анавий рентгенографияни радиация та'сирисиз ташхислашни сезиларли тўлдиради. Допплер ердамида некроздан зарарланган бугимларда махалий кон окимини баҳолаш, патологик жараеннинг боскичларини фарклаш мумкин. Шу максадда РТОИАМ. ДИ. рентгенология ва функционал текшириш булимида 112 та анамнезида Covid утказган стационар беморларда асептик некроз ташхиси билан PHILIPS Affiniti – 50 G ультра товушли допплер аппаратида магистрал сон артериялари L 12-4 чизикли датчикда текширилди. Текширишдан максад:

1. Допплерографик курсаткичлар (систолик қон окимининг максимал тезлиги - МСТ, диастолик қон оқимининг охирги тезлиги - ДТ, қаршилик индекси - ҚИ) жадвалини яратиш.

2. Асептик некрознинг бошқа генезли коксартроз билан фарқлаш имконини берувчи юқори информацион допплерографик мезонлар аниқлаш.

3. Аникланган патологик жараен боскичларининг допплерографик мезонлари клиник ташхис қўйиш, сон буғимларидаги динамик ўзгаришларни баҳолаш, ортопедик даволашнинг самарадорлигини ва давомийлигини баҳолашда амалий аҳами-

ятини урганиш.Беморларда сон буғимларини баҳолашда ишлаб чиқилган комлекс методология сон буғимларининг анатомик белгиларини аниқлаштиришга, соғлом сон бўғимларининг допплерографик кўрсаткичларнинг ме'ерий жадвалларини таклиф қилишга имкон берди.

Шундай килиб, рангли допплерография ердамида сон артерияларидаги соғлом сон бўғимларида маҳаллий қон оқимини статистик баҳолаш, қон оқимининг МСТ ва ДТ, ҚИ каби параметрлар таҳлил қилинганда асептик некрознинг бошланғич даврида сон артерияларда МСТ ва ҚИ камаяди, ялиғланиш билан кечувчи сон суяги бошчасидаги емирилишда аксинча МСТ ва ҚИ кучаяйгани қайд этилди. Шунингдек, сон суяги бошчасининг асептик некрозининг боскичлари бўйича баҳоланганда, касалликнинг I , II ва III босвичларида ҚИ энг паст натижаларни берди, III ва IV даражада нормага яқинлашгани қайд этилди.

COVID-19 ETIOLOGIYALI SON SUYAGI BOSHCHASI AVASKULYAR NEKROZINI ERTA BOSQICHLARDA DAVOLASHDA YANGICHA YONDASHUV

Qayumov J.Sh., Karimov M.Y.

Toshkent davlat tibbiyot universiteti, Toshkent, O'zbekiston

Maqsad. COVID-19 bilan bog'liq son suyagi boshchasi avaskulyar nekrozini davolshda kompleks konservativ davolash usulini takomillashtirish.

Materiallar va usullar. Tadqiqotga 2021-yil bahoridan 2024-yil oxirigacha bo'lgan muddatda Toshkent tibbiyot akademiyasi Ko'p tarmoqli klinikasiga murojaat qilgan 360 nafar bemorning kasallik tarixi ma'lumotlari olindi. Tanlab olingan bemorlarning barchasi anamnezidan COVID-19 bilan kasallanib davolangan. Bemorlarning o'rtacha yosh ko'rsatkichi 42,5 yosh (20 yoshdan 65 yoshgacha) ni tashkil etdi. Shulardan 51 nafar (14,2%) i ayollar, 309 nafar (85,8 %) i erkaklar ulushiga to'g'ri keladi. Tadqiqot uchun son suyagi boshchasi aseptik nekrozining Ficat bo'yicha (1985y) olingan tasnifiga ko'ra, quyidagilar kuzatildi: I-II bosqichdagilar – 196 nafar (54,4%), II bosqichda – 98 nafar (27,2%), II-III bosqichda – 50 nafar (13,9%), III bosqich va undan yuqori – 16 nafar (4,5%). Bemorlarni yoshiga ko'ra quyidagicha tasniflarga ajratildi: 20-34 yosh – 159 nafar (44,2%), 35-44 yosh – 106 nafar (29,4%), 45-54 yosh – 65 nafar (18,1%) va 55-65 yosh – 30 nafar (8,3%). Yuqoridagi tasniflar asosida bemorlar "Postkovid davrda bemorlarda son suyagi boshchasining avaskulyar nekrozini differensial konservativ davolash usuli" (patent № IAP 07178 31.05.2022) yordamida davolandi. Bunda bemorlar dastlab qon reologiyasini yaxshilovchi va mahalliy antikoagulyant davo muolajalarini olishdi. Davolash kursini oxirida osteometaboliklar bilan osteotrop davo muolajalari o'tkazildi.

Davolash natijalari dinamikada 6 oy, 12 oy, 18 oy va 24 oy muddatlarda kuzatildi. Bemorlardagi klinik o'zgarishlar og'riq shkalasi VASh va hayot sifati ko'rsatkichlari SF-36 so'rovnomasi yordamida baholandi. Instrumental tekshiruvlar chanoq-son bo'g'imining rentgenografiyasi, MRT, MR-perfuziya, oyoq tomirlarining dupleks tekshiruvi va chanoq-son bo'g'imining MSKT tekshiruvini o'z ichiga oladi.

Natijalar. Bizning kuzatuvimizda bo'lgan bemorlarning deyarli 330 nafar (91,7%) ida kasallikning klinik belgilari (og'riq va harakat hajmining kamayishi) davolanish kurslaridan so'ng biroz vaqt o'tib sezilarli darajada kamaydi va bemorlarning hayot sifati yaxshilanib sog'lom hayot tarziga qaytdi. To'liq davolash kursidan so'ng chanoq-son

bo‘g‘imidagi og‘riqlar VASh bo‘yicha 7-8 balldan 1-2 ballgacha kamaydi. 14 nafar (3,9%) bemorda harakat cheklanishi va og‘riqlarni yo‘qolishi uzoq vaqt talab qildi. Jarrohlik yo‘li bilan davolash (chanoq-son bo‘g‘imlarini total endoprotezlash) – ko‘rsatilgan muddat ichida bemorlar umumiy sonining faqat 16 nafar (4,4%) bemor (kasallikning 3 va undan yuqori bosqichi tashxisi qo‘yilganlar) da amalga oshirildi. Bemorlarning jarrohlik aralashuviga kelib qolish sababi, ularning davo muolajalari boshidan ortopedik rejimga rioya qilmasliklari va keyingi tekshiruvlarga o‘z vaqtida kelmasliklari bo‘ldi.

Xulosa. Ishlab chiqilgan son suyagi boshchasi postkovid avaskulyar nekrozini yangicha konservativ davolash usuli bo‘yicha konservativ davolangan 360 nafar (100%) bemorning 330 nafari (91,7%) ning umumiy ahvoli (hayot sifati) yaxshilandi va bemorlar to‘liq mehnat rejimiga qaytdi. Xulosa qilib aytganda, ushbu tashxis bilan kasallangan bemorlarni erta bosqichda konservativ davolashni boshlansa, ularni kelajakda nogironlikdan va ikkinchi shaxs yordamiga muhtojlikdan saqlab qolinadi. Bu esa jamiyatni sog‘lomlashuviga olib keladi.

КЛИНИКО-ЛУЧЕВЫЕ КРИТЕРИИ ОЦЕНКИ ЭФФЕКТИВНОСТИ ХИРУРГИЧЕСКОГО ЛЕЧЕНИЯ ВОРОНКООБРАЗНОЙ ДЕФОРМАЦИИ ГРУДНОЙ КЛЕТКИ У ДЕТЕЙ ПРИ ИСПОЛЬЗОВАНИИ ОДНОЙ И ДВУХ ПЛАСТИН

Комолкин И.А., Агранович О.Е., Ходжанов И.Ю.

Федеральное Государственное Бюджетное Учреждение «Санкт-Петербургский научно-исследовательский институт фтизиопульмонологии», Санкт-Петербург, Российкая Федерация
Федеральное Государственное Бюджетное Учреждение «Научный Медицинский Исследовательский Центр детской травматологии и ортопедии им. Г.И. Турнера», Санкт-Петербург, Российкая Федерация

Цель исследования. Разработать показания к применению 1 и 2 пластин для фиксации грудино-реберного комплекса при лечении воронкообразной деформации грудной клетки (ВДГК) у детей и оценить эффективность данных методик.

Материалы и методы. Проведен анализ результатов хирургического лечения пациентов с воронкообразной деформацией грудной клетки, находившихся на лечении в ФГБУ«Санкт-Петербургский научно-исследовательский институт фтизиопульмонологии» Минздрава России. Всем пациентам выполнена торакопластика по методу D. Nuss в модификации Комолкина (2012). В основную группу вошли 17 пациентов, которым в период с февраля 2021 по март 2022 г.г. установлены 2 пластины. Среди пациентов было 16 мальчиков и 1 девочка. Возраст детей составлял от 14 до 17 лет. Контрольную группу составил 21 ребенок, с достаточно протяжённой ВДГК, которым при хирургическом вмешательстве импланирована 1 пластина. Среди детей было 17 мальчиков и 4 девочки. Возраст пациентов составлял от 13 до 17 лет.

Рентгенограммы грудной клетки в прямой и боковой проекциях выполнены всем пациентам перед торакопластикой, на 5-8 сутки после операции и перед удалением пластины. КТ грудной клетки выполнена всем пациентам перед торакопластикой и перед удалением пластины. По лучевым данным определяли наличие патологии легких, индекс Халлера, индекс асимметрии грудной клетки, угол торсии

грудины, количество пар рёбер, участвующих в формировании ВДГК.

Показаниями к установке 2 пластин мы считали протяжённую ВДГК, ее выраженную асимметрию и недостаточную коррекцию при постановке одной пластины. В 1 случае мы поставили 2 пластины наперекрест. В остальных случаях пластины установили параллельно в 3 и 4 межреберьях у 10 пациентов, в 4 и 5 межреберьях у 6 пациентов и у 1 пациента пластины провели асимметрично – в 3 и 4 межреберьях слева и в 4 и 5 межреберьях справа. Для предотвращения смещения пластин были использованы стабилизаторы или Т-образные пластины у всех пациентов.

Результаты. По данным рентгенографии грудной клетки индекс Гижицкой у пациентов основной группы составлял от 0,4 до 0,8, среднее значение – 0,7 ± 0,14. У пациентов контрольной группы индекс Гижицкой составлял от 0,5 до 0,9, среднее значение – 0,69 ± 0,09. Индекс Гижицкой не позволял объективно оценить тяжесть ВДГК при плосковороночной форме и при асимметричной ВДГК.

Индекс Халлера варьировал от 2,74 до 5,8, среднее значение составило 4,12 ± 0,97. Угол торсии грудины составлял от 3° до 81°, среднее значение – 27,9° ± 20,4°. Индекс асимметрии грудной клетки варьировал от 68,5% до 100%, среднее значение – 85,7% ± 5,9%. Число пар ребер, образующих деформацию, составляло от 5 до 8, среднее значение – 6,19 ± 1,05. У пациентов контрольной группы индекс Халлера составлял от 2,74 до 5,75, среднее значение – 3,74 ± 0,9. Угол торсии грудины изменялся от 0° до 37°, среднее значение – 14,2° ± 10,6°. Индекс асимметрии грудной клетки варьировал от 89% до 100%, среднее значение – 95% ± 3,3%. Число пар ребер, образующих деформацию, составляло от 4 до 8, среднее значение – 5,57 ± 1,08.

Осложнениями хирургического лечения ВДГК были разрыв буллы легкого (пациент с синдромом Марфана), пристеночный пневмоторакс, подкожная эмфизема, плеврит,

Результаты хирургического лечения ВДГК оценивали как отличный, хороший и удовлетворительный. Неудовлетворительных результатов не было. Были использованы следующие критерии.

1. Отличный результат – полное восстановление анатомической формы передней стенки грудной клетки, отсутствие жалоб на косметический дефект, отсутствие асимметрии грудной клетки, локального западения ребер и деформации реберных дуг, индекс Гижицкой 1,0. Индекс Халлера 2.2-2.4. Индекс асимметрии грудной клетки 98%-100%. Угол ротации грудины 0°- 4°.

2. Хороший результат – незначительная деформация передней стенки грудной клетки, Индекс Гижицкой от 0,9 до 0,99. Индекс Халлера 2.41-2.5. Индекс асимметрии грудной клетки 95%-97%. Угол ротации грудины 5°-8°.

3. Удовлетворительный результат – асимметричная локальная деформация грудной клетки или выступание грудины, локальное западение ребер. Индекс Гижицкой от 0,81 до 0,89. Индекс Халлера 2.51-2,6. Индекс асимметрии грудной клетки 93%-94%. Угол ротации грудины 9°-11°.

Вывод. При выборе показаний для имплантации двух пластин мы опирались на лучевые и клинические данные: индекс Халлера, угол торсии грудины, индекс асимметрии грудной клетки, протяженность деформации: число пар ребер, образующих ВДГК, недостаточная коррекция ВДГК интраоперационно при постановке одной пластины.

ЮҚОРИ ТИБИАЛ КОРРЕКЦИЯЛОВЧИ ОСТЕОТОМИЯ - ТИЗЗА БЎҒИМИ АРТРОЗИНИ ДАВОЛАШДА ЯНГИ ҚАРАШЛАР.

Мамасолиев Б.М., Ходжанови И.Ю.

Республика ихтисослаштирилган травматология ва ортопедия илмий-амалий тиббиёт маркази, Тошкент, Ўзбекистон

Остеоартроз (ОА) таянч-ҳаракат тизимининг энг кенг тарқалган касаллиги хисобланади ва меҳнатга лаёқатсизликнинг асосий сабабларидан бири бўлиб, беморларнинг ҳаёт сифатининг пасайишига ва сезиларли молиявий харажатларга сабаб бўлади. Замонавий тушунчага кўра, ОА кўп омилли, сурункали прогрессив бўғим касаллиги сифатида қаралади, бунда анаболик ва катаболик жараёнларнинг бузилиши, биринчи навбатда, тоғай тўқималарида, субхондрал суякда, бўғим атрофидаги тузилмалар: бўғим капсуласи, бойламлар ва мушаклар иштирокида юзага келади [1, 2, 3].

Гонартрознинг ривожланиши оғриқнинг кучайиши ва тизза бўғимининг деформацияси билан бирга келади, ҳаракатларнинг чекланиши ва оқсоқланишга олиб келади. Натижада ҳаёт сифати сезиларли даражада ёмонлашади. Бундай вазиятда оғриқсиз эркин ҳаракатланиш қувончини қайтаришга жарроҳлик усули ёрдам беради.

Коррексияловчи остеотомия – тизза бўғими ўқини жарроҳлик йўли билан тўғрилаш. Бу болдир суягида бажариладиган юқори технологияли жаррохлик амалиёти бўлиб, амалиётда бир вақтда бутун оёқ ўқи тўғирланади. Натижада тизза бўғимидаги ҳаракатларнинг тўғри биомеханикаси тикланади. Бунинг натижасида бўғимни зарарланган (едирилган) қисмидан нисбатан соғлом қисмига оҳғирлик қайта тақсимланади. Тоғайнинг «касал» қисми ортиқча юкланишдан халос бўлади, бу эса артрознинг ривожланиши ва бўғимнинг янада жарохатланишини олди олади. Жаррохлик амалиётидан сўнг тизза оғриғи йўқолади ва ҳаракатларнинг тўлиқ ҳажми тикланади. Бемор тўлақонли фаол ҳаётга қайтади.

Тадқиқотнинг мақсади: дастлабки эндопротезлашни кечиктириш. Амалиётлар шуни кўрсатдики, бирламчи эндопротезлаш қанчалик кеч амалга оширилса, реэндопротезлаш имконияти шунчалик кам бўлади.

Материал и методы исследования. Тадқиқот Республика ихтисослаштирилган травматология ва ортопедия илмий амалий тиббиёт марказида ўтказилди. Тошкент (Ўзбекистон) 2024 йилдан 2025 йилгача II-III даражали чегаралганган гонартроз билан оғриган 40 ёшдан 60 ёшгача бўлган (ўртача 50,0 ± 0,5 йил) 14 нафар бемор кузатув остида бўлган. Ўртача ТВИ 30. Тизза бўғимини ўртача варусли деформация 10 градусни ташкил этди. Ушбу беморлар орасида эркаклар ва аёллар нисбати 1:3 ни ташкил этди. Касалликнинг давомийлиги 12 ойдан 3 йилгача бўлган.

Диагностикаси. Барча беморларга ташхис қўйиш учун Розенберга / Lyon Schuss проекциясида тик турган ҳолда 2 проекцияда 20-30-45- градус остида тизза бўғими букилган ҳолатда рентген, SLOT-телерентгенограмма ва стандарт МРТ текшируви ўтказилди.

Қисқача техникаси. Тизза бўғими операцион столда 90 градус остида букилган холатда болдирни юқори ички юзасидан ярим ойсимон кесим қилинади. Тери , тери ости қаватлар қаватма қават очилиб суяк очилади. Больдирни ички юзасидан катта болдир дўнглиги остидан 1 см пастдан кичик болдир бошчасига қаратилиб (кичик

болдир бошчаси ўртасига каратилиб), рентген остида 2та кегай параллел ўтказилади. Рентген остида катта болдир кегайлар буйлаб арраланади. Кейин суяк искана-си ёрдамида суякнинг қолган қисмлари чопилади. Этиборли тарафи катта болдир суягини ташқи қатламини сақлаб қолиш керак. Махсус бурчак ўлчагичли анжомни иккала суяк бўлаклари орсига ўрнатиб ўзимизга керакли бурчакни хосил қиламиз. Шундан сўнг кесилган суяк қисмлари Т-симон пластинка билан маҳкамланади. 10градусгача булган коррекцияларда суяк пластикаси килинмайди.

Юқори тибиал коррекцияловчи остеотомиядан кейинги реабилитация.

Операциядан кейинги давр. Тизза бўғими деформациясининг ҳолати ва операция ҳажмига қараб гипсли боғлам ёки ортез ёрдамида операция қилинган оёқ қисман ёки тўлиқ иммобилизация қилиш мумкин. Операциядан кейинги дастлабки кунларда бемор тўшакда бўлиб, 2-3 куни юришга рухсат берилади. Операция қилинган оёққа тана вазнининг 15% ташлаб юриш мумкин. Медикаментоз терапия. Оғриқни камайтириш учун анальгетиклар ва яллиғланиш каби асоратлар хавфини камайтириш учун яллиғланишга қарши дорилар ва антибиотиклар 3-5 кун профилактика учун буюрилади. Остеотомиядан кейин тромбозларнинг олдини олиш учун стационарда антикоагулянтлар ва кейинчалик 4 ҳафтадан 6 ҳафтагача антиагрегантлар буюрилиши мумкин. Бемор 1-2 ҳафтадан сўнг пассив ҳаракатларни бошлаши мумкин. Беморга бўғим ҳаракатчанлигини ривожлантириш ва мушаклар тонусини ушлаб туриш учун енгил машқлар тавсия этила бошланади. Асосий вазифа - қон айланишини яхшилаш ва контрактуралар ҳосил бўлишининг олдини олиш. Иммобилизация ечилгандан кейин 4-6 ҳафтадан сўнг даволашга физиотерапия ва ДЖТ қўшилади. Реабилитолог раҳбарлигида бемор мушакларни мустаҳкамлаш ва бўғим ҳаракатчанлигини яхшилашга қаратилган машқлар комплексини бажаради. Магнитотерапия, ультратовуш, электростимуляция каби физиотерапевтик усуллар қўлланилади. 4-6 ҳафтадан сўнг беморга аста-секин жисмоний фаолликни оширишга ва операция қилинган оёққа юклама беришга рухсат берилади. Қўлтиқ таёқ ёки ҳасса каби ёрдамчи воситалардан фойдаланиш максадга мувофиқ. Функционаллик ва нормал ҳаракатчанликнинг тўлиқ тикланиши беморнинг аҳволи ва операция ҳажмига қараб 3 ойдан 6 ойгача давом этиши мумкин.

Хулоса.

Тизза бўғими юқори тибиал коррекцияловчи остеотомияси - бу тизза бўғими деформацияларни тузатиш ва тизза бўғими ҳолатини яхшилашга қаратилган мураккаб ва жуда самарали муолажадар. Ушбу жаррохлик амалиёти тизза бўғимини эндопротезлашни 10-15 йилга «кечиктириш» имконини беради.

ХИРУРГИЧЕСКОЕ ЛЕЧЕНИЕ ДИСПЛАСТИЧЕСКОГО КОКСАРТРОЗА

Маматкулов О.Х.

Самаркандский государственный медицинский университет кафедра травматологии и ортопедии, Самарканд, Узбекистан

Цель исследования – улучшения результатов тотального эндопротезирования тазобедренного сустава пациентов с диспластическим коксартрозом возмещением дефекта вертлужной впадины с использованием аутотрансплантата и костного цемента.

Материал и методы исследования. Все исследования пациентов проводили в нашем центре пациентов с ДКА в период 2015-2025гг. Все пациентов обследовались: клинический, рентгенологический, функциональный, лабораторный, денситометрический, биомеханический и компьютерную томографию. Для всех пациентов проводилась комлекс иследований, и тем самым определился цель нашего исследования – улучшения тотального эндопротезирования тазобедренного сустава пациентов с диспластическим коксартрозом при возмещении дефекта вертлужной впадины с использованием аутотрансплантата и костного цемента. В исследовании нашем центре лечение пациентов диспластическим коксартрозом 3 степени в положение подвывыха бедра, при скощенности крыщи и неортрозе осуществляется пластика крыщи, а потом производится тотальное эндопротезирование тазобедренного сустава. Лечение диспластических коксартрозов 3 степени с врождённым подвывыхом бедра возникло проблема тотального эндопротезирование, так как при этом наблюдалось укорочение конечности от 2 до 4 см и контрактура суставов. При ходе операции с диспластическим коксартрозом 3 степени тотальное эндопротезирование тазобедренных суставов возникла проблема из-за дефицита крыши вертлужной впадины неустойчивость и нестабильность чашки эндопротеза. В нашем центре мы использовали 2 вида способ лечения пластики дефицита вертлужной впадины: 1) Способ замещение дефицита крыши вертлужной впадины аутотрансплантатом. 1) Способ замещение дефицита крыши вертлужной впадины костным цементом. Задачей обеих способов лечения является замещение дефицита крыши вертлужной впадины, стабильность чашки эндопротеза и тем самым востановление объём движении в тазобедренном суставе, устойчивость и опороспособность конечности на долгие годы.

Вывод. При обследовании пациентов отдалённых результатов тотального эндопротезирования показал достоверное уменшение болевого синдрома, устранение укороченной конечности, увеличение объёма движений и улучшение походки. Через 6 месяцев после тотального эндопротезирования, многие пациенты не отмечали болевых синдромов при ходьбе, движениях, или он носил периодический характер при передвижении на длительные расстояния, либо после продолжительных физических нагрузок. Анализи отдалённых результатов показали тотального эндопротезирования тазобедренного сустава, что подверждает правильную теоретическую обоснованность и высокую эффективность эндпротезирования тазобедренного сустава при диспластическом коксартрозе.

КОМПЛЕКСНОЕ ЛЕЧЕНИЕ ГОНАРТРОЗА I-II СТЕПЕНИ

Махмудов Д.Ш., Мухиддинов Ч.С., Исмоилов Д.Н., Бобокалонов Ш.К.

Отделение травматологии Центральной Районной Больницы Аштского района имени И. Хасанова, Таджикистан

Введение. Гонартроз является одной из оснавниых причин хронического болевого синдрома, значительно снижающего качество жизни патсиентов. Только раннее выявление данного заболевания и своевременное начало лечебных меропрятий может предатвратить равзвитие грубых деформатций суставных паверхностей и обеспечить стабилизатцию патологического состояния. В последние годы ведётся

интенсивный поиск маркеров деградации и репарации суставных тканей, позваляющих осуществлять мониторинг консервативного патогенетического лечения, включая оценку хондропротекторных свойств лекарственных препаратов.

Из вышеизложенного следует, что современное лечение гонартрозов должно быть направленно на основаные звенья патогенезе заболевания, не только способствавать снижению выраженности болевого синдрома, но и содерживать прогрессирование структурных изменений в пораженный сустав, обладать болезнь- модифицирующим эфектом.

Возможность использования в лечебном процессе и управления биологическим потенциалом собственного организма патциентов находит потверждение в ряде работ,посвященных обогащенной трамбоцитами плазма (PRP).Благодаря содержащимся в альфа-гранулах трамбоцитов многочисленным факторам роста, которые могут одномоментно или регенерацию или репаративный процесс.

Цель иследования. Улучшит эфективность консервативного лечения остеартроза коленного сустава использованием обогащенной тромбоцитами плазмы.

Материалы и методы. Изучены результаты комплексного лечения 275 больных с гонартрозом, лечившихся в травматологическом отделении ЦРБ Аштского района за период 2018-2025 гг. Мужчин было 105 (38,2%)женщин 170(61,8%). Возраст больных колебался от 40 до 70 лет с длительностью заболевания от 2 до 8 лет. При обследовании больных использовали анамнестические данные, Результаты клиничекского, рентгенологического иследования, а также магнитно- резонансную томографию (МРТ), рентген-денситометрия. По данным рентгенограмм у всех был регистрирован дегенеративный процесс коленного сустава I-II стадии. А также общий анализ мочи, клинический анализ крови, определяли уровень билирубина, АСАТ, АЛАТ, креатинин, мочевую кислоту, Са и Р крови. В зависимости от бозисной терапии остеартроза крупных суставов больные были распределены на две группе. В оснавной группе (61.5%) в качестве комплексного лечения использована комбинированная схема- внутрисуставное введение плазма обогащенная тромбоцитами(PRP),электрофарез с литием и вытяжение.В контрольной у 25 (38.5%) больных использовали другой, наиболее используемый и доступный хондропратектор, без и с внутрисусиавным введением.

Результаты исследования и их обсуждения. Диагноз дегенеративное поражение крупных суставов базируются на определении костной массы, визуальная оценка общепринятой рентгенограммы скелета, оценка биохимических показателей общего кальция и фосфора крови, щелочная фосфатаза. В основном больные жаловались на боли в коленных суставах, быструю утомляемость. Отмечалось ограничение движения, а также атрофия и слабость мышц голени и бедра. У некоторых больных наблюдался отек и наличие суставной жидкости в коленном суставе. С целю снятия болевого синдрома, подавление активности местного воспалительного процесса, а также замедления дегенеративно- дистрофического процесса и восстановления нормальных свойств синовиальный жидкости в пораженной сустав вводили PRP. Курс лечения включает в себя внутрисуставного введения по 5 мл 1 раз в неделю в течение 5-6 недель. С целью эффективности внутрисуставного введения PRP у больных с признаками синавита предварителньо производили эвакуацию синовиальной жидкости из сустава. При таком методе лечения PRP оказал обезболивающее действие, улучшил функцию сустава, уменьшил проявления вторичного синовита, что подтверждается клинически. Также данная схема лечения оказывает положительное влияние на структуру суставного хряща. Курс внутрисуставных

инекций PRP позволяет полностью избавится от болевого синдрома. Применение PRP помогает снизить потребность в НПВС и даёт возможность в большинстве случаях (60%) отказаться от них. После третьей внутрисуставной инъекции отметили полное исчезновение артралгии, уменьшение болевого синдрома.

Анализируя работы где в качестве терапии остеоартроза использовался PRP, можно сделать вывод о его симптом-модифицирующим и противовоспалительном действии, а возможно и о положителбном влиянии на скорость деградации суставного хряща.

Вывод. На основании результатов проведенного комплексного лечения гонартроза внутрисуставное введение PRP плазма обогащенная тромбоцитами обладает явным положительным клиническим воздействием в комплексном лечении данного заболевания. Также данная схема лечения оказывает положительное влияние на структуру суставного хряща, позволяет полностью избавится от болевого синдрома, помогает снизить потребность в НПВС и даёт возможность в большинстве случаях отказаться от них.

УСТРАНЕНИЕ ПОСЛЕОЖОГОВОЙ СГИБАТЕЛНОЙ КОНТРАКТУРЫ ПАЛЬЦЕВ КИСТИ У ДЕТЕЙ

Махмудов Д.Ш., Мухиддинов Ч.С., Исмоилов Д.Н., Бобокалонов Ш.К.

Отделение травматологии Центральной Районной Больницы Аштского района имени И. Хасанова, Таджикистан

Введение: Послеожоговие сгибателные контрактуры пальцев кисти чаще всего наблюдается у пациентов детского возраста, особенно у детей от 2 до 6 лет. Дети получили термический ожоги пальцев кисти кипятком.После лечение ожоговых ран консервативним путём в последующим образовалось стойкие стягивающие рубцовые тяжи со сгибвтельной контрактурой пальцев

Цель: восстановить двигательную функцию пальцев и косметическую вид пальцев.

Материалы и методы. В течение последных 5 лет в травматологическом отделении ЦРБ Аштского района получили лечение 18-пациентов с послеожговыми сгибательними контрактурами пальцев кисти. Возраст пациентов от 2 до 6 лет. Среди них мальчики 12, девочек-6. Часто отмечалось котрактуры II-III-IV-V пальцев.

Все операции проводилось в плановом порядке: Под общим обезболиванием проводили иссечение послеожоговых стягивающих рубцовых тканей и выпрямление-разгибание пальцев. В зависимости от возраста пациентов фиксацию пальцев в разогнутом положение проводили иньекционными иглами или спицами Киршнера. Образовавшиеся кожный дефект ладонной поверхности пальцев замешали полнослойной кожой взятой из наружной поверхности бедра т.е проводилась свободная кожная пластика по Парину. Повязка черепица и гипсовая лангета.

Смена повязки проводилась на 3-4 сутки и при этом убедились,что идет заживление пересаженной кожи. Выписивались на 8-10 сутки с рекомендацией нощение лангеты сроком на

3-4 недель.В последующим физиопроцедуры. До 3-4 месяц пациентам в время сна использовалось гипсовая лангета или ортез.

Заключение: Проведенное лечение послеожоговых сгибательных контрактур пальцев кисти с использованием свободной кожной пластикой по Парину дало хорошие результаты. У всех пациентов восстановилась функция пальцев кисти и хороший косметический вид.

БОЛАЛАР ВА ЎСМИРЛАРДА КЎКРАК ҚАФАСИ ҚИРРАСИМОН ДЕФОРМАЦИЯСИНИ КОНСЕРВАТИВ УСУЛИДА ДАВОЛАШ НАТИЖАЛАРИ.

Мирдадаев Ж.Ф., Юлдашев А.Ж.

Республика болалар ортопедия маркази, Тошкент, Узбекистон

Кўкрак қафасини қиррасимон деформацияси. (ККҚД) Бу кўкрак қафаси олд деворининг тўш ва қовурғалар комплексининг биргаликда олдинга бўртиб чиқиши билан намоён бўлади. ККҚД кўкрак деформациялари орасида кўкрак қафасини гирдобсимон деформациясидан кейинги кенг тарқалган туғма деформация ҳисобланади. Эркакларда аёлларга қараганда 4 баробар кўпроқ учрайди. Бу касаллик кўп холларда туғма юрак нуқсонлари, сколиоз ва бошқа бириктирувчи тўқима касалликлари билан бирга учраши кузатилади.

Тадқиқот мақсади: Болалар ва ўсмирларда ККҚД сининг эрта аниқлаб консерватив даво ёрдамида юқори натижаларга эришиш

Материал ва усуллар: Республика болалар ортопедия марказида 2022-2025 йилларда 89 та беморда Босиб турувчи Ферре типидаги корсет қўлланилди. Улардан 78 (87,6%) таси ўғил 11 (12.4%) таси қиз бола. Беморлар ёши 3 ёшдан 19 ёшгачани ташкил қилади. Беморларда кўкрак қафаси қиррасимон деформациясини тури ва шаклига қараб ажратишда Г.А. Баиров ва А.А. Фокин класификациясидан фойдаланилди.

Класификацияга кўра ККҚД типига қараб Манубриокостал, корпорокостал костал тип. Симметрик ва асимметрик турларга бўлинади.

Манубрио-костал тип: Тўш суяги сопи ва у билан биргаликда 2-3та қовурға тоғайи олдинга бўртиб тўш суяги танаси ва ханжарсимон ўсимтаси кўп холлардп орқага силжиши билан характерланади.

Корпорокостал тип: Тўш суяги танаси ва у билан биргаликда қовурғаларни олдинга қия қиррасимон ёкида яримойсимон бўлиб чиқиши,кўп холларда қовурғалар тоғай қисми ички томонга кириши билан характерланади.

Костал типи: қовурғаларни қиррасимон деформацияга учраб тўш суяги асосан ротатция холатида бўлиши билан характерланади.

ККҚД даражаларига қараб I-даража соғлом кўкрак юзасидан 2см гача кўтарилиши.II-даража соғлом кўкрак юзасидан 2см дан 4 см гача кўтарилиши III-даражаси соғлом кўкрак юзасидан 4 см ва ундан юқори кўтарилиши

Бизнинг кузатувимизда ККҚД манубрио-костал тип I-даража симметрик шаклдаги беморлар 12 та,асимметрик туридагилар ўнг томонлама 4та чап томонлама 2та

ККҚД корпорокостал тип I-даража симметрик туридаги беморлар 16та асимметрик тури ўнг томонлама 13та чап томонлама 17та, II-даража симметрик тури 6 та асимметрик тури ўнг томонлама 2 та

ККҚД Костал типи I-даражасидаги беморлар ўнг томонлама 9 та чап томонлама 8 тани ташкил этади.

Барча беморлар босиб турувчи корсет муолажадан олдинги ва муолажадан кейинги натижаларини тахлил қилиш мақсадида клиник (Антропометрия) ва инструментал (ЭхоКГ,Рентгенография,Спирометрия ва бошқа) текширувлардан ўтказилди.

Босиб турувчи корсет муолажасига қуйдагилар кўрсатма бўлди; Кўкрак қафасини юқори киррасимон деформациядан ташқари деформациянинг барча турлари,-бемор ёши 3 ёшдан 19 ёшгача бўлиши хамда кам қонлик ва юрак туғма нуқсонлари бўлмаслиги. Барча беморларга корсет индивидуал тарзда танланди. Корсет тақиш давомийлиги 6 ойдан 15 ойгача муддатни ташкил этди.

Натижалар: Беморларнинг 8 тасида кўкрак қафасидаги деформация ригид бўлгани сабаб корсет босган қисмида тери бутунлиги бузилиб жарохатлангани кузатилди у эса ўз навбатида 7-10 кун мобайнида корсет тақмасдан асептик ишлов берилгач яхшиланди ва қайта корсетотерапия давом эттирилди. 26 та беморда деформация ўнг томонлама асимметрик бўлгани сабабли корсет босувчи қисми индивидуал тарзда ўнг томонда қилиб таёрланган бўлса худди шундай тарзда 27 та беморда чап томонлама таёрланди. 36 та беморда деформация симметрик бўлгани сабаб корсет босувчи қисми марказий қсмига ўрнатилган холда таёрланди.

Барча беморларда корсет муолажасидан сўнг клиник ва функционал текширувлар ўтказилиб, беморларда корсет терапиядан кейинги яқин ва узоқ натижалар қайд қилиш мақсадида мониторинг кузатувига олинди. Яқин натижаларда беморларнинг 74 тасида косметик нуқсон йўқлиги функционал текширув натижалари ижобийлиги кўринади.11та беморда(3-10 ёш орасидаги) деформация тўлиқ бартараф бўлгач 8-19 ой оралиғида деформация қайталанганлиги кузатилди. Бу беморларга босиб турувчи Ферре типдаги корсет терапия қайта ўтказилди ва қониқарли натижа олинди.

4 та беморда(16-19 ёш орасидаги)деформация ригид бўлгани сабабли корсет терапиядан қониқарсиз натижа олинди.

Хулоса. КҚҚД билан оғриган болалар ва ўсмирларда босиб турувчи Ферре типдаги корсет терапия қўллаган холатда кузатувимизда бўлган беморларнинг 95,5% да ижобий натижаларга эршилди: КҚҚД билан оғриган беморларни эрта аниқлаб давони эрта бошлаш, косметик кўриниш ва ички аъзолар функционал холатини яхшилаш билан ижобий натижаларга эришиш имконини беради.

TIZZA BO'G'IMI SURUNKALI YIRINGLI OSTEOARTRITINI JARROHLIK DAVOLASHDA SPEYSERLARDAN FOYDALANISH

Mirazimov B.B., Yaxshimurotov Q.X.

Toshkent Davlat tibbiyot universiteti ko'p tarmoqli klinikasi,Suyuk yiring jarrohlik bo'limi

Tizza bo'g'imi surunkali yiringli osteoartriti tizza bo'g'imining degenerativ yemirilishi va bo'g'im strukturalarini zararlab boradigan yiringli yallig'lanish mujassamligidan iborat kasallikdir. Bu kasallik bemorlarda jarohlik amaliyotidan so'ng ham ko'p uchraydi (bo'g'im ichiga dorilar yuborish, plazma lifting, artroskopik muolajalar). Bundan tashqari osteoartrit kasalligi, padagra, bryuselyoz kasalliklari asorati bo'lishi mumkin. Bu kasallik natijasida tizza bo'g'imida kuchli og'riqlar, kam harakatlik, harakatlanish qiyinligi, organizmning ichki zaharlanishi, bemor halovatini yo'qotadi.

Ishning maqsadi. Tizza bo'g'imida yiringli yallig'lanishni jarrohlik usulida tez bartaraf qilish, speyserlar o'rnatib, tizza harakatini saqlab qolish va tez fursatlarda doimiy endroprotez amaliyotiga tayyorlash.

Bo'limda 2024-yildan 2025-yilgacha 16 ta bemorda tizza bo'g'imi surunkali defarmatsiyalovchi yiringli osteoartriti bilan jarrohlik amaliyoti bajarildi. 1 bosqich-tizza bo'g'imini sinoviyalkapsulektomiya qilish va antibiotikli sement speyser o'rnatish amaliyoti bajarildi. Barcha bemorlar klinik labarator rentgenologik, MRT, MSKT tekshiruvdan o'tkazildi. Bakteriologik tahlil qilindi. Bemorlar 3-6 oy oralig'ida 4 ta bemorga doimiy total endroprotezlash amaliyoti bajarildi. Bemorlarda speyser o'rnatish va endroprotezlashdan so'ng yallig'lanish jarayoni kuzatilmadi.

Surunkali tizza bo'g'imi yiringli osteoartriti jarrohlik usulida davolash, antibiotik speyserlardan foydalanish, bemorlarni tez tuzalishi, tizza bo'g'imi harakatini saqlab qolish va qisqa fursatlarda (2-6 oy) endroprotezlash amaliyotiga tayyorlaydi.

ФАКТОРЫ РИСКА ПРОГРЕССИРОВАНИЯ ВЫВИХА БЕДРА У ДЕТЕЙ СО СПАСТИЧЕСКОЙ ФОРМОЙ ДЕТСКОГО ЦЕРЕБРАЛЬНОГО ПАРАЛИЧА

Мирзаев А.Г.

Республиканский центр детской ортопедии, Ташкент, Узбекистан

Актуальность. Спастическая форма детского церебрального паралича (ДЦП) составляет до 76–80% всех случаев данного заболевания (Novak et al., 2017). Одним из наиболее тяжёлых ортопедических осложнений при спастическом ДЦП является вывих бедра, который наблюдается у 30–35% пациентов (Hägglund et al., 2014; Terjesen, 2012). Вывих бедра приводит к болевому синдрому (Penner et al., 2013), ухудшению функции стояния и сидения (Jung et al., 2014), снижению качества жизни, а также формирует тяжёлые контрактуры тазобедренных суставов.

Развитие ранних программ мониторинга, таких как CPUP в Швеции (Hägglund et al., 2014) и аналогичных в Австралии (Wynter et al., 2015), позволило значительно снизить частоту поздних случаев вывиха бедра. Однако в ряде стран, включая Китай, систематическая программа наблюдения отсутствует, что делает выявление факторов риска критически важным для клинической практики.

Цель исследования. Выявить клинические и рентгенологические факторы риска прогрессирования миграционного процента (МР) головки бедра у детей со спастическим ДЦП на основе ретроспективного анализа 95 случая.

Материалы и методы. Проведено ретроспективное исследование детей, в Республиканском центре детской ортопедии с 2019 по 2024 года. Критерии включения: возраст 2–18 лет, отсутствие предшествующих ортопедических операций, наличие рентгенограмм таза. Собран данные: возрасте, массе тела при рождении, уровне двигательных нарушений по шкале GMFCS, - возрасте начала самостоятельного стояния, ацетабулярном индексе (AI) и шейно-диафизарном угле бедренной кости. Миграционный процент определялся по методу Reimers.

Результаты. В анализ было включено 95 ребёнок со спастическим детским церебральным параличом (54 мальчиков и 41 девочек, средний возраст 7,2 года). Распределение по уровню GMFCS: I — 15 пациентов (15,8%), уровень II — 20 пациентов (21%), уровень III — 18 пациента (18,5%), уровень IV — 23 пациентов (24,2%). уровень

V — 19 пациента (20%),

Средняя масса тела при рождении — 2,42 кг (от 0,88 до 4,2 кг), Средний возраст начала вертикализации — 21,2 месяцев (от 9 до 38 месяцев), Средний миграционный процент (MP) — 31,67% (диапазон 9–100%), Средний ацетабулярный индекс (AI) — 24,35° (от 5,8° до 56°), Средний шейно-диафизарный угол (NSA) — 155,76° (от 130,1° до 179,2°). Сильная положительная корреляция установлена между MP и следующими показателями: уровень GMFCS, индекс вертлужной впадины AI, шейно-диафизарный угол, возраст начала вертикализации.

Обсуждение. Полученные данные подтвердили высокую частоту ортопедических осложнений у детей со спастическим ДЦП, в том числе вывиха бедра. У детей со спастической формой ДЦП установлены следующие факторы риска прогрессии миграционного процента.

1. Уровень двигательных нарушений (GMFCS). Наше исследование показало, что повышение уровня GMFCS напрямую связано с увеличением риска прогрессирования вывиха бедра. У пациентов с GMFCS уровня IV–V миграционный процент увеличивается быстрее, чем у пациентов уровней I–II. Это связано как с нарушением баланса мышц таза и бедра, так и с уменьшением вертикальных нагрузок на тазобедренный сустав вследствие ограниченной мобильности.

2. Индекс вертлужной впадины. Плохое развитие вертлужной впадины, отражаемое увеличением ацетабулярного индекса, признано одним из основных морфологических факторов риска вывиха бедра (Wang et al., 2023; Pons et al., 2013). Наши данные подтверждают тесную положительную корреляцию между AI и MP, что указывает на необходимость раннего рентгенографического скрининга для оценки риска.

3. Шейно-диафизарный угол бедренной кости. Увеличение NSA свидетельствует об усилении вальгусной деформации проксимального бедра, что ведёт к потере стабильности бедренной головки в вертлужной впадине. Это особенно характерно для детей с ограниченной самостоятельной мобильностью и выраженной спастичностью приводящих мышц бедра.

4. Возраст начала самостоятельного стояния. Позднее развитие навыков стояния (>24 месяцев) отражает тяжесть двигательных нарушений и коррелирует с высоким уровнем MP. Следовательно, возраст начала стояния можно использовать как доступный клинический маркер риска вывиха бедра.

Вывод. Уровень GMFCS, индекс вертлужной впадины (AI), шейно-диафизарный угол (NSA) и возраст начала самостоятельного стояния являются независимыми прогностическими факторами риска прогрессирования миграционного процента у детей со спастическим ДЦП. Пациенты с наличием одного или нескольких факторов риска требуют более частого ортопедического наблюдения и раннего вмешательства. Результаты подчёркивают необходимость внедрения национальной программы мониторинга тазобедренных суставов у детей с ДЦП.

ПЕРСПЕКТИВЫ ПРИМЕНЕНИЯ НОВЫХ ИМПЛАНТОВ ПРИ ЭНДОПРОТЕЗИРОВАНИЯ ДИСПЛАСТИЧЕСКОГО КОКСАРТРОЗА.

Мирзаев Ш.Х.

Республиканский специализированный научно-практический медицинский центр травматологии и ортопедии, Ташкент, Узбекистан

Лечение врождённые вывихи бедра у взрослых является одна из проблематичных задач современной травматологии и ортопедии. Активное использование эндопротезирования как метода лечения при патологии тазобедренного сустава, показав хорошие результаты, не могло не коснуться такого распространенного заболевания как диспластический коксартроз. Однако существенное изменение анатомической формы суставных концов костей сужает возможности и не позволяет в полной мере использовать метод у больных с диспластической патологией, что обусловило формирование ряда вопросов, связанных с особенностями коксартроза. Один из этих вопросов связан с решением задачи имплантации вертлужного компонента эндопротеза тазобедренного сустава. Это обусловлено тем, что при диспластическом коксартрозе развивающаяся деформация вертлужной впадины характеризуется значительными дефектами ее стенок, а как известно, одной из причин асептической нестабильности компонентов эндопротеза и вертлужной впадины в частности является отсутствие достаточного контакта между имплантатом и костью. (А.Е. Олейник, А.Е. Лоскутов, И.А. Мовшович, Н.С. Гаврюшенко)

Цель – показать предварительных результатов применения новых имплантов при эндопротезирование диспластического коксартроза.

В отделении последствие травм клиники РСНПЦТО РУз в последних трёх лет у 32 больных с диспластическим коксартрозом 3-4-ст проводили эндопротезирование тазобедренного сустава с применением D3 напечатанных чашек. Из них 24 женщин, 8 мужчин. Средней возраст пациентов составляло 32 года.

По сравнению обычных бесцементных чашек новые чашки имеют ряд преимуществ:

- эти чашки начинаются с 38 размера, что позволяет установить недоразвитой вновь формированной вертлужной впадины
- во время установки из-за чрезмерной шероховатости легко и прочно устанавливается в новый формированной вертлужной впадине который имеет недостаточной плотности костной ткани по сравнению нормальной вертлужной впадины.

Ножки эндопротеза применяли в основном конической форме, это даёт возможность уменьшить избыточной антиверсии и легко устанавливается в бедренней кости с нарушением конусовидной формы.

У всех больных операция прошло без осложнение, активизировали с 2 дня после операции с помощью костылей. Ближайшие результаты приживание имплантатов с остеоинтеграцией хорошие.

РАЗРАБОТАННЫЙ НОВЫЙ ПОДХОД К ЭКСПЕРИМЕНТАЛЬНОЕ МОДЕЛИРОВАНИЕ ПСЕВДОАРТРОЗА.

Мирзаев Ш.Х., Рахимов А.М., Дурсунов А.М., Сайдиахматхонов С.С., Гаипов З.А., Қахрамонов С.Қ., Тураев Ш.Х.

Республиканский специализированный научно-практический медицинский центр травматологии и ортопедии, Ташкент, Узбекистан

Посттравматические псевдоартрозы (синоним ложный сустав) составляют 2—3 % среди всех переломов. Чаще всего они возникают на большеберцовой кости, костях предплечья, реже — на бедренной и плечевой костях [1]. Врождённые псевдоартрозы локализуются на голени и составляют 0,5 % от всей врождённой патологии опорно-двигательного аппарата.

Целью исследования явилось изучение клинико-морфологических признаков формирования ложного сустава бедренной кости крыс в условиях разработанных нами экспериментальных моделей.

Для достижения поставленной цели был использован комплексный методический подход, включающий оперативные вмешательства, рентгенографию и гистологические методы исследования для оценки воспроизведенных моделей псевдоартроза.

Эксперименты выполнены на 78 белых лабораторных крысах, содержащихся на стандартном рационе питания.

После погружения животного в наркоз и обработки области оперативного вмешательства по латеральной поверхности бедра осуществляли продольный разрез кожи и подкожной жировой клетчатки. Разъединяли глубжележащие слои мышц, обнажая среднюю треть диафиза. Далее, с помощью пилы Джигли, проводили поперечную остеотомию в середине диафиза бедренной кости.

Затем животные были разделены на две группы. В первой группе дополнительной фиксации после остеотомии не использовали. Опора на конечность у животных была ограничена, имела место «болтающаяся» конечность. Во второй группе в течение 14 дней использовали дополнительную фиксацию костных отломков при помощи полихлорвиниловой трубки от системы для внутривенных инфузий длиной 2 – 3 см, укрепленной медной проволокой. Данный вид иммобилизации обеспечивал фиксацию костных отломков на ранний срок и позволял животным передвигаться по клетке, нагружая конечность. Однако на 14 сутки на этапе формирования тканеспецифических структур регенерата (мягкотканного регенерата) иммобилизация была снята. Животные опирались на функционально неполноценную конечность. В этих случаях ложные суставы возникают при нарушении процесса регенерации костной ткани и при условиях, замедляющих стимулирование и образование костного регенерата.

Нами получены две модели ложного сустава, приближающегося по патологоанатомической характеристике к истинному ложному суставу. При сравнении этих видов моделей преимущество отдается моделированию псевдоартроза по типу, представленному во второй серии эксперимента, так как в этой серии воспроизводимость псевдоартроза составляла 100 %. Кроме того, псевдоартроз у животных уже развивался на 49 сутки, тогда как при использовании других моделей на 56, 90 и 120.

Разработанные модели псевдоартроза могут быть использованы для преклинических исследований – отработки методов биологической и фармакологической терапии, хирургической тактики лечения с использовнием новых биоматериалов и др.

СОВЕРШЕНСТВОВАНИЕ ХИРУРГИЧЕСКОГО ЛЕЧЕНИЯ И РЕАБИЛИТАЦИИ ПРИ ПОСТТРАВМАТИЧЕСКОМ КОКСАРТРОЗЕ

Мирзаев Ш.Х., Кахрамонов С.К., Дурсунов А.М.

Республиканский специализированный научно-практический медицинский центр травматологии и ортопедии, Ташкент, Узбекистан

Актуальность проблемы. Посттравматический коксартроз (ПТК) представляет собой дегенеративно-дистрофическое заболевание тазобедренного сустава, развивающееся вследствие травм (переломы шейки бедра, вывихи, повреждения связочного аппарата). Данный патологический процесс приводит к выраженному болевому синдрому, ограничению подвижности и значительному снижению качества жизни пациентов.

С учетом высокой частоты травм тазобедренного сустава, особенно у лиц молодого и среднего возраста, вопрос совершенствования хирургического лечения и реабилитации ПТК является актуальной задачей современной ортопедии и травматологии.

Цель исследования. Целью исследования является анализ современных хирургических методик лечения посттравматического коксартроза и разработка эффективных реабилитационных мероприятий, способствующих восстановлению функций тазобедренного сустава, снижению риска осложнений и улучшению качества жизни пациентов.

Методы лечения посттравматического коксартроза.

Лечение ПТК включает консервативные и хирургические методы.

Консервативное лечение:

- применение нестероидных противовоспалительных препаратов (НПВП) для снятия болевого синдрома и воспаления:
- хондропротекторы для улучшения метаболизма хрящевой ткани;
- физиотерапия (лазеротерапия, магнитотерапия, ударно-волновая терапия);
- ортопедические средства (трости, ортезы) для разгрузки пораженного сустава;
- лечебная физкультура и механотерапия для поддержания объема движений.

Хирургическое лечение: при отсутствии эффекта от консервативной терапии и выраженной дегенерации сустава применяются хирургические вмешательства:

- Корригирующая остеотомия – показана при ранних стадиях ПТК, изменяет осевую нагрузку на сустав.
- Артродез – метод радикальной фиксации сустава, применяется в редких случаях.
- Эндопротезирование – замена пораженного сустава искусственным имплантатом, является наиболее эффективным методом хирургического лечения.

Современные технологии позволяют использовать малоинвазивные методы эндопротезирования, что снижает травматизацию тканей и ускоряет восстановление пациента.

Реабилитация после хирургического лечения.

Реабилитационные мероприятия играют ключевую роль в восстановлении функций тазобедренного сустава.

Ранний реабилитационный период:

- начало пассивных движений уже в первые сутки после операции;
- применение физиотерапевтических методик для уменьшения отека и боли;
- дозированная нагрузка на конечность с использованием костылей или ходунков.

Основной этап реабилитации:

- лечебная физкультура для укрепления мышц и восстановления подвижности;
- биообратная связь и роботизированные системы для контроля движений;
- применение современных ортезов для разгрузки сустава.

Поздний реабилитационный период:

Постепенное увеличение нагрузки и возвращение к повседневной активности.

Контроль динамики восстановления с помощью инструментальных методов (рентгенография, КТ, МРТ).

Выводы.

Комплексный подход к лечению и реабилитации пациентов с посттравматическим коксартрозом позволяет добиться значительного улучшения функциональных результатов.

Современные методы эндопротезирования и малоинвазивные хирургические технологии снижают травматичность операций и сокращают сроки реабилитации.

Персонализированные программы реабилитации, включающие современные технологии биомеханического контроля, улучшают прогноз и повышают качество жизни пациентов.

ОПТИМАЗАЦИЯ ХИРУРГИЧЕСКОГО ЛЕЧЕНИЯ ПАЦИЕНТОВ С ПОСТТРАВМАТИЧЕСКИМ КОКСАРТРОЗОМ.

Мирзаев Ш.Х., Кахрамонов С.К., Дурсунов А.М.

Республиканский специализированный научно-практический медицинский центр травматологии и ортопедии, Ташкент, Узбекистан

Актуальность: Посттравматический коксартроз является одной из наиболее распространенных причин инвалидизации пациентов, перенесших травмы тазобедренного сустава. В связи с увеличением числа травматических повреждений, связанных с дорожно-транспортными происшествиями и спортивными травмами, актуальность изучения эффективных методов хирургического лечения данной патологии возрастает. Наиболее частым повреждением тазобедренного сустава по данным многих авторов, является посттравматический коксартроз, на который приходится до 17% от всех коксартрозов. Он возникает, преимущественно, у мужчин в молодом и среднем возрасте, что определяет социально-экономическую зна-

чимость данной проблемы. Посттравматический коксартроз часто приводит к инвалидности (до 60-70% случаев).

Цель исследования. Целью данного исследования является изучение результатов применения различных способов оперативного лечения больных с посттравматическим коксартрозом, а также оптимизация хирургических подходов для улучшения функциональных результатов и качества жизни пациентов.

Материалы и методы. В исследовании были проанализированы 90 пациентов с диагнозом посттравматический коксартроз, которые проходили хирургическое лечение в нашем учреждении в период с 2018 по 2025 год последствий травм ГУ «Республиканского специализированного научно-практического медицинского центра травматологии и ортопедии» прооперировано 64 пациентов с посттравматическим коксартрозом. Причиной травм в 75% случаев явились дорожно-транспортные происшествия, в 25% случаев - кататравмы.

Исследуемыми критериями при проведении анализа являлись демографические показатели пациентов (количество, возрастной состав), срок, прошедший от травмы до проведения тотального эндопротезирова ния, тип дефекта костной ткани вертлужной впадины, характеристики оперативного вмешательства (операционный доступ, тип фиксации имплантатов, наличие остеопластики, длительность операции, кровопотеря), клинические и функциональные результаты лечения. При оценке отдаленных результатов учитывались сроки, количество, характеристики и причины развития осложнений, а также процент и сроки ревизионных вмешательств, выживаемость имплантатов.

Результаты и обсуждение. У 82% пациентов, перенесших тотальное эндопротезирование, наблюдалось значительное улучшение по шкале Harris (в среднем на 30 баллов) через 6 месяцев после операции.

Для оценки состояния сустава при посттравматическом коксартрозе вертлужной впадины использовали шкалу, разработанную W.H.Harris, отражающую четыре основных аспекта: боль, физическое функционирование, анатомические нарушения и амплитуда движений.

Вывод. Оптимизация хирургического лечения посттравматического коксартроза требует индивидуального подхода к каждому пациенту. Эндопротезирование тазобедренного сустава является наиболее эффективным методом, обеспечивающим высокие функциональные результаты. Необходимы дальнейшие исследования для разработки стандартов лечения и улучшения исходов у данной категории пациентов. Эндопротезирование при посттравматическом коксартрозе с массивным дефектом задневерхнего края вертлужной впадины является продолжительным и сложным оперативным вмешательством, сопровождающимся большой кровопотерей и высоким риском развития осложнений. Использование костной пластики вертлужной впадины трансплантатом из головки бедренной кости позволяет обеспечить достаточное покрытие, первичную стабильность тазового компонента и благоприятные отдалённые результаты лечения.

ОСОБЕННОСТИ ДИАГНОСТИКИ ОСТЕОПОРОЗА

Мухрумбаева К.З., Рустамова У.М.

Республиканский специализированный научно-практический медицинский центр травматологии и ортопедии, Ташкент, Узбекистан
Ташкентский Государственный Медицинский Университет, Ташкент, Узбекистан

Введение. Остеопороз – это системное заболевание скелета, характеризующееся снижением минеральной плотности костной ткани (МПКТ) и нарушением микроархитектоники кости, что приводит к повышенной хрупкости и риску переломов. Своевременная и точная диагностика имеет ключевое значение для предотвращения осложнений и улучшения исходов лечения. Несмотря на наличие устоявшихся диагностических критериев, в клинической практике сохраняются значительные трудности при выявлении ранних стадий остеопороза и дифференциации его от других метаболических заболеваний костей.

Цель исследования. Целью данного исследования был анализ особенностей диагностики остеопороза с акцентом на роль современных инструментальных и лабораторных методов в выявлении ранних патологических изменений.

Материалы и методы. Был проведён обзор литературы с использованием баз данных PubMed, Scopus и Web of Science за период 2015–2024 гг. В анализ включены клинические рекомендации Всемирной организации здравоохранения (ВОЗ), Международного фонда остеопороза (IOF) и Европейского общества по клиническим и экономическим аспектам остеопороза (ESCEO). Рассматривались методы диагностики: двухэнергетическая рентгеновская абсорбциометрия (DEXA), количественная компьютерная томография (QCT), ультразвуковая денситометрия, вертебральная морфометрия и лабораторные маркёры костного обмена (⊠-CTX, P1NP).

Результаты. Обзор показал, что DEXA остаётся «золотым стандартом» диагностики остеопороза, при этом T-score ⩽ –2,5 SD считается диагностическим критерием. Вертебральная морфометрия значительно повышает выявляемость бессимптомных переломов позвонков, особенно у женщин в постменопаузе. QCT позволяет проводить объёмную оценку трабекулярной кости и более точно выявлять ранние изменения, однако ограничивается высокой стоимостью и лучевой нагрузкой. Лабораторное исследование имеет важное значение для исключения вторичных форм остеопороза и предоставляет данные о ремоделировании костной ткани.

Обсуждение. Исследование показало, что, несмотря на незаменимость DEXA в клинической практике, данный метод имеет ограничения, включая невозможность оценки качества кости и её микроархитектоники. Интеграция морфометрической визуализации, высокоразрешающей периферической QCT и биохимических маркёров значительно повышает точность диагностики. Кроме того, индивидуализированный подход с учётом факторов риска (возраст, пол, сопутствующие заболевания, приём глюкокортикоидов) необходим для раннего выявления и профилактики переломов.

Заключение. Диагностика остеопороза требует комплексного подхода, сочетающего клиническую оценку с современными методами визуализации и биохимическими маркёрами. Особенности диагностики заключаются в интеграции DEXA с вертебральной морфометрией, QCT и лабораторными исследованиями, что позволяет более раннее и точное выявление пациентов группы риска. Такой подход обе-

спечивает оптимальные профилактические и терапевтические стратегии, снижая инвалидизацию и смертность, связанную с переломами.

ХИРУРГИЧЕСКОЕ ЛЕЧЕНИЕ СЛОЖНЫХ ФОРМ ВРОЖДЕННОЙ СИНДАКТИЛИИ КИСТИ У ДЕТЕЙ

Назарова Н.З., Шамукимов Ш.А., Турсунова С.А.

Ташкентский Государственный Медицинский Университет, Ташкент, Узбекистан
Республиканский центр детской ортопедии, Ташкент, Узбекистан

Актуальность. Врождённые аномалии развития пальцев кисти составляют более 50% всех пороков развития конечностей у детей. Недооценка тяжести патологии, допущенные лечебно-тактические, технические и организационные ошибки являются основными причинами неудовлетворительных результатов.

Цель работы: улучшение результатов хирургического лечения сложных форм врождённой синдактилии кисти.

Материал и методы. В Республиканском центре детской ортопедии с 2013 по 2025 г. находилось на лечении 107 больных в возрасте от 1 до 7 лет с врождённой синдактилией кисти (594 пальца на 132 кистей), которым выполнены оперативные вмешательства. Число пациентов мужского и женского пола было - 82:25. Дети до 3 лет составили преимущественное большинство - 68 (64%). Среди 107 обследованных больных у 28 (26%), помимо синдактилии, имели место и другие пороки развития кисти. В большинстве случаев (57) наблюдалось двустороннее сращение пальцев кистей, что составило 55%, сращение пальцев только правой кисти имело место у 32 (30%) пациентов, только левой кисти - у 18 (15%).

Всем больным производилось оперативное лечение строго по нижеследующим принципам: обязательная маркировка кожных доступов; под контролем турникета; все кожные разрезы вдоль синдактилированных пальцев должны быть зигзагообразными; релиз синдактилии начинают дистально; межпальцевая спайка формируется только за счёт местных тканей; выделяется общая пальцевая артерия и собственный пальцевой нерв; рассекается ладонная и тыльная межпястные связки; кожные швы накладываются без натяжения; шовный материал: монофиламентная нить №5,0 (пролен, монокрил, PDS); дефект укрывают свободным расщеплённым кожным лоскутом.

Результаты и обсуждение. При хирургическом лечении детей со срашением пальцев кисти мы провели три вида операций: основные, направленные на разделение пальцев; лечение осложнений, возникших в ходе операций или в послеоперационном периоде; устранение вторичных деформаций, возникших в результате хирургических вмешательств. Рациональное ведение больных в послеоперационном периоде, своевременное ортезирование и диспансерное наблюдение позволяют улучшить функциональный и косметический результат операции. В отдаленные сроки после оперативного лечения отмечаются: увеличение амплитудно-частотных показателей ЭМГ в мышцах предплечья и кисти; отсутствие значимых нарушений чувствительности и изменений показателей периферического кровотока. Адекватный выбор метод операции у детей со синдактилийй кисти, использование современных технологий лечения и рациональное ведение периода реабилитации

позволили получить в отдаленные сроки отличные и хорошие результаты.

Вывод. Таким образом, необходимо еще раз подчеркнуть, что при проведении операций синдактилии следует строго следовать вышеуказанным принципам. Любое отклонение от них приведет к нежелательным последствиям в виде сгибательных контрактур, деформации пальцев и нарушению функции кисти, а значить и к ухудшению качества жизни пациентов.

BOLALARDA MOBIL YASSIOYOQLIKNI JARROHLIK DAVOLASHNING TAKOMILLASHTIRILGAN USULLARI

Ravshanov Sh.N., Ergashov M.M., Ibotov B.I., Xudoyorov F.R., Polvonov J.Sh., Iskandarkhonov M.I.

Respublika Ixtisoslashtirilgan Travmatologiya va Ortopediya Ilmiy-Amaliy Tibbiyot Markazi, Toshkent, O'zbekiston

Kirish: Bolalarda mobil yassioyoqlik eng koʻp uchraydigan ortopedik kasalliklardan biridir. 3–13 yoshdagi oʻgʻil bolalarda 35 %, qizlarda esa 20 % gacha aniqlanadi. Kasallikning rivojlanishida irsiy omillar va ortiqcha tana vazni muhim rol oʻynaydi. Konservativ davolash usullari koʻpincha yetarli samara bermaydi va jarrohlik aralashuvni talab qiladi.

Maqsad: Bolalarda mobil yassioyoqlikni davolashda takomillashtirilgan jarrohlik usullarining samaradorligini aniqlash.

Material va metodlar: 2019–2024 yillarda Respublika ixtisoslashtirilgan travmatologiya va ortopediya ilmiy-amaliy tibbiyot markazining "Qoʻl va oyoq panjasi panjasi xirurgiyasi" boʻlimida 73 nafar bemor (32 qiz, 41 oʻgʻil, oʻrtacha yosh 12±3) kuzatildi. Diagnostika uchun klinik tekshiruv, rentgenografiya, MSKT, MRT, UTT va podometriya qoʻllandi. Jarrohlik amaliyotida modifikatsiyalangan Evans va Kidner operatsiyalarining kombinatsiyasi qoʻllanildi, lateral ustunni uzaytirish uchun trapetsiya shaklidagi shablonlar ishlatildi.

Natijalar: Operatsiyadan keyingi 1–6 oy davomida kuzatuv shuni koʻrsatdiki:

- Meary va Beller burchaklari, qayiqsimon suyak balandligida ijobiy oʻzgarishlar qayd etildi;
- Oyoq panjasi gumbazi tiklandi, valgus deformatsiyasi kamaydi;
- Erta reabilitatsiya boshlash imkoniyati yaratildi;
- An'anaviy usullar bilan davolanganlarda esa natijalar pastroq boʻldi va reabilitatsiya choʻzildi.

Xulosa: Bolalarda mobil yassioyoqlikni davolashda takomillashtirilgan jarrohlik usullari (modifikatsiyalangan Evans va Kidner operatsiyalarining kombinatsiyasi) yuqori samaradorlikka ega boʻlib, oyoq panjasi funksiyasini tiklash va uzoq muddatli ijobiy natijalarni ta'minlash imkonini beradi.

MOBIL YASSIOYOQLIK: JARROHLIK DAVOLASHNING YANGI YONDASHUVLARI VA NATIJALARI

Ravshanov Sh.N., Ergashov M.M., Polvonov J.Sh., Nematjonov B.O., Tolochko K.P., Ibotov B.I., Iskandarkhonov M.I.

Respublika Ixtisoslashtirilgan Travmatologiya va Ortopediya Ilmiy-Amaliy Tibbiyot Markazi, Toshkent, O'zbekiston

Kirish: Mobil yassioyoqlik ortopedik amaliyotda keng uchraydigan deformatsiyalardan biridir. Kasallik ko'pincha irsiy moyillik, ortiqcha tana vazni hamda ortopedik gigiyenaga rioya qilmaslik bilan bog'liq. Konservativ davolash usullari ko'p hollarda samarasiz bo'lib, jarrohlik aralashuvni talab etadi.

Maqsad. Mobil yassioyoqlikni davolashda yangi jarrohlik yondashuvlarini qo'llash va ularning samaradorligini baholash.

Material va metodlar. 2019–2024 yillarda RSTO "Qo'l va oyoq panjasi panjasi xirurgiyasi" bo'limida 73 nafar bemor davolandi. Tekshiruvlarda klinik ko'rik, rentgenografiya, MSKT, MRT, UTT va podometriya usullari qo'llandi. Jarrohlikda modifikatsiyalangan Evans va Kidner operatsiyalarining kombinatsiyasi bajarildi, lateral ustunni uzaytirish uchun maxsus shablonlardan foydalanildi.

Natijalar. Operatsiyadan keyingi 1–6 oy davomida kuzatuv natijalarida Meary va Beller burchaklarida sezilarli ijobiy o'zgarishlar, qayiqsimon suyak balandligining ortishi va oyoq panjasi gumbazining tiklanishi kuzatildi. Erta reabilitatsiya boshlash imkoniyati yaratildi. An'anaviy usullar bilan solishtirganda yangi yondashuvlar yuqori natija berdi.

Xulosa. Mobil yassioyoqlikni davolashda yangi jarrohlik yondashuvlari — modifikatsiyalangan Evans va Kidner operatsiyalarining kombinatsiyasi — samarali bo'lib, oyoq panjasi funksiyasini tiklash va uzoq muddatli natijalarni ta'minlashga yordam beradi.

ЯССИОЁҚЛИКНИ ХИРУРГИК ДАВОЛАШ: ЗАМОНАВИЙ УСУЛЛАР ВА УЗОҚ МУДДАТЛИ НАТИЖАЛАР ТАҲЛИЛИ

Равшанов Ш.Н, Эргашов М.М, Иботов Б.И., Худаяров Ф.Р., Неъматжонов Б.О., Толочко К.П., Полвонов Ж.Ш., Искандархонов М.И

Республика Ихтисослаштирилган Травматология ва Ортопедия Илмий-Амалий Тиббиёт Маркази, Тошкент, Ўзбекистон

Кириш. Яссиоёқлик (Pes Planovalgus) инсон оёғининг энг кўп учрайдиган деформацияларидан бири ҳисобланади. Жаҳон соғлиқни сақлаш ташкилоти маълумотларига кўра, дунё аҳолисининг 20–30% ида турли даражадаги яссиоёқлик учрайди (WHO, 2019). Генетик омиллар ҳам катта аҳамиятга эга бўлиб, ота-оналардан бири касал бўлса, фарзандда ривожланиш эҳтимоли 60% гача ортиши мумкин (Davis et al., 2021).

Мақсад. Яссиоёқликда қўлланилаётган замонавий хирургик усулларнинг самарадорлигини таҳлил қилиш.

Материал ва методлар. 2019–2024 йилларда 73 беморда турли операциялар бажарилди: модификацияланган Эванс, Киднер усули, медиалловчи остеотомия, ахилл пайини узайтириш ва синостоз резекцияси. Беморлар 4 гуруҳга ажратилди: мобил яссиоёқлик (73%), вертикал таран суяги (11%), тарзал коалиция (14%), паралитик тури (2%). Натижалар AOFAS шкаласи орқали баҳоланди (Thompson & Miller, 2024).

Натижалар

- Аъло (90–100 балл): 67%
- Яхши (75–89 балл): 22%
- Қониқарли (50–74 балл): 8%
- Қониқарсиз (0–49 балл): 3%

Энг юқори самара мобил яссиоёқлик гуруҳида кузатилди.

Хулоса. Модификацияланган Эванс ва Киднер операциялари турли этиологияли яссиоёқликни даволашда самарали ва кам инвазив ҳисобланади (Smith & Johnson, 2023; Brown et al., 2022). Тўғри реабилитация усуллари (PNF, кинезотерапия) билан биргаликда юқори функционал натижалар таъминланади (American Pediatric Orthopedic Society, 2022).

РОЛЬ ПОСЛЕОПЕРАЦИОННОЙ РЕАБИЛИТАЦИИ ПРИ ПЕРЕЛОМАХ ЛОДЫЖЕК ГОЛЕНОСТОПНОГО СУСТАВА

Равшанов Ш.Н., Иботов Б.И., Полвонов Ж.Ш., Эргашов М.М., Худаяров Ф.Р., Толочко К.П., Ибодов М.Ш.

Республиканский Специализированный Научно-Практический Медицинский Центр Травматологии и Ортопедии, Ташкент, Узбекистан

Введение. Переломы лодыжек являются одними из наиболее частых травм опорно-двигательной системы и требуют не только качественного хирургического вмешательства, но и полноценной послеоперационной реабилитации для восстановления функции голеностопного сустава. В представленном исследовании проанализированы результаты лечения 162 пациентов с различными типами переломов лодыжек, которым была проведена остеосинтез с последующей стандартизированной программой реабилитации.

Материалы и методы. Реабилитационные мероприятия включали этапную нагрузку на конечность, физиотерапевтические процедуры, упражнения на восстановление подвижности и тренировки проприоцепции. Эффективность восстановительного лечения оценивалась с использованием шкал AOFAS и VAS, а также по объёму движений в суставе.

Результаты. Результаты показали, что у 96,9% пациентов, соблюдавших реабилитационные рекомендации, к 20-й неделе наблюдалось полное восстановление функции сустава и значительное снижение болевого синдрома.

Заключения. Полученные данные подтверждают ключевую роль послеоперационной реабилитации в достижении высоких функциональных результатов и предупреждении осложнений, таких как контрактуры и хроническая боль. Внедрение комплексных протоколов реабилитации должно стать неотъемлемой частью лечения переломов лодыжек.

ХИРУРГИЧЕСКАЯ КОРРЕКЦИЯ БОЛЕЗНИ ФРАЙБЕРГА: ВЫБОР ОПТИМАЛЬНОЙ ХИРУРГИЧЕСКОЙ ТАКТИКИ

Равшанов Ш.Н., Иботов Б.И., Худоёров Ф.Р., Эргашов М.М.

Республиканский научно-практический медицинский центр травматологии и ортопедии, Ташкент, Узбекистан

Актуальность. Болезнь Фрайберга занимает четвертое место по распространенности среди всех остеохондропатий. Наиболее часто поражается головка второй плюсневой кости, реже — головки третьей и четвертой. Заболевание приводит к выраженному болевому синдрому и ограничению функции переднего отдела стопы, снижает качество жизни пациентов, ограничивает физическую активность и препятствует занятиям спортом.

Цель. Оценить результаты хирургического лечения болезни Фрайберга методом дорсальной закрывающей клиновидной остеотомии.

Материалы и методы. В отделении хирургии кисти и стопы РСНПМЦТО МЗ Республики Узбекистан в 2024–2025 гг. были прооперированы 64 пациентки женского пола в возрасте от 14 до 24 лет (средний возраст — 16,3 года). Основным симптомом являлась боль при ходьбе и занятиях спортом, не купируемая консервативной терапией и существенно ограничивавшая повседневную активность. У всех пациенток поражение было локализовано в головке второй плюсневой кости; у половины имелась травма в анамнезе. Согласно классификации Smillie, у 22 пациенток выявлена стадия V, у 12 — стадия IV. Для фиксации остеотомии использовались спицы Киршнера (9 случаев) и спонгиозные винты диаметром 2,0 мм (25 случаев). Средний срок наблюдения составил 12,2 месяца (от 6 до 24 месяцев).

Результаты. Клиническая эффективность оценивалась по шкале малых плюснефаланговых и межфаланговых суставов (LMPI) Kitaoka et al. Средний показатель увеличился с 57 баллов (44–76) до 80 баллов (66–100). Инфекционных осложнений, аваскулярного некроза, артроза или несращения не зарегистрировано.

Заключение. Дорсальная закрывающая клиновидная остеотомия головки плюсневой кости является рациональной, простой и надежной процедурой. Методика позволяет сохранить сустав, восстановить функцию и достичь стойкого клинического улучшения независимо от стадии болезни Фрайберга.

THE ROLE OF IMMUNE AND INFLAMMATORY PROCESSES IN ASEPTIC FEMORAL HEAD NECROSIS ASSOCIATED WITH RHEUMATOID ARTHRITIS

Rasulov M.R., Akhmedov Kh.S., Khujanazarov I.E., Khalmetova F.I.

Republican specialized scientific and practical medical centre of traumatology and orthopedics, Tashkent, Uzbekistan
Tashkent state medical university, Tashkent, Uzbekistan

Autoimmune disorders reflect the phenomenon of autoaggression against the body's own tissues in an organ-nonspecific manner. Such immunological shifts emphasize the systemic nature of the pathology and highlight the need for further in-depth investigation.

In this context, the present article focuses on the immune-inflammatory aspects of aseptic necrosis of the femoral head (ANFH), which remains a pressing issue in modern medicine. Addressing this problem requires attention not only from specialists in traumatology, orthopaedics, and rheumatology, but also from physicians of other disciplines, in order to better elucidate its etiology and pathogenesis.

This study sought to explore the specific clinical and immune-inflammatory manifestations of femoral head aseptic necrosis in the context of rheumatoid arthritis.

Research methods and results: The study results demonstrated that patients with rheumatoid arthritis (RA) and aseptic necrosis of the femoral head (ANFH) presented bilateral lesions in 19.4% of cases. The extent of necrotic changes was <15% of the femoral head in 48.3% of patients, 15–30% in 32.3%, and >30% in 19.4% of cases. Analysis of potential etiological factors revealed that 32.3% of patients had received glucocorticoid therapy (prednisolone, methylprednisolone), 6.5% reported alcohol consumption, and 19.4% had other harmful habits. None of the patients had a history of diabetes mellitus or traumatic injury. Furthermore, the findings indicated that the clinical manifestations, particularly joint syndrome, differed significantly between the two studied groups of RA patients. It should be noted that one of the characteristic features of the clinical course of RA is the progression of destructive changes in the joints. Radiological studies are the main method for detecting this process. The importance of the data on radiological changes in the joints of the upper and lower extremities lies in the fact that they are one of the criteria for accurate diagnosis of RA. Thus, the analysis of the dynamics of radiological changes in the joints of the hands from the beginning of the process showed that in RA patients with ANFH, the erosion process progressed in a short period of time. It should be noted that against this background, early joint destruction, i.e., ankylosis, developed over a short period of time, unlike in RA patients without ANFH ($p<0.01$).

Comparative analysis, reflecting the activity of the disease and radiological changes, established significant differences between the groups. As can be seen from the 3rd table, in RA patients with ANFH, radiological changes in the joints were accompanied by rapidly progressive recurrent activity ($p<0.02$). In turn, in RA patients without ANFH, activity prone to slow radiological progression was revealed ($p<0.01$). This indicates that against a background of high disease activity, radiological progression occurs and there is a risk of ANFH development.

Conclusion: Thus, the clinical presentation of joint syndrome and the course of immune-inflammatory processes in rheumatoid arthritis (RA) with aseptic necrosis of the femoral head (ANFH) demonstrate specific features. These include a more aggressive joint syndrome, rapid progression of radiological changes despite persistent disease activity, and a suppression of T- and B-cell immunity accompanied by hyperexpression of pro-inflammatory cytokines.

IMMUNE-INFLAMMATORY MECHANISMS IN THE DEVELOPMENT OF ASEPTIC NECROSIS OF THE FEMORAL HEAD IN PATIENTS WITH RHEUMATOID ARTHRITIS

Rasulov M.R., Akhmedov Kh.S., Khujanazarov I.E., Khalmetova F.I.

Republican specialized scientific and practical medical centre of traumatology and orthopedics, Tashkent, Uzbekistan
Tashkent state medical university, Tashkent, Uzbekistan

Inflammatory changes accompanying the rapid destructive process can be interrelated with the cause of the process development, as well as be its consequence. Autoimmune disorders correspond to the manifestation of autoaggression towards the tissues of the own organism of organ-nonspecific nature. The immunological shift indicates the systemic nature of the pathology, which requires further study and expansion of the scope of research. Therefore, in this article we have considered immuno-inflammatory aspects of ANFH, as it is one of the urgent problems of modern medicine, it needs more attention from specialists not only in traumatology and orthopaedics and rheumatology, but also from doctors of other specialities, in order to study the etiology and pathogenesis of this problem in more detail.

The aim of the study: was to analyse the peculiarities of clinical and immune-inflammatory manifestations of ANFH using RA as an example.

Research methods and results: The results of the study showed that RA patients with ANGBC had bilateral lesions in 19.4% of cases. The extent of aseptic changes was < 15% of the femoral head in 48.3% of patients; the extent of 15%-30% of changes in 32.3% of patients and the extent of changes > 30% of the femoral head in 19.4% of patients. Analysis of factors that could be probable causes of ANGBC showed that 32.3% of RA patients received glucocorticoids (prednisolone, methylprednisolone), 6.5% used alcohol and 19.4% had bad habits. The patients who were included in the study did not suffer from diabetes mellitus and did not suffer from any trauma.As the results of the studies showed, the clinical manifestations, in particular the joint syndrome in RA was different in the two groups. Thus, the average number of swollen and painful joints was significantly higher in RA patients with ANFH compared to RA patients without ANFH ($p<0.05$). In turn, the duration of morning stiffness in RA patients without ANFH was significantly shorter than in the group of RA patients with ANFH (p0.05). When analysing the indices, a significant difference between the groups was also revealed ($p<0.05$) in the index reflecting the functional capabilities of the joints (HAQ). Characterising the joint syndrome, it should be noted that sacroileitis was more frequent in RA patients with ANFH ($p<0.01$).

Conclusion: Thus, clinical manifestations of the joint syndrome and immuno-inflammatory processes in RA with ANGBC have their own peculiarities. This is reflected in the aggressiveness of the joint syndrome, rapid progression of radiological changes against the background of persistent activity. RA with ANGBC is accompanied by suppression of T- and B-cell immunity on the background of which there is hyperexpression of proinflammatory cytokines.

РЕЗУЛЬТАТЫ ДВУХЭНЕРГЕТИЧЕСКОЙ РЕНТГЕНОВСКОЙ АБСОРБЦИОМЕТРИИ У БОЛЬНЫХ С ПОСТКОВИДНОМ АСЕПТИЧЕСКИМ НЕКРОЗОМ ГОЛОВКИ БЕДРЕННОЙ КОСТИ

Рустамова У.М., Валиева К.Н., Исматуллаева М.Н.

Республиканский специализированный научно-практический центр Травматологии и ортопедии, Ташкент, Узбекистан

Одной из причин развития асептического некроза костей считается снижение минеральной плотности костной ткани. При раннем выявлении и вовремя начатом лечении можно достичь хороших результатов лечения, однако при наличие общей потери МПК следует продолжить прием остеотропной терапии для снижения рисков последующих переломов.

Цель исследования. Изучить встречаемость снижение МПК среди пациентов с асептическим некрозом головки бедренной кости COVID 19.

Материалы и методы. Среди 161 пациента, принявшего участие в исследовании с асептическим некрозом головки бедренной кости, женщины составили 40,4% (65 из 161), а мужчины – 59,6% (96 из 161). Средний возраст женщин составил – 51,1±1,7 лет (от 20 до 74 лет), средний возраст мужчин составил – 45,9±1,3 лет (от 31 до 79 лет). Одностороннее поражение сустава в 2,2 раза чаще отмечалось у мужчин, чем у женщин (19,8% против 9,2% соответственно; P<0,05).

Всем пациентам была проведена двуэнергетическая рентгеновская абсорбциометрия (DXA). поясничного отдела позвоночника (L1-L4) и проксимального отдела бедренной кости на денситометре фирмы GE LUNAR (США). В зависимости от показателей МПК пациенты были разделены на 3 группы (по Т-критерию пациенты старше 50 лет, по Z-критерию моложе 50 лет). В первой группе потеря МПК составила (до -1,0 SD), 2-группа (от -1,0 до -2,5 SD), 3-группа (-2,5 SD и более).

Результаты. По результатам исследования выявлено, что у мужчин в 51,8% случаи у пациентов имелась потеря МПК от -1.0 до -2,5SD; в 12,0% случаи -2,5SD и более. У женщин в 43,3% случаи у пациентов имелась потеря МПК от -1,0 до –2,5SD; в 18,9% случаи -2,5SD более.

Вывод. Наличие снижение МПК разной степени выраженности у вторых пациентов с асептическим некрозом головки бедренной кости еще раз подтверждает недооцененность остеопороза в развитии и течении заболевания, и требует более широкого обследования, с последующей длительной остеотропной терапией.

СОБСТВЕННЫЕ РЕЗУЛЬТАТЫ ПРИМЕНЕНИЯ БИСФОСФОНАТОВ В КОМПЛЕКСНОЙ МЕТОДИКЕ ЛЕЧЕНИЯ РАННЕЙ СТАДИИ ПОСТКОВИДНОГО АСЕПТИЧЕСКОГО НЕКРОЗА У ПАЦИЕНТОВ СО СНИЖЕННЫМ ПОТЕНЦИАЛОМ МИНЕРАЛЬНОЙ ПЛОТНОСТИ КОСТЕЙ

Рустамова У.М., Валиева К.Н., Исматуллаева М.Н.

Республиканский специализированный научно-практический центр Травматологии и ортопедии, Ташкент, Узбекистан

Асептический некроз головки бедренной кости является тяжёлым осложнением, которое всё чаще регистрируется у пациентов после перенесённой коронавирусной инфекции (COVID-19). Механизмы патогенеза включают гипоксические и тромботические события, а также воздействие стероидной терапии, широко применявшейся в лечении COVID-19. Наряду с этим значительная часть пациентов имеет снижение минеральной плотности костей, что ухудшает прогноз и повышает риск коллапса костной ткани.

Современные исследования указывают на эффективность бисфосфонатов в стабилизации костной ткани и предотвращении прогрессирования асептического некроза головки бедренной кости. Однако результаты их применения у пациентов с одновременным снижением МПК (остеопенией или остеопорозом) остаются ограниченными. Настоящая работа посвящена собственным наблюдениям применения бисфосфонатов в комплексной терапии постковидного асептического некроза головки бедренной кости у больных со сниженной минеральной плотностью костей.

Цель исследования. Оценить эффективность бисфосфонатов в составе комплексного лечения ранней стадии постковидного асептического некроза головки бедренной кости у пациентов со сниженным потенциалом минеральной плотности костей.

Материалы и методы. Изучены результаты лучевых исследований асептического некроза костей крупных суставов у 154 пациента, обратившихся в клинику Республиканского научно-практического медицинского центра травматологии и ортопедии за 2020-2025 гг.

У всех пациентов были проведены клинические (опрос по WOMAC), рентгенологические (Sonialvision G4; Flexavision HB (Япония)) и магнитно-резонансно-томографические (Multiva Philips 1,5 Tesla (Нидерландия)) исследования для уточнения наличия и степени тяжести поражения асептического некроза костей. Также проводили рентгеновскую двухэнергетическую абсорбциометрию – остеоденситометрию (Lunar Prodigy (GE, США). Исследования проводили по стандартной программе на уровнях поясничного отдела позвоночника (Spine L1-4), проксимального отдела правой и левой бедренной костей (RHip, LHip).

Критерии включения:

- перенесённый COVID-19 в анамнезе;
- диагноз асептический некроз головки бедренной кости I–II стадии по классификации ARCO;
- сниженная минеральная плотность костной ткани в среднем T-score ⩽ –1,0 по DXA;
- возраст 25-65 лет.

Больные разделены на 2 группы: в основной группе проводили стандартную методику лечения с применением бисфосфонатов; в контрольной группе проводили лечение без применения бисфосфонатов.

В стандартную терапию вошло – анальгетики, нестероидные противовоспалительные средства, хондропротекторы, препараты кальция с витамином Д, физиопроцедуры, лечебная физкультура, разгрузка сустава.

Результаты исследования. Болевой синдром оценена по балльной шкале VAS до лечения, и через 6 месяцев с начала терапии бисфосфонатами .

Минеральная плотность костной ткани определена по показателям SD - T-score/Z-score, в зависимости от возраста пациентов, при этом показатели T-score использованы у пациентов старше 55 лет у мужчин, и в менопаузальном и постменопаузальном возрасте у женщин.

Среднее улучшение показателей T-score/Z-score, через 12 месяцев, при этом в основной группе средние данные исследований были следующими: с $-1,9 \pm 0,3$ до $-1,2 \pm 0,4$ ($p < 0,05$) и в контрольной группе - с $-1,8 \pm 0,4$ до $-1,6 \pm 0,4$ ($p > 0,05$), что подтверждает значительный прирост плотности костной ткани при применении бисфосфонатов.

Проанализирована степень прогрессирования процесса асептического некроза головки бедренной кости по данным МРТ, при этом в основной группе наблюдалась стабилизация у 76,6% пациентов, а в контрольной группе — прогрессирование у 43,3% пациентов (n=33), в том числе коллапс у 9 пациентов

Обсуждение. Результаты настоящего исследования демонстрируют значительное преимущество применения бисфосфонатов в терапии асептического некроза головки бедренной кости у пациентов с пониженной минеральной плотностью костной ткани. Выявлено достоверное снижение болевого синдрома, улучшение функционального состояния и стабилизация костной плотности.

Бисфосфонаты оказывают антирезорбтивное действие, подавляют активность остеокластов и тем самым уменьшают костную резорбцию. При наличии остеопении или остеопороза их роль особенно важна для профилактики коллапса головки бедренной кости.

Заключение. Применение бисфосфонатов в комплексной терапии ранней стадии постковидного асептического некроза головки бедренной кости у пациентов со сниженной минеральной плотностью костей обеспечивает лучшие клинические и функциональные результаты, способствует стабилизации минеральной плотности костной ткани и замедляет прогрессирование некротических изменений. Рекомендуется рассматривать включение бисфосфонатов в стандартные протоколы лечения таких пациентов.

ТУҒМА МАЙМОҚЛИКНИ РЕЦИДИВЛАНГАН ШАКЛИНИ ДАВОЛАШДА СЕЛЕКТИВ БОТУЛИНОТЕРАПИЯНИНГ САМАРАДОРЛИГИ: 10ТА БЕМОРДАГИ ҚИСҚА МУДДАТЛИ КУЗАТУВ

Рустамов Х.Х., Ходжанов И.Ю., Холмуродов Н.Б., Шаматов Х.Ш.

Республика ихтисослаштирилган травматология ва ортопедия илмий-амалий тиббиёт маркази, Тошкент, Ўзбекистон

Кириш: Туғма маймоқлик энг кўп учрайдиган ортопедик нуқсонлар қаторига киради. MiracleFeet хайрия ташкилоти маълумотига кўра дунёда ўртача бир йилда 200 минга яқин чақалок шу нуқсон билан туғулади. Хозирги кунда самарали консерватив ва оператив даво усуллари мавжудлигига қарамасдан туғма маймоқликда рецидивланиш холатлари 27% гача учрамоқда. Игнасио Понсети методи туғма маймоқликни эрта даврда даволашнинг самарали усулдир. Бироқ, Понсети усулини қўллагандан кейин қайталаниш даражаси беморларнинг 40% гачасида учрайди. Айниқса операциядан кейинги рецидивланган беморларни оптимал даволаш тактикаси мураккаблигича қолмоқда. Кассалик қайталанишининг асосий сабабларидан бири сифатида мушаклар дисбаланси келтирилади. Бунда оёқ панжаси инверсиясига жавоб берувчи мушаклар кучи эверзия қилувчиларникидан юқори бўлади. Баъзи муаллифлар дисбалансни бартараф этиш учун мушакларни кўчириб ўтказиш ва плантар фацияни бўшатишни афзал кўрадилар.

Ботулинотерапиянинг пайдо бўлиши ушбу патологияни даволаш учун янги истиқболларни очди, бу эса давони минималлаштириш ва беморнинг ҳаёт сифатини яхшилаш имконини беради. А типидаги ботулинотоксин (BTA) Clostridium botulinum бактериялари томонидан ишлаб чиқарилган нейротоксиндир. Мушакларга юборилганда нерв импульсларининг узатилишини блоклайди, мушакларнинг вақтинчалик бўшашишига олиб келади. Бу хусусият BTA ни турли мушак ва асаб касалликларида қўллаш имконини беради. Туғма маймоқликда рецидивига олиб келувчи (инвентор гурух) m.gastrocnemius ва m.tibialis anterior мушакларларда тонус юқори бўлади. Ушбу мушакларга ботулинотоксинни юбориш мушаклар кучни вақтинча камайтириш орқали дисбалансни яхшилайди, бу эса оёқнинг кейинги тузалишини осонлаштиради. Жараён УТТ назорати остида таргет равишда амалга оширилади. BTA юборилгандан сўнг, беморга бир неча ҳафта давомида босқичли гипс боғламлари қўйилади.

Ишнинг мақсади: Туғма маймоқликни рецидивланган шаклини даволашда селектив ботулинотерапиянинг самарадорлигини ўрганиш.

Усул ва натижалар: Биз 5 ёшдан катта бўлган 10та бир томонлама рецидивланган маймоқ беморларда комплекс даво тизимида селектив ботулинотерпия инъекциясини амалга оширдик. Жами 10 беморнинг 7 таси (70,0%) эркак ва 3 таси (30,0%) аёл эди. Тадқиқотга 6та (60,0%) ўнг оёқ ва 4та (40,0%) чап оёқ киритилган. Беморларнинг ўртача ёши 6,24 ± 2 (5-7 ёш) ни ташкил қилди. Дори воситаси ультра товуш аппарати назоратида селектив равишда маймоқлик рецидивига сабаб бўлувчи мушакларга юборилди. Беморларга ботулинотерапия қўллашдан олдин ва кейин босқичли гипс боғламлари қўйилди. Шулардан 7 та беморда рецидивни бартараф этиш учун шу муолажалар етарли бўлди, 3 та беморда перкутан ахиллотомия ва. катта болдир олдинги мушаги пайини кўчириб ўтказиш операцияси бажарилди. 1 та ҳолатда ботулинотерапиядан кейин оғриқ синдроми ва мушаклар кучсизлиги ту-

файли юришда оқсаш кузатилди.

Хулоса: Бизнинг қисқа муддатли кузатувларимиз шуни кўрсатдики қайталанган туғма маймоқликда босқичли гипс боғламлари билан бирга селектив ботулинотерпияни қўллаш хафвсиз бўлиб даво вақтини қисқартиради, такрорий катта оператив аралашувлар сонини ва рецидив эхтимоллигини камайтиради

БОЛАЛАРДАГИ МОБИЛ СИМПТОМАТИК ЯССИ ОЁҚЛИКНИ ОШИҚ ОСТИ АРТРОЭРЕЗИ (CALCANEOSTOP) АМАЛИЁТИ БИЛАН ДАВОЛАШДАГИ БИЗНИНГ НАТИЖАЛАРИМИЗ

Рустамов Х.Х., Ходжанов И.Ю., Холмуродов Н.Б., Шаматов Х.Ш.

Республика ихтисослаштирилган травматология ва ортопедия илмий-амалий тиббиёт маркази, Тошкент, Ўзбекитстон

Кириш: Ясси оёқлик ёки “pes planus” - оёқнинг медиал узунаси ёйининг (гумбази) текисланиши сифатида аниқланади ва болаларда жуда кенг тарқалган деформациядир. Ясси оёқлик мобил ва ригид турларга ажратилади. Мобил турнинг симптоматик (болада шикоят бор) ва асимптоматик (болада шикоят йўқ) шакллари мавжуд. Болаларда тахминан 95% ҳолатларда кузатиладиган мобил асимптоматик ясси оёқлик физиологик бўлиб, кўп қисми бола хаётининг биринчи декадасида аутокоррекцияга учрайди. Мобил симптоматик ясси оёқлик нисбатан кам тарқалган деформация бўлиб, ўртача 5% болаларда кузатилади. Агар МЯО даволанмаса артрит, оёқ панжаси пайлари дисфункцияси, метатарзалгия, hallux valgus, тизза ва бел оғриғи каби кўплаб асоратларга олиб келиши мумкин. МЯО нинг консерватив ва оператив даволаш усуллари мавжуд. Умуман олганда, МЯО да консерватив даво асосий даволаш усули бўлиб, консерватив даво самарасиз бўлган беморлар ёки симптоматик беморлардагина жарроҳлик қулланилади. Болалардаги МЯОда жарроҳлик усуллари турли-туман бўлсада, сўнгги бир неча ўн йилликларда артроэрез асосий процедурага айланмоқда. Бирламчи амалиётлар муваффақиятсиз бўлган ҳоллардагина реконструктив - артродезловчи операциялар охирги чора сифатида қўлланилмоқда. Ҳозирда ошиқ ости (subtalar) артроэрези (calcaneostop - CS) кенг қўлланиладиган процедуралардан биридир. Ушбу тадқиқотимиз винтлар ёрдамида CS процедурасининг натижасини баҳолашга қаратилган.

Ишнинг мақсади: Болалардаги мобил симптоматик ясси оёқликни ошиқ ости артроэрези (calcaneostop) амалиёти билан даволашдаги самарадорликни бахолаш

Усул ва натижалар: Ушбу ретроспектив текширувимиз 2021 йил сентябрдан 2023 йил январигача Республика ихтисослаштирилган травматология ва ортопедия илмий-амалий тиббиёт марказида ўтказилди. Биз шу саналар оралиғида calcaneostop процедураси бажарилган МЯО беморларни баҳоладик. Биз CS операциясидан ўтган МЯО билан 14 та беморда 26 оёқ панжаси кўрсаткичларини ретроспектив тарзда баҳоладик. Кузатувимиздаги беморларнинг операциялари битта болалар ортопеди томонидан амалга оширилди. Барча болаларга синус тарси соҳасида 10 мм лик кесмадан товон суягига. 6,5ммХ40мм ўлчамдаги спонгиоз винт қўйилди. Барча беморларда ахилл пайи узайтириш ва тизза бўғимигача гипс қўйиш амалга оширилди. Оғриқнинг камайиши, асоратлар ва талокалканеал (Kite), талометатарзал (Meary’s) ва товон суяги инклинация (Pitch) бурчакдаги ўзгаришлар жуфт-

лаштирилган т-тести ёрдамида оёқ панжаси юкламада, олд ва ён проекциялардаги рентгенограммаларда баҳоланди. 25 (96,0%) оёқда оғриқ синдромини йўқотишга эришилди ва операциядан кейинги оғриқ 1 (4,0%) беморда кузатилди. Бошқа асоратлар, жумладан, нервлар шикастланиши, инфекция, винт ностабиллиги ёки синиши кузатилмади. Операциядан олдинги ва операциядан кейинги ўртача Meary's 16,37 ± 2,01 (12,40-22,30) - 8,42 ± 1,04 (6,78-10,50), Kite 33,18 ± 2,02 (28,70-38,20) -20,80 ± 1,88 (18,70-24,80), ва Pitch бурчаклари 11,80 ± 1,74 (7,90-16,80) - 19,10 ± 1,87 (16,30-23,10) га тенг бўлди. Жарроҳликдан кейин ҳар бир бурчакда сезиларли яхшиланиш кузатилди (п<0.001).

Хулоса: Calcaneostop процедураси арзон ва сода бўлиб, бўғимдан ташқари ва фақат кичик чандиқ қолдирадиган оддий кесма орқали амалга оширилади. Умуман олганда, Calcaneostop ҳайратланарли даражада юқори самара даражасига эга ва жарроҳлар ва беморлар учун жуда қулай амалиёт бўлиши мумкин.

НАШ ОПЫТ ПРИМЕНЕНИЕ РАДИОЧАСТОТНОГО НЕЙРОАБЛЯЦИЯ (РЧНА) У БОЛЬНЫХ С ХРОНИЧЕСКИМ БОЛЕВЫМ СИНДРОМОМ ПРИ ЗАБОЛЕВАНИЯХ ОПОРНО-ДВИГАТЕЛЬНЫХ СИСТЕМ

Саидов Э.Х., Рузибоев Д.Р.

Национальный центр реабилитации и протезирования лиц с инвалидностью Республики Узбекистан, Ташкент, Узбекистан

Актуальность: Болевой синдром при заболеваниях опорно-двигательной системы проявляется болью различного характера (от тупой и ноющей до острой), которая может усиливаться при нагрузке или движении, ограничивать подвижность суставов и позвоночника, а также сопровождаться отечностью, покраснением кожи, утренней скованностью, мышечной слабостью, хрустом в суставах или онемением конечностей. В случае воспалительных процессов возможно повышение температуры и утомляемость. Болевой синдром – одна из самых актуальных проблем современной ортопедии и травматологии, которая приводит к выраженным хроническим болевым синдромам, ограничению функций суставов. Болевой синдром - может быть острой или тупой, ноющей, возникать как в покое, так и при движении. Не смотря на увеличение числа современных лекарственных препаратов, устранение болевого синдрома год за годами остается одно из основных проблем современной медицины.

РЧНА – это современная минимально инвазивная процедура, которая использует радиоволны для блокирования болевых сигналов от поврежденных нервов, помогая снять хроническую боль, при заболеваниях опорно-двигательной системы, таких как артроз крупных суставов или фасет-синдроме позвоночника и т.д.

Преимущество метода: малоинвазивность – процедура выполняется через чрескожный прокол, что исключает необходимость разрезов и снижает риск инфицирования; короткое время проведения - РЧНА занимает - 30 минут, а пациенты могут вернуться к обычной жизни уже в день проведения процедуры; безопасность и повторяемость – метод может использоваться многократно на одном участке тела, так как нервные волокна со временем восстанавливаются. Это позволяет проводить повторные процедуры при рецидивах боли.

Цел исследование: Определить эффективность применение радиочастотного денервация у больных с хроническим синдромом при заболеваниях опорно-двигательных системы.

Материалы и методы. На клинической базе Национального центра реабилитации и протезирования лиц с инвалидностью проведено РЧНА у 34 больных. Из них 11 больных с диагнозом деформирующий остеоартроз коленных суставов III-IV стадии, 7 больных с диагнозом диспластический и идиопатический коксартроз III- IV стадии, 2 больных с асептическим некрозом головки бедренных костей, 9 больных с остеохондрозом пояснично- крестцового и шейного отдела (плече-лопаточный периартрит) позвоночника и 5 больные с болевым синдромом в пяточной области (пяточная шпора).

Результаты и обсуждения. Всем 34 больным РЧНА проводили под рентгеновским контролем (ЭОП), занимает около 30-40 минут, выполнили под местной анестезией. Под рентген-контролем на позиции CAU 900 и LAO 00, определяется проекции фасеточных нервов, илеосакральной области, ветви запирательных, бедренных, верхних латеральный, верхних медиальный и нижних медиальных коленных нервов, точка выхода плантарных нервов в пяточной области. Под местной анестезией р-р.Новокаина 0,5% установлена канюля 22G-100(150)-5 (Beijing Neo Scienge Co.,Ltd) под рентген контролем конец канюли позиционирован. В канюлю введен электрод 5-100(150) (Beijing Neo Scienge Co.,Ltd), электроды соединены к генератору BNS (Beijing Neo Scienge Co.,Ltd). В режиме стимуляции на уровне напряжения 5.0 V получен сенсорный ответы от нервных окончаний. В термическом режиме 700-900 С и импульсной режима до 420 в течении от 80 до 90 секунд проведена абляция нервных окончаний. До и после процедуры РЧНА у 34 больных оценена болевая реакция по шкала визуально аналоговая шкала (ВАШ).

Оценка эффективности РЧНА по устранению интенсивности болевого синдрома по шкале ВАШ:

	До РЧНА	После РЧНА 1 сутки	После РЧНА 5 суток	После РЧНА 10 суток
0 баллов (нет боли)	-	-	1	1
1-3 баллов (легкая боль)	-	21	27	29
4-6 баллов (умеренная боль)	4	13	7	4
7-8 баллов (выраженная боль)	28	-	-	-
9-10 баллов (невыносимая боль)	2	-	-	-

РЧНА — эффективный малоинвазивный и безопасный метод лечения хронических болевых синдромов различной этиологии. Противоболевой эффект достигается благодаря высокочастотной термоабляции преимущественно сенсорных нервных волокон и сохраняется от нескольких месяцев до года и более. Лучшие результаты лечения наблюдаются в группах пациентов при фасеточном синдроме,

артрозе крупных суставов: плечевого, коленного, тазобедренного и крестцово-подвздошного сочленения.

Заключение. Радиочастотная нейроабляция доказала свою эффективность и безопасность в лечении хронических болевых синдромов. Высокие показатели успеха, минимальная инвазивность и быстрое восстановление пациентов делают её предпочтительным методом в интервенционной алгологии. Однако важно учитывать индивидуальные показания и противопоказания, а также возможность рецидивов, требующих повторных процедур. Дальнейшие исследования должны быть направлены на оптимизацию методики и расширение её применений.

НАШ ОПЫТ ХИРУРГИЧЕСКОГО ЛЕЧЕНИЯ ДЕГЕНЕРАТИВНЫХ ПОВРЕЖДЕНИЙ ВРАЩАТЕЛЬНОЙ МАНЖЕТЫ ПЛЕЧА

Салиев С.М., Ирисметов М.Э.

Республиканский специализированный научно-практический центр Травматологии и ортопедии, Ташкент, Узбекистан

Актуальность. Дегенеративные повреждения вращательной манжеты плеча являются одной из наиболее частых причин хронической боли и нарушения функции плечевого сустава у пациентов среднего и пожилого возраста. Несмотря на развитие консервативной терапии, хирургическое лечение остается ведущим методом восстановления функции.

Цель исследования. Оценить клинические результаты хирургического лечения дегенеративных повреждений вращательной манжеты плеча в условиях специализированного центра.

Материалы и методы. Под наблюдением находились 38 пациентов (возраст от 45 до 72 лет), оперированных в период с 2022 по 2025гг. Всем пациентам выполнена артроскопическая реконструкция вращательной манжеты с применением техники однорядные двух якорные узлы. В послеоперационном периоде применялся стандартизированный протокол реабилитации: иммобилизация в отводящей шине 4 недели, затем пассивные и активные упражнения. Оценка проводилась по шкалам VAS и Constant Score через 3, 6 и 12 месяцев.

Результаты. Средний показатель боли по VAS снизился с 6,6 до 2,1 через 12 месяцев. Функциональный результат по шкале Constant улучшился с 36,5 ± 8 до 72 ± 6 баллов. У большинства пациентов отмечено восстановление объема движений, значительное улучшение качества жизни и способности к бытовой активности.

Вывод. Артроскопическая реконструкция вращательной манжеты с применением однорядные двух якорные узлы обеспечивает надежную фиксацию и благоприятные клинические результаты.

Стандартизированная программа реабилитации играет ключевую роль в восстановлении функции. Наш опыт подтверждает эффективность современных хирургических методик при лечении дегенеративных повреждений вращательной манжеты плеча.

КЛИНИЧЕСКИЕ И СОНОГРАФИЧЕСКИЕ ОСОБЕННОСТИ ПРИ ВРОЖДЕННОЙ ДИСПЛАЗИИ И РАХИТИЧЕСКОЙ ГИПОПЛАЗИИ КОСТЕЙ ТАЗОБЕДРЕННОГО СУСТАВА У ДЕТЕЙ

Салиева Н.И., Мухрумбаева К.З.

Республиканский специализированный научно-практический медицинский центр травматологии и ортопедии, Ташкент, Узбекистан
Ташкентский государственный медицинский университет, Ташкент, Узбекистан

Актуальность. Дисплазия тазобедренного сустава составляет до 15% в структуре ортопедической патологии, приводящей к статикодинамическим нарушениям и ранней инвалидизации. Лучевая диагностика дисплазий тазобедренного сустава у детей основана на ультразвуковом и рентгенологическом методах, имеющих важное значение в диагностике и контроле правильного формирования элементов тазобедренного сустава, а также в процессе лечения и оценки его результатов.

Цель исследования. Усовершенствовать диагностику рахитической и врожденной дисплазии тазобедренного сустава у детей путем анализа клинических и сонографических показателей.

Материал и методы исследования. Проведен проспективный анализ клинических, ультрасонографических и лабораторных данных у детей в возрасте до 2 лет. Всего исследование включало 59 детей, в 31 случае проводилась цифровая рентгенография, в 59 случаях ультрасонография и в 17 случаях лабораторные исследования крови. При сонографии тазобедренных суставов использована методика Графа. Изучены угловые значения развития крыши впадины, состояние лимбуса и капсулы, а также развитие костного ядра бедренной кости.

Результаты. В результате исследований наблюдаемые дети разделены на 3 группы: основная группа 1 включала детей с рахитическими изменениями (n=13); основная группа 2 включала детей с врожденной дисплазией тазобедренного сустава в сочетании с рахитическими изменениями (n=25) и контрольная группа включала детей с врожденной дисплазией тазобедренного сустава (n=21).

В ходе анализа клинических данных было выявлено, что для врожденной дисплазии характерны следующие признаки: ограничение отведения ног (иногда повышенная подвижность суставов) согнутых под прямым углом в тазобедренных и коленных суставах, асимметричное расположение ягодичных и бедренных складок, укорочение нижних конечностей, симптомы «соскальзывания» или «щелчка» в тазобедренном суставе и наружная ротация стоп. Для рахитических изменений характерно: нормальное отведение ног или повышенная подвижность тазобедренных суставов, задержка развития ребенка, мышечная слабость, возможная деформация грудной клетки и нижних конечностей и возможное утолщение запястий и лодыжек.

В ходе анализа сонографических данных было выявлено, что для рахитических изменений характерны следующие признаки: количественные показатели вертлужной впадины не изменены; выявлено отсутствие/недоразвитие головки бедра; средние показатели составили: α =‹60гр.; ß=›55гр.

В ходе анализа сонографических данных было выявлено, что для сочетания врожденной дисплазии характерны следующие признаки: изменения со стороны количественных показателей вертлужной впадины, при этом показатели угла α со-

ответствовали рентгенологическим показателям, но ß-угол показал различные диапазоны показателей, что было связано с разнообразием состояния лимбуса, отсутствием/недоразвитием и смещением головки бедра, средние показатели составили: α =›43гр. ß =›77гр.

В ходе анализа сонографических данных было выявлено, что для сочетания врожденной дисплазии и рахитических изменений характерны следующие признаки: изменения со стороны количественных показателей вертлужной впадины, при этом показатели угла α соответствовали рентгенологическим показателям, но ß-угол показал различные диапазоны показателей, что было связано с разнообразием состояния лимбуса, отсутствием/недоразвитием и смещением головки бедра, средние показатели составили: α=›43гр.; ß =›70d.

Вывод. При ультрасонографии тазобедренного сустава показатель угла α является основным критерием для определения дисплазии, в то время как угол ß варьирует в зависимости от степени изменений лимбуса. Ультрасонография позволяет дифференцировать рахитическую гипоплазию с врожденной патологией тазобедренного сустава у детей.

АУТОПЛАСТИКА ПЕРЕДНЕЙ КРЕСТООБРАЗНОЙ СВЯЗКИ ТРАНСПЛАНТАТОМ ИЗ СУХОЖИЛИЯ ПОВЕРХНОСТНОЙ ПОРЦИИ ЧЕТЫРЁХГЛАВОЙ МЫШЦЫ БЕДРА

Сластинин В.В., Инякин О.Н.

Государственное бюджетное учреждение здравоохранения города Москвы «Городская клиническая больница имени С.С. Юдина Департамента здравоохранения города Москвы» ГБУЗ «ГКБ им. С.С. Юдина ДЗМ»

Цель исследования. Оценить диаметр трансплантата и функциональное состояние четырёхглавой мышцы бедра (ЧГМБ) после выполнения аутопластики передней крестообразной связки (ПКС) с использованием сухожилия поверхностной порции ЧГМБ.

Материалы и методы. В исследование включено 17 пациентов (9 женщин и 8 мужчин), которым выполнена первичная аутопластика ПКС трансплантатом из сухожилия поверхностной порции ЧГМБ. Средний возраст пациентов составил 31,6 года (от 19 до 52 лет). Оценивали диаметр полученного четырёхпучкового трансплантата и функцию ЧГМБ по шкале Medical Research Council (MRC) через 6 месяцев после операции. Сухожилие поверхностной порции ЧГМБ забирали из латеральной его части. Для этого выполняли продольный разрез кожи проксимальнее верхнего полюса надколенника длиной 2 см, после диссекции подкожной жировой клетчатки и паратенона на сухожилии ЧГМБ скальпелем выполняли 2 вертикальных разреза (глубиной около 4 мм) на расстоянии друг от друга около 8 мм, после чего через эти разрезы между поверхностной и глубокой порциями сухожилия ЧГМБ в поперечном направлении проводили диссектор, в проксимальном и дистальном направлениях продолжали ранее выполненные скальпелем разрезы на протяжении около 5 см, после чего отсекали поверхностную порцию сухожилия ЧГМБ от верхнего полюса надколенника, формируя дистальный свободный конец сухожилия, который затем прошивали, проводили в закрытый стриппер и осуществляли с его помощью

забор сухожилия. После забора сухожилия накладывали субдермальные швы и швы на кожу. Из полученного сухожилия формировали четырёхпучковый аутотрансплантат.

Результаты. Диаметр трансплантата у женщин варьировал от 9 до 11 мм (среднее значение ~10,1 мм), у мужчин — от 9,5 до 12 мм (среднее значение ~10,9 мм). Через 6 месяцев после операции по шкале MRC не выявлено снижения силы четырёхглавой мышцы бедра ни у одного пациента.

Заключение. Использование сухожилия поверхностной порции четырёхглавой мышцы бедра является эффективным и безопасным методом аутопластики ПКС. Получаемый трансплантат имеет достаточный даже для ревизионной пластики ПКС диаметр, а функция ЧГМБ сохраняется.

АЛГОРИТМ ХИРУРГИЧЕСКОГО ЛЕЧЕНИЯ БОЛЬНЫХ С ПОСТТРАВМАТИЧЕСКИМИ ФРОНТАЛЬНЫМИ ДЕФОРМАЦИЯМИ ЛОКТЕВОГО СУСТАВА

Солдатов Ю.П., Ходжанов И.Ю., Гордеев А.В.

Национальный медицинский исследовательский центр травматологии и ортопедии имени академика Г.А. Илизарова, Курган, Россия
Республиканский специализированный научно-практический медицинский центр Травматологии и ортопедии, Ташкент, Узбекистан
Городская больница №36 «Травматологическая», Екатеринбург, Россия

Известны различные методы лечения больных с фронтальными деформациями локтевого сустава. В зависимости от локализации и выраженности деформации плечевой кости применяют как внутрисуставные, так и внесуставные корригирующие остеотомии, в том числе надмыщелковые поперечные, клиновидные и куполообразные (Slongo T., 2015; Gurung, YP., Pokharel, S., Bhusal, R. et al., 2025; и др.).

Анализ отечественной и зарубежной литературы, посвященной деформациям локтевого сустава, показал, что имеется весомая проблема по их оптимальному устранению и лечению больных. Причинами неудач являются высокая травматичность операции, рецидивы деформаций.

Цель работы: выработать алгоритм лечения больных с посттравматическими фронтальными деформациями локтевого сустава с применением корригирующей надмыщелковой остеотомии с управлением аппаратом Илизарова.

Материал и методы. Прооперированы 68 пациентов с деформациями локтевого сустава во фронтальной плоскости в возрасте от 4 до 56 лет (с варусной деформацией локтевого сустава – 55 человек, вальгусной – 13).

Больные поступили на лечение в сроках от 6 месяцев до 15 лет после травмы. По месту жительства по поводу перелома выполнялись консервативное (закрытая репозиция костных фрагментов с фиксацией верхней конечности гипсовой повязкой или скелетное вытяжение) или оперативное (открытая репозиция, фиксация плечевой кости различными металлоконструкциями или аппаратом Илизарова) лечение.

В клинике для устранения деформаций локтевого сустава во фронтальной плоскости выполняли надмыщелковую остеотомию плечевой кости, остеосинтез аппаратом Илизарова.

Алгоритм устранения посттравматических деформаций локтевого сустава с применением аппаратом Илизарова был следующим:

1. В операционной:

1.1. Проведение спиц через плечевую кость (верхняя треть - с упорными площадками навстречу, средняя треть в косо-сагиттальной (одна или две), нижняя треть – над ямкой локтевого отростка (три, две из них с упорными площадками навстречу));

1.2. Монтаж аппарата Илизарова (проксимальный отдел плечевой кости – удлиненное полукольцо, средний или на границе среднего и дистального отделов – кольцо, дистальный отдел – удлиненное полукольцо, которое устанавливается с учетом деформации и соединяется с базой стержнями с шарнирами. Плоскость шарниров ориентируют на плоскость деформации, оси вращения шарниров располагают на уровне предполагаемой остеотомии;

1.3. Кортикотомия в надмыщелковой области плечевой кости с предварительной туннелизацией (6 туннелей) на уровне предполагаемой кортикотомии.

2. В послеоперационном периоде:

2.1. Начало дистракции: на 4 сутки после операции - перевод компрессионных усилий на стержнях аппарата Илизарова в умеренные дистракционные; равномерная дистракция - 1 мм в день за 4 приема в течение 5 дней. Рентгенография сегмента в 2 проекциях на 5 сутки после начала дистракции;

2.2. Устранение деформации: дистракция на стержнях аппарата на вогнутой стороне деформации 1,5 мм в день за 6 приемов. Контроль качества регенерата и оси конечности - рентгенография сегмента в 2 проекциях каждые 10 дней дистракции;

2.3. Заключительная коррекция оси конечности: одномоментное смещение дистального фрагмента кости по ширине аппаратом Илизарова (при необходимости) для заключительной коррекции оси конечности. Сравнительная рентгенометрия (сопоставление рентгенограммы оперированной руки с рентгенограммой контрлатеральной конечности).

3. Фиксация: контроль регенерации 1 раз в 1 месяц, гимнастика локтевого сустава, контроль дистракционных усилий на дистракционных стержнях аппарата Илизарова и натяжения спиц.

4. Демонтаж аппарата Илизарова.

Три раза в день по 60 мин выполняли гимнастику локтевого сустава на сгибание и разгибание - активно (собственной мышечной силой) и пассивно (с отягощением). Длительность устранения деформации у больных соответствовал 10 – 36 дням. Фиксация плечевой кости аппаратом Илизарова составила 21 – 84 дней.

У больных основной группы в процессе выполнения операции перед кортикотомией на уровне предполагаемой остеотомии в надмыщелковой зоне выполняли сквозную туннелизацию плечевой кости спицей с заточкой (6 туннелей). Это явилось профилактикой образования зубчатых или оскольчатых костных фрагментов, которые затрудняли выполнение смещения фрагмента кости по ширине.

Результаты.

Применение разработанного алгоритма у больных с фронтальными деформациями локтевого сустава позволило снизить количество осложнений со стороны биомеханики конечности (остаточная деформация, нарушение оси конечности), сустава (контрактуры), кости (оскольчатый характер остеотомии, наличие зубцов), регенерата (неудовлетворительная регенерация), нервов (краткосрочные и дли-

тельные нейропатии лучевого, локтевого нервов).

Количество нежелательных событий по возникновению осложнений у анализируемых больных было меньше по сравнению с обобщенными литературными данным. При этом общее количество осложнений после применения надмыщелковой остеотомии плечевой кости и остеосинтеза аппаратом Илизарова по сравнению с обобщенными данными было меньше в 1,6 раз.

Так возникающие осложнения благодаря длительному опыту применения аппарата Илизарова являются прогнозируемыми и при их своевременном устранении не влияют на конечный результат лечения и их процент снижается с накоплением как индивидуального, так и коллективного опыта применения аппарата Г.А. Илизарова, то дальнейшее применение данного метода является целесообразным.

Заключение.

Анализ ошибок и осложнений при лечении больных с посттравматическими фронтальными деформациями локтевого сустава с применением надмыщелковой остеотомии и аппарата Илизарова позволил определить рациональный алгоритм их устранения. Околосуставная корригирующая надмыщелковая остеотомия плечевой кости с применением аппарата Илизарова восстанавливает ось конечности, биомеханику локтевого сустава, а разработанный алгоритм лечения больных с деформациями локтевого сустава, который содержит строгую последовательность действий с временными факторами, снижает процент ошибок и осложнений в виде погрешностей в выполнении остеотомии, остаточной деформации, вялой костной регенерации, контрактур и нейропатий в 6,3 раза.

РОЛЬ ЛЕЧЕБНОЙ ФИЗКУЛЬТУРЫ В ЛЕЧЕНИИ ГОНАРТРОЗА

Солижонов О.О., Йўлдашев А.А., Хайруллаев А.А.

Наманганский Филиал Республиканого Специализированного Научно-Практического Медицинского Центра Травматологии и Ортопедии, Наманган, Узбекистон

Введение: Гонартроз, или деформирующий артроз коленного сустава, является одним из наиболее распространённых заболеваний опорно-двигательного аппарата. Он сопровождается разрушением хрящевой ткани, болевым синдромом и ограничением подвижности, что значительно снижает качество жизни пациентов. В условиях роста числа малоподвижных людей и увеличения продолжительности жизни проблема лечения гонартроза приобретает особую актуальность.

Цель: Одним из ведущих немедикаментозных методов терапии является лечебная физкультура (ЛФК). Её главная задача — восстановление и поддержание функциональной активности сустава без избыточной нагрузки. Регулярные упражнения позволяют укрепить мышцы и связки, улучшить кровообращение и питание тканей, а также снизить болевые проявления.

Материалы и методы: Методика ЛФК при гонартрозе включает щадящие и дозированные упражнения: индивидуальную гимнастику, упражнения в положении стоя, сидя или лёжа, растяжку и дыхательную гимнастику. Можно пользоваться гимнастическими палками, мячими, эспандерами и тренажёрами. Важно, что занятия не должны вызывать перегрузки коленного сустава, поэтому исключаются прыжки, приседания с весом и резкие движения.

Индивидуальные занятия – подбор упражнений по состоянию больного.

Групповые занятия – упражнения в малых группах для реабилитации.

Лечебная гимнастика – основной метод, включает упражнения в положении лёжа, сидя, стоя.

Дозированная ходьба и бег – для восстановления функций сердечно-сосудистой и дыхательной систем.

Дыхательная гимнастика – коррекция дыхания, улучшение газообмена.

Игровые формы – упрощённые спортивные и подвижные игры.

Механотерапия – применение аппаратов и тренажёров для разработки движений.

Результат: В исследовании с 125 пациентами динамика показателей до и после курса ЛФК показывает, что систематическое выполнение ЛФК замедляет прогрессирование болезни, способствует сохранению объёма движений и предотвращает развитие контрактур. В сочетании с физиотерапией и медикаментозной терапией ЛФК становится ключевым элементом комплексного лечения.

Обсуждение: Достоинства ЛФК при лечении гонартроза:Немедикаментозность – позволяет снизить дозы обезболивающих и противовоспалительных препаратов.Укрепление мышц – формирование мышечного «корсета» вокруг коленного сустава, снижение нагрузки на суставные поверхности.Улучшение подвижности – повышение амплитуды движений, профилактика контрактур.Снижение болевого синдрома – регулярные упражнения улучшают микроциркуляцию и уменьшают воспалительные проявления.Замедление прогрессирования заболевания – нормализация трофики хряща и замедление дегенеративных изменений.Доступность и безопасность – метод прост, экономичен и может применяться в домашних условиях под контролем специалиста.Восстановление функции ходьбы – улучшение координации и выносливости.Психоэмоциональный эффект – повышение мотивации, снижение тревожности, улучшение качества жизни.

Вывод: Таким образом, лечебная физкультура играет важную роль в терапии гонартроза. Она не только уменьшает проявления болезни, но и повышает уровень физической активности и качество жизни пациентов, позволяя дольше сохранять подвижность и самостоятельность.

ПАТОГЕНЕЗ РАЗВИТИЯ ОСТЕОАРТРИТА ПРИ ВЫВИХЕ БЕДРА У БОЛЬНЫХ С ДЕТСКИМ ЦЕРЕБРАЛЬНЫМ ПАРАЛИЧОМ

Тиляков А.Б., Мирзаев А.Г., Арифджанов К.С.

Республиканский центр детской ортопедии, Ташкент, Узбекистан

Введение. Остеоартрит (ОА) у больных с детским церебральным параличом (ДЦП) представляет собой важную и недостаточно изученную клинико-морфологическую проблему, тесно связанную с изменениями биомеханики и морфогенеза тазобедренного сустава.

Установлено, что у пациентов с тяжёлыми формами ДЦП (уровни GMFCS IV–V) риск раннего развития дегенеративных изменений в тазобедренном суставе значительно выше по сравнению со здоровыми сверстниками (Hägglund et al., 2014; Shore et al., 2015). При этом вывих бедра, как частое осложнение ДЦП, рассматривается

не только как ортопедическая деформация, но и как ключевое звено в патогенезе суставной дегенерации.

Современные исследования подчёркивают роль механобиологических факторов в развитии суставной патологии: отсутствие адекватной циклической нагрузки, мышечный дисбаланс и изменение давления в суставе способствуют как субхондральной эндохондральной оссификации, так и фибрилляции суставного хряща (Palisano et al., 2008; Shefelbine et al., 2002). Однако патогенетическая связь между вывихом бедра и развитием остеоартрита при ДЦП остаётся недостаточно исследованной.

Целью настоящей работы является обоснование ключевых механизмов формирования ОА при вывихе бедра у пациентов с ДЦП на основе морфологических, радиологических и механобиологических данных.

Материалы и методы. В исследование включены 20 пациентов с диагнозом ДЦП, спастическая диплегия с уровнями GMFCS IV–V в возрасте от 8 до 18 лет, у которых установлен спастический вывих бедра. Радиологическая оценка осуществлялась с применением магнитно-резонансной томографии (МРТ), мультиспиральной компьютерной томографии (МСКТ) и традиционной рентгенографии. На МРТ определялись толщина суставного хряща, степень его дезорганизации, наличие зон оссификации. Дополнительно измерялись индекс миграции, шеечно-диафизарный угол, форма и конфигурация головки бедра, а также особенности строения вертлужной впадины.

Результаты. У 85% обследованных пациентов выявлено значительное истончение суставного хряща в зоне нагрузочной поверхности головки бедренной кости (до 0,5 мм), дезорганизация зонального строения хряща и наличие фокальных участков субхондральной оссификации. У 70% пациентов наблюдались признаки остеопении, перестройки субхондральной кости и краевого коллапса. Радиологически регистрировались выраженные деформации бедренной головки (уплощение медиального отдела, coxa valga) и асимметрия вертлужной впадины. Установлена статистически значимая корреляция между степенью вывиха бедра (индекс миграции более 80%) и выраженностью дегенеративных изменений суставных структур.

Обсуждение. Полученные результаты подтверждают гипотезу о многофакторной природе патогенеза остеоартрита при вывихе бедра у пациентов с ДЦП. Существенное значение имеют нарушение механической нагрузки, выраженный мышечный дисбаланс, морфогенетические деформации суставных поверхностей и вторичная субхондральная перестройка костной ткани (Tomlinson et al., 2007; Kiapekos et al., 2020). В условиях недостаточной или патологической циклической нагрузки на сустав происходит ускоренное истончение гиалинового хряща с его последующим замещением костной тканью за счёт субхондральной эндохондральной оссификации. Вывих бедра индуцирует асимметричное распределение давления в суставе, образование участков перегрузки (например, в области ацетабулярной губы), а также разрежение и коллапс на медиальной стороне. Эти биомеханические изменения провоцируют дегенерацию хряща двумя путями: чрезмерное локальное давление вызывает фибрилляцию и микроповреждения хряща, тогда как участки с недостаточной нагрузкой подвергаются оссификации.

Дополнительным фактором патогенеза служит пониженная минеральная плотность костной ткани, нередко наблюдаемая у детей с ДЦП, что усиливает нестабильность тазобедренного сустава и ускоряет деформацию головки бедренной кости.

Заключение. Таким образом, остеоартрит у пациентов с ДЦП и вывихом бедра представляет собой следствие комплексного механобиологического нарушения, включающего мышечный дисбаланс, морфологические деформации суставных компонентов и субхондральную перестройку. Полученные данные подчёркивают необходимость раннего выявления риска и профилактики вывиха бедра с использованием современных методов биомеханической и функциональной оценки. Перспективным направлением дальнейших исследований является разработка персонализированных моделей прогнозирования риска развития остеоартрита, основанных на индивидуальных анатомических, функциональных и нагрузочных характеристиках пациента.

НЕСОВЕРШЕННЫЙ ОСТЕОГЕНЕЗ У ДЕТЕЙ: ВОЗМОЖНОСТИ СОВРЕМЕННОЙ ОРТОПЕДИИ В УЗБЕКИСТАНЕ.

Тиляков А.Б., Рузиев Н.Т., Журабоев А.А., Юлдашев А.Ж.

Республиканский центр детской ортопедии, г. Ташкент, Узбекистан.

Введение. Несовершенный остеогенез (НО) — редкое врожденное заболевание, характеризующееся множественными переломами костей из-за крайней хрупкости. Деформации верхней и преимущественно нижней конечности у больных с несовершенным остеогенезом возникают вследствие множественных переломов длинных трубчатых костей и вызывают ограничение объема движений в суставах. Коррекция деформации и правильное медикаментозное лечение способствуют достижению лучших функциональных результатов. В большинстве случаев переломы лечат гипсованием пораженной конечности в деформированном положении. Также мышечный дисбаланс играет роль в заживлении костей в наклонном положении.

Материалы и методы: В данном исследовании представлен наш опыт комплексного лечения больных с НО в Республиканском центре детской ортопедии Республики Узбекистан в период 2020-2025гг. Исследования основано на результатах лечения 103 пациентов у которых клинически диагностирован НО. Больные разделены по половому признаку 65 мальчиков и 38 девочек. В диагностике заболевания применялись клинические, рентген-радиологические, МСКТ и лабораторные методы исследования.

Всем больным с целью предоперационной подготовки проводилась бисфосфонатная терапия.

У 52 больных выполнено 79 операций на костях бедра и голени с внутренний армированием и устранением деформацией нижних конечностей по методике Sofield и Millar. Все операции проводились с целью коррекции деформации костей нижних конечностей и создания опороспособности. Для фиксации костей бедра и голени после устранения деформации применялись методом интрамедуллярного остеосинтеза. Телескопические штифты Fassier Duval (FD) применили у 34 пациентов (56 сегментов). У 9 пациентов более старшего возраста фиксация выполнена «Слим» стержнями (13 сегментов). Спицы Илизарова использовались при фиксации 4 большеберцовых костей у 3 пациентов в связи с отсутствуем костномозгового канала и черезмерной хрупкостью костей, что создавало технические трудности использования стержня FD.

Результаты: Наш опыт показывает, что при проведении бисфосонатной терапии в предоперационном периоде клинически у больных отмечается значительное снижения болевого синдрома в костях, уменьшается ломкость костей, рентгенологически отмечается улучшение плотности костной ткани.

Ранних послеоперационных осложнений у больных не отмечено, кроме длительного отека мягких тканей в области послеоперационной раны у 4 пациентов подросткового возраста. Отеки сошли после применения реологических препаратов. В 3 случаях отмечались переломы в сегментах не оперированных нижних конечностей.

Активизированы и обучены ходьбе в послеоперационном периоде 6 больных, 1 передвигается самостоятельно, 2 на костылях и 3 больных при помощи ходунков.

Вывод. Комплексное ортопедо-хирургическое лечение пациентов с НО является сложной задачей, и основной целью является поддержание высокой плотности костей и устранение деформации конечностей. Комплексный подход с широким спекторм методов реабилитационной терапии позволяет улчшить самообслуживание и самостоятельное передвижение детей с НО, что значительно повышает качество жизни данного контенгента больных.

YELKA BOʻGʻIMI ROTATOR MANJETINING DEGENERATIV OʻZGARISHLARINI ANIQLASHDA ULTRATOVUSH VA MAGNIT-REZONANS TOMOGRAFIYA TEKSHIRUVLARINING SOLISHTIRMA SAMARADORLIGI

Turgʻunov N.A.

Respublika ixtisoslashtirilgan travmatologiya va ortopediya ilmiy-tadqiqot instituti, Toshkent, Oʻzbekiston

Kirish.Yelka boʻgʻimi rotator manjeti degenerativ oʻzgarishlari (tendinoz, qisman va toʻliq yirtiqlar, subakromial bursit) ortopediya va travmatologiyada keng uchraydigan klinik muammo hisoblanadi. Tadqiqotlarga koʻra, 40 yoshdan oshgan shaxslarning 30–40% ida bu patologiyalar aniqlanadi (Yamamoto et al., 2010; Minagawa et al., 2013). Oʻzbekiston sharoitida ogʻir jismoniy mehnat bilan shugʻullanuvchilar va keksalarda bu kasalliklarning tarqalishi yuqori. Magnit-rezonans tomografiya (MRT) diagnostikada “oltin standart” boʻlsa-da, uning yuqori narxi (oʻrtacha 500 ming soʻm), kontrast moddalar xavfi va mavjudlik cheklovlari tashxisni qiyinlashtiradi. Ultratovush tekshiruvi (UTT) esa invaziv boʻlmaganligi, radiatsiyasizlik, real vaqt rejimida dinamik kuzatuv va iqtisodiy samaradorligi (oʻrtacha 50 ming soʻm) tufayli amaliyotda muqobil usul sifatida keng qoʻllanmoqda. Ushbu tadqiqot Oʻzbekiston sharoitida UTT va MRTning diagnostik samaradorligini Yevropa standartlari (EFSUMB, 2020) asosida taqqoslashga qaratilgan.

Maqsad. Rotator manjet degenerativ oʻzgarishlarini aniqlashda UTT va MRTning sezuvchanligi, oʻziga xosligi va klinik amaliyotdagi oʻrnini taqqoslash, shuningdek, mahalliy sogʻliqni saqlash tizimida UTTning iqtisodiy samaradorligini baholash.

Materiallar va usullar

2022–2024 yillarda 84 nafar bemor (48 erkak, 36 ayol; oʻrtacha yosh 49,3 ± 6,7 yil) oʻrganildi. Bemorlarning 45% ogʻir jismoniy mehnat bilan shugʻullanuvchilar, 15% sportchilar edi. Diagnostika uchun ESAOTE MyLab X6 (7,5–12 MHz) UTT qurilmasi va 1,5T Siemens Magnetom MRT skaneri qoʻllanildi. UTT EFSUMB (2020) standartlariga

muvofiq bajarildi; tendon qalinligi, strukturaviy buzilishlar, kaltsifikatsiya va Doppler rejimida qon aylanishi baholandi. MRT natijalari referens standart sifatida olindi; 30 bemorda artroskopiya ma’lumotlari bilan taqqoslandi. Statistik tahlil SPSS 26.0 dasturida sezuvchanlik, o‘ziga xoslik, PPV va NPV ko‘rsatkichlari asosida amalga oshirildi ($p<0.05$). Tasvirlarni ikki mustaqil radiolog tahlil qildi (kappa=0.85).

Natijalar

• UTT: qisman yirtiqlarda aniqlik 86% (sensitivity 88%, specificity 84%); to‘liq yirtiqlarda 92% (sensitivity 93%, specificity 90%); tendinozda sensitivity 78%, specificity 81%.

• MRT: qisman yirtiqlarda aniqlik 91% (sensitivity 92%, specificity 89%); to‘liq yirtiqlarda 95% (sensitivity 96%, specificity 94%); tendinoz va bursitda sensitivity 88%, specificity 90%.

• Doppler UTT: yallig‘lanishni aniqlashda sensitivity 82%, specificity 87%.

• Epidemiologik natijalar: O‘zbekistonda rotator manjet degenerativ o‘zgarishlari 40–60 yoshda 25%, 60 yoshdan oshganda 38% hollarda uchraydi.

• Iqtisodiy samaradorlik: UTT MRTga nisbatan 10 baravar arzon, bemor xarajatlarini 90% ga kamaytirdi.

Muhokama

Natijalar xalqaro adabiyotlarga mos: De Jesus et al. (2009) meta-tahliliga ko‘ra, UTT va MRT rotator manjet yirtiqlarini aniqlashda deyarli teng sezuvchanlik va o‘ziga xoslikka ega. Biroq, kichik degenerativ o‘zgarishlarda MRT yuqori aniqlik ko‘rsatadi (Teefey et al., 2004). O‘zbekiston sharoitida UTTning arzonligi va takroriy qo‘llanish imkoniyati uni birlamchi skrining usuli sifatida maqbul qiladi. EFSUMB (2020) tavsiyalariga binoan Doppler UTT va optimallashtirilgan protokollar diagnostik qiymatni oshiradi, ammo operator tajribasi va qurilma sifati cheklov bo‘lib qolmoqda. Bu muammoni hal qilish uchun maxsus treninglar va avtomatlashtirilgan tasvir tahlil tizimlarini joriy etish zarur.

Xulosa va tavsiyalar

• Rotator manjet degenerativ o‘zgarishlarini aniqlashda UTT va MRT yuqori diagnostik samaradorlik ko‘rsatdi.

• To‘liq yirtiqlarda natijalar deyarli teng (UTT: 92%, MRT: 95%).

• MRT kichik degenerativ o‘zgarishlarda ustun, UTT esa iqtisodiy va dinamik monitoringda afzal.

• Amaliy tavsiyalar:

o EFSUMB standartlariga mos UTT protokollarini joriy etish;

o operatorlar uchun maxsus trening dasturlarini ishlab chiqish;

o Doppler UTTni kengaytirish;

o raqamli arxiv va epidemiologik bazalarni yaratish;

o sun’iy intellekt asosidagi tasvir tahlilini klinik amaliyotga integratsiya qilish.

СРАВНИТЕЛЬНЫЙ АНАЛИЗ ВНУТРИСУСТАВНЫХ МЕТОДОВ ЛЕЧЕНИЯ БОЛИ ПРИ ОСТЕОАРТРИТЕ КОЛЕННОГО СУСТАВА.

Умаров А.А., Жураев И.Г., Раббимов О.П.

Самаркандский филиал Республиканского научного практический медицинский центр травматологии и ортопедии, Самарканд, Узбекистан.
Самаркандского Государственного Медицинского университета кафедра травматологии и ортопедии, Самарканд, Узбекистан.

Цель: Остеоартроз коленного сустава - дегенеративное заболевание, которое встречается у большей части населения с возрастом. Это одна из основных причин инвалидности во всем мире.

Материал и методы: Проанализированы внутрисуставные методы лечения на группе из 46 пациентов в возрасте от 60 до 80 лет с диагнозом: остеоартрит коленного сустава. 16 пациентов лечили местными анальгетиками и нестероидными противовоспалительными препаратами внутрисуставным методом введения, 16 пациентов лечили внутрисуставными глюкокортикоидами и 14 пациентов лечили внутрисуставной гиалуроновой кислотой.

Результаты исследования: У пациентов, получавших местные анальгетики и нестероидные противовоспалительные препараты, наблюдалось уменьшение боли в среднем на 1 день, у пациентов, получавших глюкокортикоиды, уменьшение боли длилось около одного месяца, в то время как у пациентов, получавших гиалуроновую кислоту, немедленного уменьшения не наблюдалось, но полученный позже эффект сохранялся в среднем в течение 90 дней.

Вывод. Внутрисуставное лечение остеоартрита коленного сустава может временно или кратковременно уменьшить местную боль, но не может остановить прогрессирование внутрисуставного воспалительного процесса. Использование анальгетиков или кортикостероидов с местным противовоспалительным действием предпочтительнее в гипералгетических формах, но устойчивые результаты достигаются путем инъекции веществ с защитным действием на суставной хрящ.

РИГИД ЯССИ ОЁҚ КАСАЛЛИГИ МАВЖУД БОЛАЛАРНИ ЖАРРОҲЛИК ЙЎЛИ БИЛАН ДАВОЛАШ УСУЛИНИНГ ТАКОМИЛЛАШТИРИШ

Умаров Х.И., Ходжанов И.Ю.

Андижон давлат тиббиёт институти, Андижон, Ўзбекистон.
Республика ихтисослаштирилган травматология ва ортопедия илмий-амалий тиббиёт маркази, Тошкент,Ўзбекистон.

Долзарблиги. Ригид ясси оёқ касаллиги болаларда умумий таянч-ҳаракат тизими патологияларининг 15–20%ини ташкил қилади. Ригид ясси оёқ касаллиги мавжуд болаларда жарроҳлик йўли билан даволашнинг мукаммал усули ҳали ишлаб чиқилмаган. Оёқ кафти ошиқ суякги чиқиғи, товон сохаси деформацияси даражаси, оёқ кафти ҳаракатчанлиги ва оёқ супинатор ва пронатор мускуллари дисфункцияси, тарзал коалицияга қараб ригид ясси оёқликни жарроҳлик йўли билан даволаш

алгоритмлари ишлаб чиқилмаган. Ригид ясси оёқликнинг сабаблари болдир сохаси пронатор мушаклар спазми, тарзал коалицияси ва бўғимлардаги тузилиш ўзгаришлари ҳисобланади.

Калит сўзлар: болалар ,ригид ясси оёқлик, остеотомия, пай кўчириб ўтказиш,.

Кириш. Ригид ясси оёқ касаллиги мавжуд болаларда жарроҳлик йўли билан даволашнинг асосий мақсади– оёқ кафтининг биомеханик барқарорликни таминлаш учун стабилизация қилиш асосий моҳиятини ташкил қилади. Бўғимлардаги ҳаракат доирасини ўзгартирувчи усуллар турли хил товон суяги қиррасининг остеотомиясини ўз ичига олади (товон суяги қиррасининг суриладиган остеотомияси (Koutsogiannis), ёпиқ бурчакли остеотомия (Dwyer)), шунингдек, турли хил тўпиқ усти остеотомия усуллари қўланилган. Бундай усулларда оёқ олд қисми бўғимларида ҳаракат амплитудаси ўзгармайди, лекин уларнинг жойлашиши ўзгаради [2]. Бу усуллар алоҳида ҳолда жуда кам қўлланилади. Улар орасидан энг кўп қўлланиладигани – товон суяги қиррасининг суриладиган остеотомияси бўлиб, бошқа коррекция усулларига қўшимча сифатида ишлатилади. Ригид ясси оёқ касаллигининг даволашнинг энг кўп тарқалган усуллари – бу бўғимлардаги ҳаракат доирасини қисқартирувчи оёқнинг медиал томони юмшоқ тўқималарида жарроҳлик аралашувларидир. Бундай усулларда рецидивлар юқори фоизда кузатилгани учун бу усуллар жуда кам ҳолларда алоҳида қўлланилади. Шунингдек, болдир орқа мускул пай дисфункцияси болалар ёшида деярли учрамаслиги сабабли бу усулларни қўллаш имкониятлари чекланган. Болаларда ригид ясси оёқликни тузатишнинг бугунги кунда қўлланадиган усуллари – бу кичик болдир калта мускул пайини медиал томонга кўчириш подтаран артродездир (Н.О.Данилов,М.Шульга, 2020). Ҳозирги вақтда яхши натижалар кичик болдир узун пайини транспозиция қилиш ва болдир орқа мускул пайини қисқартиришни қайиқсимон ва ички понасимон суякларнинг артродези билан уйғунлаштириш орқали эришилмоқда.

Мақсад. Ригид ясси оёқ касаллиги мавжуд болаларда жарроҳлик йўли билан даволашни такомиллаштириш, реабилитация даврини қисқартириш ва ташхислаш ва жарроҳлик даволаш самарадорлигини ошириш.

Материаллар. Тадқиқот Андижон вилояти кўп тармоқли болалар тиббиёт марказининг травматология ва ортопедия бўлимида ўтказилган. Унда 51 нафар ригид ясси оёқлик ташхиси қўйилган бемор иштирок этди.

Натижалар. Ригид ясси оёқ касаллиги мавжуд болаларни жарроҳлик йўли билан даволашни такомиллаштиргандан кейин рецидивлар улуши 20%га камайган ва реабилитация жараёни тезлашган.

Хулоса. Бизни фикримизча, ригид ясси оёқ касаллиги мавжуд болаларни даволашда қўшимча патологияларни бартараф қилиб, маҳаллий тўқималардан фойдаланган ҳолда янги жарроҳлик усулини қўллаш рецидивлар улушининг камайишига ва реабилитация жараёни қисқаришига ва харажатларни камайтиради.

НАШ ОПЫТ ХИРУРГИЧЕСКОГО ЛЕЧЕНИЯ ПРИ ТЯЖЁЛЫХ СТАДИИ ХОНДРОМАЛЯЦИИ НАДКОЛЕННИКА

Умаров Ф.Х., Ирисметов Д.М., Шамшиметов Д.Ф., Таджиназаров М.Б., Ражабов К.Н., Рустамов Ф.Р., Хамроев Ш.Ф., Сафаров М.М.

Республиканский специализированный научно-практический медицинский центр травматологии и ортопедии, Ташкент,Узбекистан

Введение. Хондромаляция надколенника в основе которого лежит изменение хрящевой поверхности, представляет клинический пателлофеморальный болевой синдром (ПФБС). На боль в колене приходится примерно 5% всех обращений за первичной медицинской помощью у взрослых. ПФБС характеризуется болью в передней части колена и составляет 10–25% всех обращений в клиники физиотерапии.

Несмотря на популярность поверхностьная туннелизация как метода первой линии лечения дефектов суставного хряща в колене, систематической информации о его клинической эффективности для восстановления суставного хряща и долгосрочного улучшения функции колена не существует. Поверхностьная туннелизация обеспечивает эффективное краткосрочное улучшение функции коленного сустава, но данных о его долгосрочных результатах недостаточно. К недостаткам этого метода относятся ограниченное восстановление гиалиновой ткани, переменный объём восстанавливаемого хряща и возможное ухудшение функции.

Цель. Оценит влияние артроскопической ассоциированной мобилизации и сквозной туннелизации надколенника на пателло-феморальный болевой синдром и на хондромаляции III-IV степени.

Материалы и методы. В отделении спортивной травмы Республиканского специализированного научно-практического медицинского центра травматологии и ортопедии в период 2020-2024 гг. нами проведены артроскопическая диагностика и лечение 67 пациентов, из которых женщин было 38 пациента (57.3%), а мужчин - 29 пациент (42.7%). Среди больных до 18 лет было 3 пациент, от 19 до 30 лет - 7 пациентов, от 31 до 40 лет – 2 пациентов, от 41 до 50 лет – 24 пациентов, от 51 до 60 лет – 31 пациента.

Основными жалобами у большинства больных были ограничения движения, ноющие или схваткообразные боли в коленном суставе, усиливающиеся при физической нагрузке, а также при перемене погоды, на затруднение ходьбы по неровной поверхности и ступенькам. Боли иногда разлитые, без четкой локализации.

Больным проводилось лаваж и дебридмент всего сустава, мобилизовали латеральный край надколенника, релиз наружного удержателья. С целью стабилизации производили абляцию весящей части суставной поверхности надколенника и сквозную туннелизацию поврежденной участки гиалинового хряща с помощью спиц диаметром 1,0 мм. У большинства пациентов в верхней камере коленного сустава определялись патологические супрапателлярные складки, а также по суставной поверхности надколенника хондромалляция III-IV степени.

Обсуждение. Поверхностная туннелизация обеспечивает хорошую функциональность и обезболивание в среднесрочной перспективе, а также клинически удовлетворительные результаты в долгосрочной перспективе. Стандартизированные, высококачественные будущие исследования позволят лучше определить оптималь-

ные показания для поверхностной туннелизации в контексте стратегий восстановления хрящевой ткани. Предложенный нами метод сквозной туннелизации поврежденной участки суставной поверхности надколенника включает в себя устранение потелло-фемарального болевого синдрома. Метод продемонстрировала успешное облегчение симптомов за чет декомпрессии внутрикостного давления. Необходимы дальнейшие тщательно спланированные исследования, чтобы определить долгосрочную эффективность поверхностной туннелизации и выявить его конкретные клинические показания по сравнению с другими методами восстановления хрящевой ткани. Поверхностная туннелизация и передовые методы восстановления хрящевой ткани имеют схожие показатели повторных операций и функциональные результаты через 2 года. Однако передовые методы восстановления обеспечивают более высокое качество восстанавливаемой ткани и могут обеспечить более низкие показатели повторных операций через 5 и 10 лет.

Результаты. Представленные данные демонстрируют выраженное улучшение функционального состояния коленного сустава и снижение интенсивности болевого синдрома после хирургического вмешательства. По шкале IKDS отмечен рост средних значений с 61,8 ± 5,1 до 88,4 ± 7,3 к шестому месяцу наблюдения, что свидетельствует о значительном восстановлении функции. Параллельно по шкале VAS зарегистрировано уменьшение болевых ощущений с 3,6 ± 0,7 до 1,2 ± 0,5. Наиболее заметная положительная динамика зафиксирована в шестой месяц после операции с последующим постепенным улучшением, что подтверждается статистической значимостью различий ($p < 0,0001$).

Заключение. Предложенный нами метод сквозной туннелизации поврежденной участки суставной поверхности надколенника показал преимущества, заключающиеся в снижении болевого синдрома за счет декомпрессии внутрикостного давления.

Несмотря на полученные результаты, доказанную эффективность и безопасность введения туннелизации при лечении хондромаляции надколенника III-IV степени, считаем необходимым проведения дальнейших исследований по изучению данной патологии.

Проведенные нами лаваж и дебридемент всего сустава и особенно наружной фасетки, а также мобилизация латерального края надколенника и релиз наружного удержателя обеспечивают мобильное и свободное скольжение суставной поверхности надколенника, тем самым уменьшают воспалительные изменения.

КОНСЕРВАТИВНОЕ ЛЕЧЕНИЕ КИЛЕВИДНОЙ ДЕФОРМАЦИИ ГРУДНОЙ КЛЕТКИ (КДГК) У ДЕТЕЙ.

Уралбоев И.Э., Ахмедов Ю.М., Шадиева Х.Н., Эркинова А.И.

Самаркандский областной детский многопрофильный медицинский центр, Самарканд, Узбекистан.
Самаркандский медицинский университет, Самарканд, Узбекистан.

Актуальность. КДГК сложным пороком развитие в стенке грудной клетки часто вызывающий с социальным и психоэмоциональным расстройством с связи чем относится к актуальным проблемам хирургии детского возраста.

Цель исследования: усовершенствовать эффективность лечение КДГК и оценит эффективность лечения у детей разном возрасте.

Материал и методы исследования. В отделении детской ортопедии ОДММЦ с 2018 по 2025 гг. под наблюдением и консервативном методом лечение находилось 612 детей с КДГК. Из них 394 (64.0%) мальчика в возрасте от 4 до 20 лет и 218 (36.0%) девочек в возрасте от 4 до 12 лет. Нами применена классификация Г.А.Баирова и А.А.Фокина (Федерация России 1983г). В зависимости от типа были выявлены манубриокостальный тип у 81 (13.2%), корпокостальный тип – 390(64.0%) из них:(пирамидальный-293; круглая груд-97); реберный тип – 141 (23.0%) больных. По степени деформации больные были распределены: II ст.-301(49,0%), III ст.311(51,0%). Симметрический тип наблюдался у 344(56.2%), асимметрический у 233(38,1%) и смешанном форме (по Парку) у 355.7%) больных. Все больные проходили полное комплексное клиническое обследования в амбулаторном условие.

Показаниями к консервативному методу лечения у больных являлись косметический дефект и внутригрудное давление (с 0р≤20 по классификации M.Yuksel, Стамбул, Турция). При консервативном методе лечения применялись компрессирующие ортезы (производства Узбекистан, Патент на изобретение РФ № 2725963, Патент на изобретение Узб. № IAP 07591).

Показаниями к операции асимметричный тип килевидной деформации грудной клетки являлись высокое внутригрудное давление (более р≥25 кг по классификации M.Yuksel, Стамбул, Турция 2010г) и не корригируемая деформация с консервативным путем в основном у старше 20 лет. При оперативном лечении у 31(5.1%) больных использовался малонвазивный способ сэндвич по Парк.

Результаты: лечения через 6–12 месяцев: после консервативного метода лечения у 370 детей (60,4%) расценивались как хорошие, у 198 (32.4%) детей — удовлетворительные, у 13(2,1%) больных продолжение ношение ортезов повторно. Отмечалось выравнивание грудины и формы грудной клетки, улучшение функциональных показателей сердечно-сосудистой и дыхательной систем. Выявлены удовлетворительные результаты лечения косметического дефекта грудной клетки и улучшение психики пациента.

Заключение: Лечение детей с КДГК по предложенной методике позволило получить высокий процент хороших и удовлетворительных результатов.

ОСОБЕННОСТИ КОРРЕКЦИИ ВОРОНКООБРАЗННОЙ ДЕФОРМАЦИИ ГРУДНОЙ КЛЕТКИ У ДЕТЕЙ РАЗНОГО ВОЗРАСТА

Уралбоев И.Э., Хамдамов М.М., Кувватов Д.Х., Туракулов Ф.Ш., Эшанкулов Ш.

Самаркандский областной детский многопрофильный медицинский центр, Самарканд, Узбекистан.
Самаркандский медицинский университет, Самарканд, Узбекистан.

Актуальность: Воронкообразная деформация грудной клетки представляет собой сложный порок развития, который может привести к косметическим проблемам и повлиять на сердечно-легочную систему, что снижает качество жизни.

Цель – оценить эффективность коррекции деформации и анатомических параметров ВДГК у девочек различного возраста.

Методы исследования: Данное ретроспективное исследование было проведено в период 2016-2025 гг. у 126 пациентов в возрасте 11-20 лет с ВДГК, получавших лечение разными методами. Хирургическое лечение было основано на морфологической классификации H.J. Park (2009).

Все пациенты имели умеренный или тяжелый уровень ВДГК с индексом Галлера более 3,2 и нуждались в хирургическом лечении. Среди пациентов было 76 (66,1%) мальчика и 50 (33,9%) девочек.

Больные были разделены на 2 группы в зависимости от возраста:

1-группа - подростковый возраст (11-14 лет).

У мальчиков устанавливалась одна асимметричная пластина, у девушек - кросс ассиметричная чайкообразная пластина с учетом асимметрии грудных желез;

2-группа - юношеский возраст (15-20 лет).

Использовались кросс симметричные пластины у мальчиков и кросс ассиметричные пластины с учетом асимметрии грудных желез у девочек.

Результаты: следовательно, при лечении ВДГК устанавливались симметричные, поперечные или асимметричные пластины в форме чайки, которые пересекали очаг деформации и соединяли мост с помощью зажимной гайки. Симметричные пластины установлены у 52 (46,4%) пациентов; асимметричные пластины - у 60 (53,6%) пациентов;

Через 26-30 мес у 95 (85,0%) пациентов результат отмечался как «хороший»; у 14 (12,5%) - «удовлетворительный»; у 3 (2,7%) - «неудовлетворительный» из них у 2 (1,8%) пациентов через 4 месяца наблюдалась асимметрия молочных желез, а у 1 (0,9%) - отрыв фиксирующей гайки.

Вывод: выявлено, что метод кросс при оперативном лечении ВДГК в любом возрасте дает «хорошие» результаты. Симметричные или асимметричные пластины в форме чайки, соединенные по методу Парк, безопасны и эффективны при коррекции умеренной и тяжелой форм ВДГК с асимметрией молочных желез. Учет анатомических различий обеспечивает общий успех при выборе хирургического подхода.

ОСОБЕННОСТИ КОРРЕКЦИИ КИЛЕВИДНОЙ ДЕФОРМАЦИИ ГРУДНОЙ КЛЕТКИ (КДГК) У ДЕВУШЕК В ПУБЕРТАТНОМ И ПОСТПУБЕРТАТНОМ ПЕРИОДАХ ЖИЗНИ

Уралбоев И.Э., Ахмедов Ю.М., Шадиева Х.Н., Эркинова А.И.

Самаркандский областной детский многопрофильный медицинский центр, Самарканд, Узбекистан.
Самаркандский медицинский университет, Самарканд, Узбекистан.

Актуальность: Килевидная деформация грудной клетки (КДГК) — это сложный врожденный порок развития с выраженный анатомический и косметический дефект грудной клетки у девушки старшей возрастной группы, который ведет асимметрии грудной железы и изменениям психики.

Цель: описать метод коррекции КДГК с ортезом у девушек в пубертатном и постпубертатном периодах жизни.

Материал и методы исследования: с 2018 по 2025 г в отделении ортопедии

ОДММЦ проводились консервативное методы лечение 122 девочка в возрасте от 11 до 20 лет КДГК с II-III степени. Показаниями к консервативному методу лечения у больных являлись косметический дефект грудной клетки, асимметрия молочных желез. Для коррекции КДГК использует специально разработанный компрессирующий ортез (производство в Узбекистан, Патент на изобретение РФ № 2732314; Патент на изобретение РУз № IAP 07303) с передней пластина соответствует геометрической форме выступающей части у молочных желез.

Результаты: Лечение проводилось в 3 этапа. На первом этапе ношение ортеза компрессирующей силой в 2-3 кг около 30-60 дней. На втором этапе добавляется компрессирующая сила ортеза на 1-2кг, леченин продолжается 45-60 дней. На третий этап длится 7–10 месяцев, ортез должен касаться грудной клетки без компрессии и обеспечивать компрессирующее усилие только во время вдоха. Дополнительно назначаются ЛФК.

Заключение: Коррекция КДГК с помощью специального разработанного компрессирующего ортеза, имеющего на передней пластина углубления по форме молочных желез и оказывающего давление непосредственно в месте деформации. Это позволяет устранить негативное воздействие на молочные железы и снизить риск несимметричного развития и повреждения молочных желез, также обеспечив удовлетворительное исправление деформации в 97,1% случаев для подростков (11-17 лет) и 93,4% для взрослых (18 - 20 лет) женского пола.

НАШ ОПЫТ ЛЕЧЕНИЕ ГРУДНОЙ КИФОЗА ПОЗВОНОЧНИКА С СОЧЕТАНИЕМ КИЛЕВИДНАЯ ДЕФОРМАЦИЯ ГРУДНОЙ КЛЕТКИ У ДЕТЕЙ

Уралбоев И.Э., Ахмедов Ю.М., Шадиева Х.Н., Эркинова А.И.

Самаркандский областной детский многопрофильный медицинский центр, Самарканд, Узбекистан.
Самаркандский медицинский университет, Самарканд, Узбекистан.

Актуальность. Грудной кифоз и килевидная деформация грудной клетки (КДГК) сложный, выраженный анатомический и косметический врожденный порок развития, сопровождающийся искривлением позвоночника в сагиттальной плоскости выпуклостью назад и искривление грудной клетки у детей, особенно старшей возрастной группы (12-18 лет) ведет не только в отставании физическом развитии, но и к изменениям психики.

Цель исследования: определить эффективность консервативного лечения кифоза позвоночника с сочетанием КДГК у детей.

Материал и методы исследования. Под наблюдением и лечением находилось 241 детей с грудным кифоз с сочетанием КДГК. Из них 151 (63.0%) мальчика и 90 (37.0%) девочек в возрасте от 12 до 18 лет.

Были выявлены врожденный кифоз у 12 (5.0%) детей; вторичный – 19 (8.0%), осаночный-52(22.0%); рахитический- у 8(3,3%); мобильный (или компенсаторный) – 150 (62.2%) больных.

По степени деформации кифоза: I-57(24.0%), II-(A-B).166(69,0%), III-18(7,0%).

По локализации: грудной кифоз наблюдался у 213(88,4%), шейный у 22(9,1%),

поясничный у 6(2.5 и %) больных.

Кифоз со сочетанием с КДГК у 228(95.0%) и кифосколиозом у 13(5,0%) больных.

Показаниями к консервативному методу лечения больных являлись компрессия внутригрудных органов, поражение межпозвоночных нервов, косметический дефект с нарушением межреберных мышц и деформации грудной клетки.

При консервативном методе лечения применялись трёхкомпонентный компрессирующие ортезы (производства в Узбекистан, Патент на изобретение РФ № 2748115; Патент на изобретение РУз № IAP 07160) у 221(92.0%) больных.

Показаниями к операции при кифозе грудной клетки являлись III степени кифоза, угол деформации более 70 градусов с тотальным типом и не корригируемая деформация консервативным путем у 11(5,0%) больных, в основном с 18 лет и старшей возрастной группы и кифосколиозом у 9(4,0%) больных отправлены для дальнейшего лечения в отделение вертебрологии.

Результаты: через 6–12 месяцев после консервативного лечения с помощи трёхкомпонентным компрессирующим ортезом у 163 (74,0%) расценивались как хорошие, у 41 (19,0%) удовлетворительные, у 17(8,0%) больным рекомендовано продолжение ношение ортезы повторно. При этом отмечалось выравнивание позвоночного столба и формы грудной клетки, улучшение функциональных показателей внутригрудных органов и функции межпозвоночных нервов. Выявлено удовлетворительные лечение косметического дефекта грудной клетки и улучшение психики пациента.

Заключение. Таким образом лечение детей грудной кифозом с сочетанием килевидная деформация грудной клетки по предложенной методике позволило получить высокий процент хороших и удовлетворительных результатов.

ВОССТАНОВИТЕЛЬНОЕ ЛЕЧЕНИЕ И РЕАБИЛИТАЦИЯ СТОЙКОЙ ПАССИВНОЙ КОНТРАКТУРЫ ЛОКТЕВОГО СУСТАВА У ДЕТЕЙ

Уринбаев П.У., Эранов Ш.Н.

Самаркандский государственный медицинский университет, Самарканд, Узбекистан

Введение. Посттравматические контрактуры локтевого сустава у детей являются одной из наиболее сложных проблем детской травматологии и ортопедии. Несмотря на существующие хирургические методы коррекции, такие как постепенная дистракция с помощью внешних фиксаторов (Gausepohl et al., 2006; Wang et al., 2012; Karatosun et al., 2018), их применение у детей младшего возраста ограничено из-за высокой травматичности, длительности фиксации, а также необходимости инвазивного вмешательства. В связи с этим актуальным остается поиск простых, безопасных и доступных методов лечения стойких контрактур, адаптированных для детского возраста.

Цель исследования. Разработать и внедрить методику устранения пассивной стойкой контрактуры локтевого сустава у детей с использованием простого и безопасного приспособления, не требующего сложных хирургических манипуляций.

Материалы и методы. Наше сообщение основано на изучения результатов лечения у 21 детей с застарелыми переломами дистального конца плечевой кости. Мальчиков было 19, девочек - 2. По возрасту больные распределялись следующим

образом: 2-5 лет - 1, 6-8 лет - 5 больных, 9-14 лет - 12 больных, 15-16 лет - 3. Давность травмы у 4 больных составила 1 месяц, у 2 больных - 2 месяца, у 7 больных - 3-5 месяцев, у 8 больных - от 1 года до 5 лет. Анализ предшествовавшего лечения показал, что у 13 больных лечение проводилось по месту жительства в районных больницах хирургами, врачами. Оно заключалось у 11 больных в наложении гипсовой повязки на 7-14 дней, у 2 было предпринято оперативное вмешательство. 2 больные лечились при травматологическом пункте, гипсовой повязкой, 6 больные обратились к исцелителям. Характер контрактуры локтевого сустава у 7 больных имел сгибательный, у 6 больных - разгибательный, у 8 сгибательно-разгибательный. По объему движения в суставе: у 90,5% больных отметили плохую функцию сустава.

Восстановительное лечение мы назначали по следующей схеме.

I. Больным со сроком после травмы от 4 недель до 2 месяцев (I группа): 1) физиотерапия - электрофорез лидазы (йодистого калия, новокаина) или ультразвук; 2) лечебная гимнастика по 2-му периоду с переходом на 3-й период (по Maria Wong 2024). Лечебная гимнастика завершалась коррегирующими укладками.

II. Больным, обратившимся через 2-3 месяца и более после травмы (2 группа): 1) тепловые процедуры - парафино-озокеритовое аппликации; 2) лечебная гимнастика по 3-му периоду, плавание; 3) массаж, минуя сустав. Избирательный массаж в зависимости от характера контрактуры.

Курс лечения рассчитан на 2 недели, далее делается перерыв на 3-4 недели. В перерыве мы рекомендовали продолжать занятия лечебной гимнастикой в домашних условиях после теплой ванны для верхней конечности, 1-2 раза в день.

Повторный курс восстановительного лечения больным I группы проводили через 3-4 недели. Им рекомендовали курс лечения, предусмотренный для П группы. По окончании второго курса лечения советовали продолжить занятия лечебной гимнастикой с отягощением (250-500 г) под наблюдением травматологов, хирургов по месту жительства.

Части больным при недостаточном восстановлении функции сустава через 2-3 месяца повторяли курс лечения, предназначенный для II группы.

Мы разработали и применяли простой, приемлемый для детского возраста шину для восстановления сгибательной контрактуры в комплексе восстановительного лечения. Для этого использовалось оригинальное приспособление, включающее два кольца по типу колец Дельбе, изготовленных из ваты и хлопчатобумажной ткани, мягкий эластический шнур и дощечку размером, соответствующим предплечью. Дощечка фиксировалась к кисти и верхней трети предплечья со стороны разгибательной поверхности; по ее краям имелись вырезы для предотвращения сползания шнура. Эластический шнур натягивался между кольцами и предплечьем, создавая постепенное дозированное сгибание в локтевом суставе на 15–20°. После снятия шнура разгибание происходило за счет веса предплечья и активной работы мышц плеча. Процедуры выполнялись после физиотерапевтических воздействий, массажа и лечебной гимнастики, повторялись до 4 раз в день. Метод применялся у детей с ограничением движений локтевого сустава, плохо поддающихся восстановлению традиционными консервативными мерами.

Результаты. Применение разработанного способа позволило добиться постепенного увеличения объема сгибательных движений в локтевом суставе без осложнений. Оценка функции локтевого сустава проводилась по разработанной шкале, учитывающей анатомо-функциональное состояние конечности. При этом отличные и хорошие результаты восстановления функции были достигнуты у 19 детей

(90,5%), удовлетворительные – у 2 детей (9,5%). Неудовлетворительных исходов не отмечено. В отличие от методов с применением внешних фиксаторов, использование данного приспособления оказалось более щадящим, безопасным и доступным для амбулаторного применения.

Заключение. Предложенный метод лечения пассивных стойких контрактур локтевого сустава у детей является эффективным и простым в использовании. Он позволяет восстановить объем движений без применения сложных технических средств и оперативных вмешательств, что делает его доступным в условиях детской ортопедической практики. Полученные результаты подтверждают перспективность дальнейшего внедрения методики в клиническую практику и ее возможное использование на ранних этапах реабилитации.

МЕТОДЫ ИССЛЕДОВАНИЯ СТОПЫ У ДЕТЕЙ С ВРОЖДЕННОЙ КОСОЛАПОСТЬЮ В РАЗНЫХ ВОЗРАСТНЫХ ГРУППАХ

Уринов Ж. З., Давлатов Б.Н., Кулдашев К.А.

Андижанский областной детский многопрофильный медицинский центр, Андижан, Узбекистан

Введение. Врожденная косолапость (ВК) является часто встречаемой аномалией развития костно-мышечной системы. По статистическим данным ВОЗ, на 1000 новорожденных детей с данной патологией приходится 0,1-0,3 %. По данным различных авторов, она составляет 1,5-34,4 % деформацией стопы и стоит на втором месте после врожденного вывиха бедренной кости

Цель исследования: улучшение методов диагностики, лечения и реабилитации детей с врожденной косолапостью.

Материалы и методы. В отделении травматологии и ортопедии Андижанского областного детского многопрофильного медицинского центра (АОДММЦ) с 2022 до 2025 года лечились 49 больных с ВК. Из них мальчиков было 34 (68,7%), девочек 15 (31,3%). Двухсторонняя ВК у 35 (70,6%), односторонняя 14 (29,4%). Возраст детей было до 8 летнего возраста. Больные были распределены по возрастным группам согласно классификации ВОЗ, основанной на анатомо-физиологических особенностях детей различного периода жизни.

У детей до одного года, для диагностики была применена шкала Catterall Pirani. По этой шкале, каждый признак оценивалось в 0, 0,5 или 1 баллов. Из набранных баллов оценивалось, состояние стопы в до и после лечения. Хорошими результатами считались, когда набирается до 1 балла, удовлетворительными результатами – 2-4 баллов, неудовлетворительными – когда набиралось, больше чем 4х баллов.

У детей от одного до трех летнего возраста было применено комьпютерно-подометрическое исследование, которое позволило нам, получить информацию, о состоянии нагружаемой частью стопы. Оно рекомендовалось больным, в основном после самостоятельного наступления на ноги.

Детям старше трехлетнего возраста, для диагностики и сравнения полученных результатов, нами проводилось рентгенологическое исследование стоп в дух проекциях.

Легкая степень деформации определялась у 14 (28,6 %) детей, Средняя степень 24 (49 %) и тяжелая степень у 11 (22,4 %).

Все полученные данные после исследований, были зафиксированы в амбулаторных картах.

Результаты и обсуждения: Отдаленные результаты лечения больных с ВК были изучены у всех 49 пациентов. Хорошие результаты были получены у 42 (85,6 %) пациентов, удовлетворительные у 6 (12,2 %), не удовлетворительные у 1 (2 %).

Критериями отдаленных результатов лечения явились следующие показатели.

Результаты считались хорошими, если не наблюдались компоненты деформаций, стопа приобрела правильную форму и ребенок ходил с полной нагрузкой на нагружаемую часть стопы, в течение двух лет, после операции. Результаты считались удовлетворительными, если в стопе наблюдались частичные компоненты деформации, послеоперационный рубец вредило пациенту только с косметической точки зрения. Результаты лечения считались не удовлетворительными, если наблюдался полной рецидив деформации и ребенок ходил с нагрузкой наружной частью стопы.

Вывод. ВК является многоплоскостной деформацией стопы и она развивается во внутриутробном периоде и развивается до 5 летнего возраста. В раннем периоде деформация легко корригируется. В пропущенном случае, возникают вторичные изменения в мягких тканях и костной структуре опорно-двигательного аппарата, развиваются смешанные устойчивые контрактуры в суставах стопы, требующие комбинированного хирургического вмешательства.

ERTA YOSHLI BOLALARDA TUG`MA MAYMOQLIKNI TASHXISLASH

O`rinov J.Z., Davlatov B.N., Quldashev Q.A.

Andijon Davlat Tibbiyot Instituti bolalar travmatologiyasi, ortopediyasi va neyrojarrohligi kafedrasi, Andijon, O'zbekiston
Andijon Davlat Tibbiyot Instituti travmatologiya, ortopediya va neyrojarrohlik kafedrasi, Andijon, O'zbekiston

Tug`ma maymoqlik (TM) – suyak-bo`gim tizimi deformatsiyalari ichida eng ko`p tarqalganlaridan biri hisoblanadi. Bir qator mualliflarning fikriga ko`ra, TM tayanch-harakat tizimi deformatsiyalarining 1,5-36 % ni tashkil qiladi.

TMda oyoq panjasi deformatsiyasini korrektsiyalovchi, turli hil konservativ va operativ davo usullari taklif qilingan. Ammo, statistik ma`lumotlar shuni ko`rsatadiki, retsidiv holatlari 12-36 % holatlarda kuzatilib, ba`zi holatlarda, ota-onalar va bolalar ortopedlarinig qoniqmasligiga sabab bo`layapti.

Andijon viloyat bolalar ko`p tarmoqli tibbiyot markazi, travmatologiya va ortopediya bo`limida ohirgi 5 yil ichida TM bilan 48 nafar, 1 yoshdan 3 yoshgacha bo`lgan bemorlar davolandi. Ulardan 29 (60,4 %) nafari o`g`il bolalar, 19 (39,6%) nafari qiz bolalar. Ikki tomonlama deformatsiya 33 (68,7 %), bir tomonlama deformatsiya 15 (31,3 %) nafar bemorlarda kuzatildi.

Mustaqil yurishni boshlagan bemorlarda, deformatsiya darajasini baholash uchun, biz kompyter podometriya tekshiruvidan foydalandik.

Odatda, komputer podometriya tekshiruvi, bola tik turgan holatda o`tkaziladi.

Bemor oyog`i bilan to`liq platforma ustiga chiqadi va olingan ma`lumotlar qayta ishlanib, monitorga uzatiladi. Olingan oyoq panjasi ostidagi ma`lumotlarga asoslanib, oyoq panjasi ostidagi yuklamaning tarqalishi xaqida hulosa qilinadi. Bundan tashqari, bu ma`lumotlar, deformatsiya kuzatilgan oyoq panjasini sog`lom oyoq panjasi bilan (agar deformatsiya bir taraflama bo`lsa), birlamchi olingan natijalarni, davo muolajalaridan so`nggi natijalar bilan solishtirish, imkonini berdi.

Kompyuter podometriya tekshiruvini o`tkazishda, quyidagi normal va patologik chiziqlardan foydalandik.

1. Birinchi chiziq – bu tovon suyagining ko`ndalang chizig`i, avval tovon suyagi markaziy nuqtasi aniqlanadi va shu chiziqdan, frontal tekislikda, tovon suyagi o`qiga parallel ravishda, chiziq o`tkaziladi.

2. Ikkinchi chiziq – oyoq panjasi bo`ylama o`qi, bu chiziq, tovon ko`ndalang chizig`iga nisbatan 90° burchak ostida o`tkaziladi. Odatda, bu chiziq ikkinchi barmoqqa to`g`ri keladi.

3. Uchinchi chiziq – bu patologik chiziq. Odatda, bu chiziq, oyoq panjasi old qismi adduktsiya holatida kuzatilib, tovon suyagi markaziy nuqtasidan, ichkariga ikkinchi barmoqqa tortilgan chiziq hisoblanadi.

TM og`irlik darajasini aniqlashda, oyoq panjasi patologik va bo`ylama chizig`i orasida hosil burchak o`lchanadi.

TMni tashxislashda, qo`llanilgan kompyuter podometriya ma`lumotlariga asoslanib, oyoq panjasi old qismi adduktsiyasini baholash usuli, deformatsiyani davolashdan avvalgi va keyingi davrlarida, olingan ma`lumotlarni, qisqa muddatlarda, ambulator va statsionar sharoitda taqqoslash imkonini berdi.

KO`KRAK YOSHIDAGI BEMORLARDA TUG`MA MAYMOQLIKNI TASHXISLASH

O`rinov J.Z., Davlatov B.N., Quldashev Q.A.

Andijon Davlat Tibbiyot Instituti bolalar travmatologiyasi, ortopediyasi va neyrojarrohligi kafedrasi, Andijon, O'zbekiston
Andijon Davlat Tibbiyot Instituti travmatologiya, ortopediya va neyrojarrohlik kafedrasi, Andijon, O'zbekiston

Tug`ma maymoqlik (TM) – bolalar suyak-mushak tizimida eng ko`p uchraydigan anomaliyalardan biri hisoblanib, bu deformatsiya tayanch-harakat tizimi kasalliklari ichida 35,8 % ni tahkil qiladi. TM, uchrashi bo`yicha, tug`ma son suyagi chiqig`idan so`ngi ikkinchi o`rinda turadi. Har yili yer yuzida 100.000 dan ortiq TM bilan chaqaloqlar tug`ilib, 1000 ta sog`lom chaqaloqqa 1-2 nafar bemor to`g`ri keladi.

Deformatsiya oyoq panjasi va boldir oshiq bo`g`imining anomal joylashuvi bilan ifodalanib, o`z vaqtida davo muolajalari olib borilmasa, og`ir darajadagi nogironlakka olib keladi.

Andijon viloyat bolalar ko`p tarmoqli tibbiyot markazi, travmatologiya va ortopediya bo`limida ohirgi 6 yil ichida TM bilan 51 nafar, 1 yoshgacha bo`lgan bemorlar davolandi. Ulardan 35 (68,7 %) nafari o`g`il bolalar, 16 (31,3%) nafari qiz bolalar. Ikki tomonlama deformatsiya 36 (70,6 %), bir tomonlama deformatsiya 15 (29,4 %) nafar bemorlarda kuzatildi.

TM bemorlar oyoq panjasi deformatsiyasi, og`irlik darajasini baholashda oyoq

panjasidagi patologik burmalarga asoslandik. Odatda bu patologik burmalar, 1 yoshdan katta bemorlarda yo`qolib ketadi. U burmalarning holatiga qarab, gipsli boylamda davolanishni davom ettirish yoki breyslash bosqichiga o`tish kerakligi haqida hulosa qilinishi mumkin. TMlikning 6 ta belgilari farqlanib, 3 tasi oyoq panjasining o`rta qismida, 3 tasi esa orqa qismida kuzatiladi. Har bir belgi ball tizimi bo`yicha baholanadi. To`plangan ballar yig`indisidan deformatsiyaning o`g`irlik darajasi kelib chiqadi. Agar ballar yig`indisi 4 ni tashkil qilsa, demak bu yengil darajadagi maymoqlik. Agar ballar yig`indisi 4 dan 8 gacha bo`lsa, demak bu o`rta og`ir darajadagi maymoqlik. Agar ballar yig`indisi 9 dan 12 gacha bo`lsa, bu og`ir darajadagi maymoqlik hisoblanadi.

I-Medial burmalar. Medial burmalar qayiqsimon suyak ustida joylashgan burmalardir. Agar kichik hajmdagi 1 dona burma bo`lsa, bu normal oyoq panjai hisoblanadi.

1-ball: agar chuqur bo`lmagan 2 dona burma bo`lib, oyoq panjasi shaklini o`zgartirmasa;

2-ball: agar 2 dona chuqur burmalar bo`lib, oyoq panjasi shaklini o`zgartirsa.

II- Oyoq panjasi old qismi egriligi. Agar egrilik bo`lmasa, bu normal holatdagi oyoq panjasi hisoblanadi.

1-ball: agar egrilik 15°S gacha bo`lsa;

2-ball: agar egrilik 15°S dan yuqori bo`lsa.

III-Kaft usti bukilishining baholash. Agar oyoq panjasi 5°Sdan yuqori bukilsa, bu normal holatdagi oyoq panjasi hisoblanadi.

1-ball: agar oyoq panjasida 5°S kaft usti va 5°S kaft osti bukilishlari kuzatilsa;

2-ball: agar oyoq panjasida 5°Sdan past bo`lgan, kaft osti bukilishlari kuzatilsa.

IV-Tovon usti burmalari.

1-ball: agar chuqur bo`lmagan 2 dona burma bo`lib, oyoq panjasi shaklini qisman o`zgartirsa;

2-ball: agar 1 yoki 2 dona chuqur burmalar bo`lib, oyoq panjasi shaklini o`zgartirsa.

V-Tovon do`ngining paypaslanishi. Paypaslash oyoq panjasi osti tovon qismidan boshlab, boldir orqa yuzasi tomon davom ettiriladi. Odatda, sog`lom bolalarda tovon do`nggi yengil paypaslanadi.

1-ball: agar tovon suyagi do`nggi yumshoq to`qimalar tubida, qiyinchilik bilan paypaslansa;

2-ball: agar tovon suyagi do`nggi umuman paypaslanmasa.

VI-Oshiq suyagi boshchasining paypaslanishi. Odatda, sog`lom bolalarda oshiq suyagi boshcasi paypaslanmaydi.

1-ball: agar oshiq suyagi boshchasi, qayiqsimon suyakning qoplanishi tufayli, qisman paypaslanishi kuzatilsa;

2-ball: agar oshiq suyagi boshchasi, abduktsiya holatida ham, osonlikcha paypaslansa.

Bu tashxislash usulining bizning markazimizda qo`llanishi, TM bilan davolanayotgan bemorlar, deformatsiya darajasini baholash, retsidiv holatlarini erta aniqlash va olingan natijalarga asoslanib, tashrihdan oldingi va keyingi natijalarni taqqoslash imkonini berdi. Shu bilan birga, TM bemorlarda nogironlik darajasini pasaytirib, reabilitatsiya davridagi e`tiborni kuchaytirish imkonini berdi.

ЯНГИ ТУҒИЛГАН ЧАҚАЛОҚЛАРДА ЧАНОҚ СОН БЎҒИМИ УЗИ ТЕКШИРУВИ

Хамраева Н.И.

Навоий вилояти оналар ва болалар саломатлиги маркази, Навоий, Ўзбекистон

Кириш: Чаноқ сон бўғимининг туғма дисплазияси (ЧСБД) – болалар орасида энг кўп учрайдиган ортопедик касалликлардан бири ҳисобланади. Тарқалиши турли манбаларда 1,5–4 фоиз атрофида деб қайд этилади, баъзи минтақаларда эса бу кўрсаткич юқорироқ бўлади.

Касаллик эрта босқичда аниқланмаса, болада оёқ қисқариши, ланглик, ҳаракатланиш чекланиши, оғриқлар ва келгусида ногиронликка олиб келиши мумкинлиги сабабли янги туғилган чақалоқларда чаноқ сон бўғимини инструментал ташхис қилиш, хусусан УТТ текшируви катта аҳамиятга эга.

Мақсад: Янги туғилган чақалоқларда чаноқ сон бўғимининг морфологиясини аниқлаш.

- Дисплазия, сублюксация ва дислокация ҳолатларини эрта ташхис қилиш.
- Чақалоқларда чаноқ-сон бўғими дисплазияси тарқалишини баҳолаш ҳамда унинг олдини олишда УТТнинг аҳамиятини кўрсатиш.

Материал ва методлар:

Тадқиқот вақти: 3 ой.

Тадқиқот олиш жойи: Вилоят перинатал маркази.

Тадқиқот контингенти: 120 нафар янги туғилган чақалоқ.

Усул: УТТ орқали Граф методи асосида текширув ўтказилди.

Текширувда α ва β бурчаклари ўлчаниб, натижалар қуйидагича баҳоланди: I тур (норма), II тур (чегара ҳолат), III тур (дисплазия), IV тур (дислокация).

Натижалар:

- 120 нафар чақалоқ текширилганда натижалар қуйидагича бўлди:
- 85 нафар (70,8%) – нормал ривожланиш (I тур).
- 20 нафар (16,7%) – чегара ҳолат (II тур).
- 12 нафар (10,0%) – дисплазия (III тур).
- 3 нафар (2,5%) – сон дислокацияси (IV тур).

Муҳокама:

- Олинган маълумотлар чақалоқларда чаноқ-сон бўғими дисплазиясининг аҳамиятли даражада тарқалганлигини кўрсатади (12,5%). Эрта аниқланган ҳолатларда даволаш учун Павликов шинаси, Фрейка ёстиғи каби ортопедик воситалар самарали қўлланилса Веленский шинасига эҳтиёж туғдирмайди. Бу даволаш чоралари оналарга ўз вақтида ўргатилса мақсадга мувофиқ бўлади.
- Текширувдан ўтган болаларда дисплазия ва чегара ҳолатлар вақтида даво чоралари кўрилганда, кейинчалик жарроҳликка эҳтиёж кескин камайиши мумкин.
- Аниқланган ҳолатлар асосан қиз болаларда кўпроқ кузатилди (дисплазия қизларда 2–3 марта кўп учради).

Хулоса:

3 ойда 120 нафар янги туғилган чақалоқ текширилганда, дисплазия ва дислокация ҳолатлари умумий ҳолатларнинг 12,5 фоизини ташкил қилди.

Чақалоқларда чаноқ-сон бўғими дисплазиясининг эрта ташхис қилинганда

консерватив даво усуллари билан тўлиқ бартараф этилиши мумкин.

Янги туғилган чақалоқларда чаноқ сон бўғими УТТ текширувини оммавий скрининг сифатида жорий қилиш тавсия этилади.

Бу усул ногиронлик ҳолатларини олдини олишда муҳим аҳамиятга эга деб ҳисоблаймиз.

БОЛАЛАР ЦЕРЕБРАЛ ФАЛАЖИДА (БЦФ) МУШАКЛАР КОНТРАКТУРАСИ ТАХЛИЛИ.

Хамроев Ф.Ш., Тешаев Ш.Ж., Истамов Б.К.

У.Курбонов номидаги Республика болалар рухий-асаб касалхонаси, Бухоро, Ўзбекистон
Бухоро давлат тиббиёт институти, Бухоро, Ўзбекистон

Кириш. Болалар церебрал фалажида мушак-скелет тизимининг патологияси ортирилган жараён хисобланади. Назарий ва амалий жиҳатдан, бундай ўзгаришларни башорат қилиш, олдини олиш ёки камайтириш мумкин. БЦФ нинг спастик шаклларида касалликнинг намоён бўлиши мушакда контрактураларнинг шаклланиши билан кечади. Контрактуралар ҳаракатлар амплитудасининг чекланиши ва мушакларнинг функционал қисқаришига олиб келади. Мушак тўқималаридаги дегенерациялар организмнинг ўсиш жараёни таъсири хисобидан ўзгаришларга учрайди. Бунда қуйидаги мушак контрактуралари кузатилиши мумкин:

1. Қотмаган контрактуралар (русча: нефиксированные контрактуры)
2. Қотган контрактуралар (русча: фиксированные контрактуры)
3. Бир-бирига ўтувчан контрактуралар (русча: переходные контрактуры).

Клиник кўриниши. Қотмаган (тоник) контрактуралар мушак тонусининг ошиши билан боғлиқ бўлиб, бўғимдаги ҳаракатлар чекланиши, мушакларнинг пассив харакатлари пайтида бутунлай бартараф этилиши билан белгиланади.

Қотган контрактураларда мушакларнинг ҳақиқий анатомик қисқариши туфайли ҳаракатларнинг доимий чекланиши кузатилиб, пассив харакатларда бўғимнинг холатида ўзгаришлар аниқланмайди.

Ўтувчан контрактуралар трансформация босқичини акс эттиради, мушак гипертонуси пассив харакатлар орқали тўқималар қаршилиги ва мушак эластиклиги муааммоларини енгиб ўтган холда бўғимда физиологик амплитуда ҳаракатларига эришиш мумкин бўлади.

Даволаш усуллари. Юқорида белгилаб ўтилган контрактураларни даволаш усуллари хар хил бўлади. Бунда боланинг ёши, БЦФнинг қайси формаси билан оғриши, актив ва пассив харакатлари хажми, бўғимлардаги харакатлар чегараланиш даражаси, олдинги даволаниш жараёнларининг самарадорлиги инобатга олинган холда мушаклардаги гипертонус ёки контрактураларнинг бартараф этилиши учун даволаш тактикаси ишлаб чиқилади. Хар бир бемор учун алохида реабилитация дастури тузилиб, даволаниш босқичлари, давомийлиги кўрсатиб ўтилади.

Қотмаган контрактураларда консерватив ортопедик муолажалар (ортезлаш, босқичли гипслаш, спирт-новокаинли блокадалар, ботулинотерапия) яхши ёрдам беради. Бунда, шифокор олдида қисқа муддатли вақт мавжуд бўлиб (ўртача боланинг 5-6 ёшигача бўлган муддат), ундан унумли фойдаланиш хисобидан ижобий самарадорликка эришиш мумкин бўлади.

Қотган мушак контрактураларида консерватив даво самарасиз бўлиб, ортопедик-жаррохлик усуллари қўлланилади. Операциялар юқори бўғимдан пастки бўғимга қараб босқичли амалга оширилади. Фақатгина контрактурага учраган мушаклардаги патологик холатлар бартараф этилади. Мушакларнинг тонусини камайтириш билан бирга уларнинг кучини сақлаб қолувчи жаррохлик усуллари орқали БЦФ беморларининг таянч-харакат фаолиятида тубдан яхши ўзгаришларга эришиш, узоқ муддатдаги салбий натижаларнинг олдини олиш мумкин бўлади.

Ўтувчан мушак контрактураларида дори-дармонли реабилитация дастурлари давом эттирилиб, беморларнинг бир қисмини "қотган контрактуралар келиб чиқишидан холис қилиш" мумкин бўлади. Бунда даволаш жараёнига мажмуавий ёндашиш хисобидан ижобий самарадорлик юқори бўлади.

Мухокама. БЦФ билан оғриган беморларда мушак тонуси юқорилиги хисобидан мушакларда контрактуралар ривожланади. Контрактуралар шаклига қараб даволаш усулларининг қўлланилиши юқори даражадаги ижобий натижаларнинг асосий омилларидан биридир. Қотган мушак контрактураларида консерватив даво усуллари самарасиз хисобланади. Жаррохлик амалиётларини фақат контрактурага учраган мушакларда амалга ошириш мақсадга мувофиқдир.

БЛОКАДА ПРИВОДЯЩЕГО КАНАЛА КАК МЕТОД АНЕСТЕЗИИ ПРИ РЕКОНСТРУКЦИИ ПЕРЕДНЕЙ КРЕСТООБРАЗНОЙ СВЯЗКИ

Ходжанов И.Ю., Убайдуллаев Б.С.

Республиканский Специализированный Научно-Практический Медицинский Центр Травматологии и ортопедии, Ташкент, Узбекистан
Nano Medical Clinic2, Ташкент, Узбекистан

Введение. Артроскопическая реконструкция передней крестообразной связки (ПКС) с использованием аутотрансплантата связки надколенника - Bone-Tendon-Bone (BTB) сопряжена с развитием боли в переднем отделе сустава в области забора трансплантата. Блокада приводящего канала обеспечивает прерывание болевой импульсации из зоны забора трансплантата, что сохраняет возможность ранней активации четырёхглавой мышцы бедра.

Цель работы определение эффективности блока приводящего канала в качестве дополнения к спинномозговой анестезии реконструкции передней крестообразной связки аутотрансплантатом BTB.

Материал и методы. В исследование включены 104 пациента с изолированным разрывом ПКС, прооперированные в период с 2022 по 2024 гг. с использованием аутотрансплантата BTB. Контрольную группу составили 52 пациента, которым выполнена пластика ПКС под спинномозговой анестезией. У 52 пациентов основной группы спинномозговая анестезия дополнялась блокадой приводящего канала. Оценка результатов проводилась на основании определения выраженности болевого синдрома по шкале VAS в 1 и 2 сутки после операции, а также восстановления функции коленного сустава на основании плиометрических тестов на 6, 12 и 24 неделях.

Результаты. В первые и вторые сутки после операции интенсивность болевого синдрома по шкале VAS в основной группе ((4,19±0,68) балла и (2,56±0,89) балла,

p <0,0001) была достоверно ниже, чем в контрольной ((8,23±0,7) балла и (6,46±0,9) балла, p=0,001). К концу 6 и 12 недель показатели Single Squat test и Y-balance test в основной группе достоверно превышали аналогичные показатели в контрольной. К концу 24 недели число пациентов, которые при выполнении вертикального прыжка на одной ноге преодолели порог 90% по сравнению со здоровой стороной было значимо больше в основной группе (88,9%), чем в контрольной – (42,3%), p <0,0001. Прыжок вперёд на одной ноге успешно выполняли все пациенты основной группы (100,0%) и больше половины из контрольной (53,8%; p <0,0001). Боковые прыжки на одной ноге чаще выполняли пациенты основной группы (70,4%) и менее половины из контрольной (42,3%; p=0,04).

Заключение. Исследование подтверждает эффективность блокады приводящего канала в качестве дополнения к СМА при реконструкции передней крестообразной связки аутотрансплантатом ВТВ.

ДОЛГОСРОЧНЫЕ ИСХОДЫ И КАЧЕСТВО ЖИЗНИ ПОСЛЕ ХИРУРГИЧЕСКОГО ЛЕЧЕНИЯ СКОЛИОЗА

Холов З.С., Холбоев Г.Т., Солижонов Ш.Р., Солиев С.З.

Республиканский специализированный научно-практический медицинский центр травматологии и ортопедии, Ташкент, Узбекистан

Сколиоз, независимо от его этиологии, представляет собой заболевание, оказывающее значительное влияние не только на функцию опорно-двигательного аппарата, но и на общее качество жизни пациента. В тяжёлых случаях деформация позвоночника приводит к нарушению дыхательной и сердечно-сосудистой систем, ограничению физической активности, болевому синдрому и выраженным косметическим проблемам. Поэтому хирургическое лечение направлено не только на коррекцию деформации, но и на улучшение функциональных и психосоциальных показателей пациента.

В последние десятилетия развитие современных методов фиксации позвоночника (транспедикулярные винты, гибридные системы, рост-зависимые конструкции у детей) значительно повысило эффективность хирургического лечения. Долгосрочные результаты показывают, что успешная коррекция деформации способствует стабилизации позвоночного столба, снижает риск прогрессирования и предотвращает развитие вторичных осложнений со стороны дыхательной системы.

Качество жизни после хирургического вмешательства оценивается по шкалам, включающим физическое состояние, уровень боли, социальную активность и психологическое благополучие. Исследования показывают, что у большинства пациентов после операции наблюдается значительное улучшение всех этих параметров. Особенно важно, что коррекция косметического дефекта положительно влияет на самооценку и социальную адаптацию подростков, что является ключевым аспектом в их психоэмоциональном развитии.

Тем не менее, необходимо учитывать, что долгосрочные исходы зависят от ряда факторов: степени исходной деформации, возраста пациента, объёма хирургического вмешательства и сохранения подвижности смежных сегментов. В отдельных случаях возможны осложнения, такие как потеря коррекции, несостоятельность

металлоконструкции или синдром «жёсткой спины». Эти проблемы требуют комплексного подхода к выбору методики фиксации и тщательного послеоперационного наблюдения.

Таким образом, хирургическое лечение сколиоза не только обеспечивает коррекцию деформации, но и играет ключевую роль в повышении качества жизни пациентов в долгосрочной перспективе. Ранняя диагностика, индивидуальный подход к выбору метода коррекции и использование современных технологий позволяют достичь оптимальных клинических и функциональных результатов.

РЕДКИЙ КЛИНИЧЕСКИЙ СЛУЧАЙ ВРОЖДЁННОГО СКОЛИОЗА У РЕБЁНКА 2 ЛЕТ: ОСОБЕННОСТИ ДИАГНОСТИКИ И ХИРУРГИЧЕСКОГО ЛЕЧЕНИЯ

Холов З.С., Холбоев Г.Т., Солижонов Ш.Р., Юсупов Р.Ё.

Республиканский специализированный научно-практический медицинский центр травматологии и ортопедии, Ташкент, Узбекистан

Введение. Аномалии развития позвоночного столба в раннем детском возрасте остаются одной из наиболее сложных проблем современной детской ортопедии. Врожденный сколиоз, возникающий на фоне дефектов сегментации или формирования позвонков, особенно при наличии изолированных полупозвонков, требует своевременной диагностики и ранней хирургической коррекции. На начальных этапах развития костно-мышечной системы возможно достижение полной стабилизации оси позвоночника и предотвращение прогрессирующей деформации.

Клинический случай. В клинику поступил ребёнок 2 лет с выраженной асимметрией туловища в грудопоясничной области. При рентгенологическом исследовании выявлен изолированный полупозвонок на уровне Th12, имеющий замыкающие пластинки. Для уточнения характера аномалии и определения её объёма проведена мультиспиральная компьютерная томография. На основании полученных данных было принято решение о выполнении хирургической коррекции.

Цель лечения. Удаление аномального полупозвонка с восстановлением оси позвоночного столба и профилактикой вторичных грубых деформаций.

Хирургическая методика. После получения информированного согласия родителей ребёнок был госпитализирован и подготовлен к оперативному лечению. Вмешательство выполнено в три последовательных этапа с использованием комбинированного доступа:

1. Переднебоковой (торакотомический) доступ – резекция тела аномального позвонка вместе с прилегающими межпозвонковыми дисками.
2. Задний доступ – удаление дуги полупозвонка, мобилизация задних опорных структур на уровне деформации, установка транспедикулярной конструкции с элементами костнопластической стабилизации.
3. Передний корпородез – фиксация позвоночного сегмента аутокостным трансплантатом в положении достигнутой коррекции.

Послеоперационный период протекал без осложнений. На вторые сутки ребёнок был вертикализирован с использованием фиксирующего корсета. Контрольная рентгенография подтвердила правильное расположение металлоконструкции и достаточный объём коррекции. Для контроля консолидации костного блока реко-

мендовано динамическое наблюдение с рентгенологическим контролем каждые 6 месяцев.

Результаты. Через два года после вмешательства в зоне резекции сформировался полный костный блок, что позволило безопасно удалить металлоконструкцию. Болевой синдром полностью регрессировал на 3-и сутки после операции, неврологических осложнений не отмечено. Статический баланс таза восстановился в течение первого месяца после хирургического лечения.

Заключение. Поэтапная хирургическая тактика с сочетанием переднего и заднего доступов и мобилизацией задних опорных элементов позволяет эффективно корректировать как фронтальный, так и сагиттальный компоненты врождённой деформации позвоночника у детей младшего возраста. Представленный случай подтверждает целесообразность раннего хирургического вмешательства при врождённых аномалиях развития позвоночника.

СОН СУЯГИ БОШЧАСИНИНГ АВАСКУЛЯР НЕКРОЗИДА КОНСЕРВАТИВ ДАВОЛАШ УСУЛЛАРИНИНГ КЛИНИК ВА ФУНКЦИОНАЛ САМАРАДОРЛИГИНИ БАҲОЛАШ

Шакиров Х.Х., Қаландаров И.Ш., Максудов Ж.И., Юнусов Ш.У., Тожибоев Д.К.

«ГАВХАР» Ихтисослаштирилган Травматология ва Оропедия клиникаси.
Тошкент, Ўзбекистон

Кириш. Сон суяги бошчасининг аваскуляр некрози (ССБАН) ортопедик амалиётда учрайдиган оғир дегенератив-дистрофик касалликлардан биридир. Патология қон айланишининг бузилиши натижасида суяк тўқимасининг некрозланиши ва кейинчалик сон бўғими деформациясига олиб келади. Кўпинча 20–50 ёшдаги меҳнатга лаёқатли шахслар орасида учрайди, бу эса касалликнинг ижтимоий аҳамиятини янада оширади.

Мақсад. ССБАН ташхиси қўйилган беморларда консерватив даволаш усулларининг клиник ва функционал самарадорлигини баҳолаш.

Материаллар ва методлар. Тадқиқотга 2023–2025 йиллар давомида клиникага мурожаат қилган 350 нафар бемор киритилди. Беморлар ташхиснинг II–III босқичлари бўйича гуруҳларга ажратилди. Даволаш комплексига қуйидагилар киритилди:

- фармакотерапия (антикоагулянтлар, вазодилататорлар, бисфосфонатлар, витаминлар),
- физиотерапия (магнитотерапия, электрофорез),
- ортопедик режим (бўғим юкламасини камайтириш),
- даволовчи жисмоний машқлар ва реабилитация.

Самарадорлик клиник кўрсаткичлар (ВАС оғриқ шкаласи, Ҳаррис Ҳип Ссоре), функционал тестлар ҳамда рентгенологик ва МРТ натижалари орқали баҳоланди.

Натижалар: Дастлабки босқичларда консерватив даволаш оғриқ синдромини 40–60% га камайтирди, бўғим ҳаракат ҳажми ошди. Ҳаррис Ҳип Ссоре кўрсаткичлари ўртача 15–20 баллга яхшиланди. МРТ назоратида некроз жараёнининг тарқалиши секинлашгани кузатилди. Кейинги босқичларда эса консерватив усуллар симптоматик таъсир кўрсатиб, жарроҳлик амалиётини бутунлай олдини ололмади,

бироқ операцияга тайёргарлик босқичида беморнинг умумий аҳволини яхшилади.

Хулоса. Консерватив даволаш ССБАННинг дастлабки босқичларида клиник ва функционал жиҳатдан юқори самарадорлик кўрсатади. У комплекс қўлланганда беморларнинг ҳаёт сифатини яхшилайди, касалликнинг прогресини секинлаштиради ва жарроҳлик аралашувининг муддатини кечиктиради. Шунингдек, консерватив усуллар кейинги босқичларда симптоматик енгиллик бериб, жарроҳлик даволашга тайёргарликда муҳим аҳамият касб этади.

НАШ ОПЫТ ЛЕЧЕНИЯ ВРОЖДЕННОГО ПЕРЕДНЕГО ВЫВИХА БОЛЬШЕБЕРЦОВОЙ КОСТИ

Шамукимов Ш.А., Файзиматов М.А., Садиков С.А., Жалолов Х.А.

Республиканский центр детской ортопедии, Ташкент, Узбекистан

Врожденный вывих костей голени является очень редким заболеванием. Частота встречаемости 1 случай на 100 000 новорожденных. Может проявляться изолированно или входить и в состав синдромов общей дисплазии соединительной ткани и наследственных болезней, таких как Элерса-Данло, Ларсена, марфаноидной гипермобильности суставов и др. Он часто сочетается с другими аномалиями опорно-двигательного аппарата, такими как дисплазия тазобедренного сустава, косолапость, врожденный вертикальный таран.

Целью исследования является анализ лечения врожденного вывиха коленного сустава.

Материалы и методы исследования. В период с 2016 г. по 2025 г под нашим наблюдением находились 13 (24 суставов) детей с врожденным вывихом костей голени. Мальчиков 3, девочек 10. Возраст от 1 дня до 4х лет.

Двусторонний вывих был у 11 пациентов (85%), у 2 (15%) был односторонний.

Клинически наиболее ранним и постоянным диагностическим симптомом врожденной патологии коленного сустава всегда является переразгибание и ограничение движений в коленном суставе ребенка, которое, как правило, было болезненным. Область коленного сустава приобретает ступенеобразную форму. Резкое ограничение сгибания при выраженном переразгибании наблюдается при сформированном вывихе.

При пальпации в подколенной ямке определяются мыщелки бедра, которые разобщены с голенью. Межмыщелковая впадина углублена, кожа над этой областью натянута, а на передней же поверхности сустава визуализируются несколько поперечных кожных складок. Сгибанию коленного сустава препятствуют сгибатели голени, которые берут на себя функцию разгибания. Объем движений в суставе составляет не более 15 — 20 градусов. Все перечисленные симптомы могут наблюдаться единовременно, либо имеет место лишь их часть

У всех детей имелся выраженный симптом «переднего выдвижного ящика», боковая нестабильность в вывихнутом положении. У двух пациентов были признаки вывиха или подвывиха бедра. У 5 пациентов были признаки гипоплазии малоберцовой кости. У трех из них имел место боковой подвывих голеностопного сустава конечности гипоплазированной малоберцовой костью.

Результаты и обсуждение. Из 24 колен, включенных в исследование, 6 достигли сгибания более 90° на момент постановки диагноза, а 5 попали в группу со сгибанием 30–90°. Консервативное лечение с этапным гипсованием начато у 100% больных. Из 5 коленных суставов в группе 2 (сгибание 30–90°) в 4 была выполнена V–Y-пластика в сочетании с капсулотомией. Средний возраст на момент операции составил 24 месяца (8–60 месяцев). Средний период наблюдения составил 3 лет (минимум 2–максимум 6 лет). После завершения лечения диапазон движений был полным для разгибания (разгибание 0° при поражении контралатерального колена или полное разгибание по сравнению со здоровым контралатеральным коленом) в 9 коленях (90%) и для сгибания (сгибание 120° при поражении контралатерального колена). поражено или полностью согнуто по сравнению со здоровым контралатеральным коленом) в 4 коленях (40%).

Вывод. Ранняя диагностика (в родильном зале, в первые часы и дни жизни ребенка) имеет решающее значение в исходе заболевания. Лечение, начатое в первые часы после рождения, помогает существенно сократить сроки лечения и улучшить результаты. У детей с не леченым вывихом костей голени развивается ригидность и нестабильность коленных суставов. Положительный хирургический результат достигается при удлинении четырехглавой мышцы бедра.

КЛИНИЧЕСКИЕ ОСОБЕННОСТИ И ЛЕЧЕНИЕ ОРТОПЕДИЧЕСКИХ ДЕФОРМАЦИЙ НИЖНИХ КОНЕЧНОСТЕЙ У ДЕТЕЙ С СИНДРОМОМ МЕБИУСА

Юлдашев А.Ж., Мирдадаев Ж.Ф., Рузиев Н.Т., Алматов К.Э.

Республиканский центр детской ортопедии, Ташкент, Узбекистан.

Синдром Мебиуса — редкое генетическое заболевание, которое в основном проявляется параличом лицевого нерва, что приводит к отсутствию мимики, затруднению сосания и глотания, а также ослаблению функций языка. Ортопедическим проявлением данного синдрома является эквинокавоварусная деформация стоп. Деформации стоп при этом отличаются ригидностью и высокой склонностью к рецидивам.

Нами проведено ортопедическое лечение двух пациентов с врожденной косолапостью, у которых был выявлен синдром Мебиуса.

Случай 1. Мальчик 2 месяцев, рожденный с двухсторонней косолапостью. Роды в срок, течение беременности без особенностей. Вес при рождении — 2000 г. После рождения наблюдались нарушения сосательного и глотательного рефлексов. Пациент был обследован неврологом, педиатром и генетиком, после чего поставлен диагноз синдром Мебиуса. Ортопедические проявления: двусторонняя врожденная идиопатическая косолапость, характеризующаяся стойкостью и ригидностью деформаций. Ортопедическое лечение проводилось по методу Понсети поэтапно. Особенности лечения заключались в увеличенном количестве гипсовых повязок — до 9 вместо обычных 7, длительность ношения гипсовой повязки — 10 дней вместо 7, а стопа в абдукционной шине удерживалась в положении абдукции под углом 55° вместо 70° из-за ригидности стопы. При последнем осмотре, в возрасте 14 месяцев, мальчик начал самостоятельно ходить, признаки рецидивов отсутствовали.

Случай 2. Мальчик 6 лет с синдромом Мебиуса. Эквинокавоварусная деформация обеих стоп. Второй ребенок в семье, третий по счету беременность, родственный брак исключается. Беременность и роды протекали без особенностей. Пациент проходил консервативное лечение методом поэтапного гипсования. При попытках пассивной коррекции деформаций отмечалась высокая ригидность. Помимо ортопедических проявлений, у пациента наблюдалось ограничение активных движений и отсутствие мимики. Речь невнятная, неполное смыкание век, при оскаливании зубов губы не раскрывались полностью. Ортопедические показатели: ходьба с внутренней ротацией обеих стоп (FPA −15°/−25°), аддукция переднего отдела стопы (25°/35°), кавус, пятки в положении варуса (10°/10°). Ограничение объема движений в голеностопных суставах — амплитуда 35°/35°, активная дорзальная флексия 15°/15°. Рентгенологически отмечалось сплющение суставной поверхности таранной кости, латеральный угол Meary составлял 16°/23°, в переднезадней проекции — 13°/13° соответственно. Нами применён хирургический метод лечения, заключающийся в коррегирующей остеотомии кубовидных и медиальных клиновидных костей с целью удлинения первого луча и укорочения пятого. Техника операции выполнена по протоколу McHale и Lenhart. После операции ортопедические показатели улучшились: ходьба с FPA 0°/0°, аддукция переднего отдела стопы 0°/0°, пятки в положении вальгуса (5°/5°). Ограничение объема движений в голеностопных суставах сохранилось (35°/35°), активная дорзальная флексия 15°/15°. Рентгенологически угол Meary снизился до 9°/10° (латеральная проекция) и 6°/7° (переднезадняя проекция).

Вывод. Косолапость при редком синдроме Мебиуса характеризуется стойкостью, высокой ригидностью деформаций стоп и значительной склонностью к рецидивам. При лечении косолапости у таких пациентов специалистам и родителям необходимо учитывать клинические особенности течения заболевания и специфику терапевтических подходов.