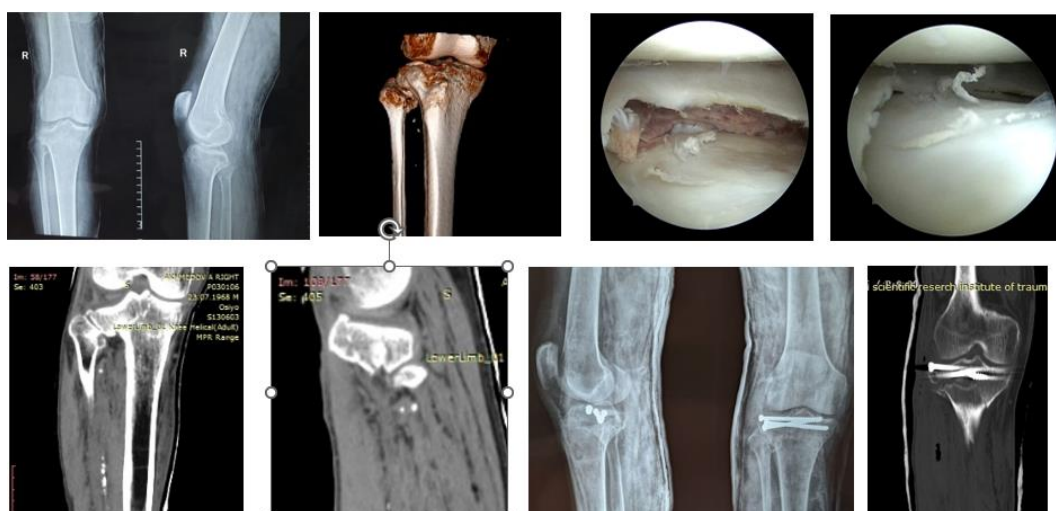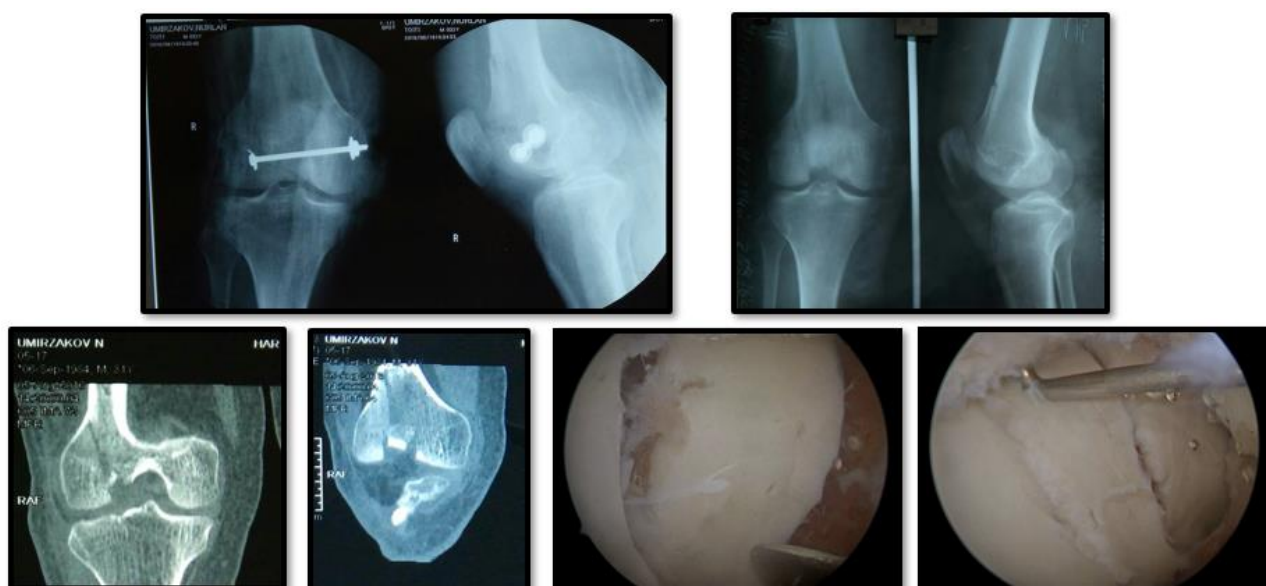


Лечения внутрисуставных переломов мыщелков большеберцовой кости с артроскопическим ассистированием. Этот метод позволяет:

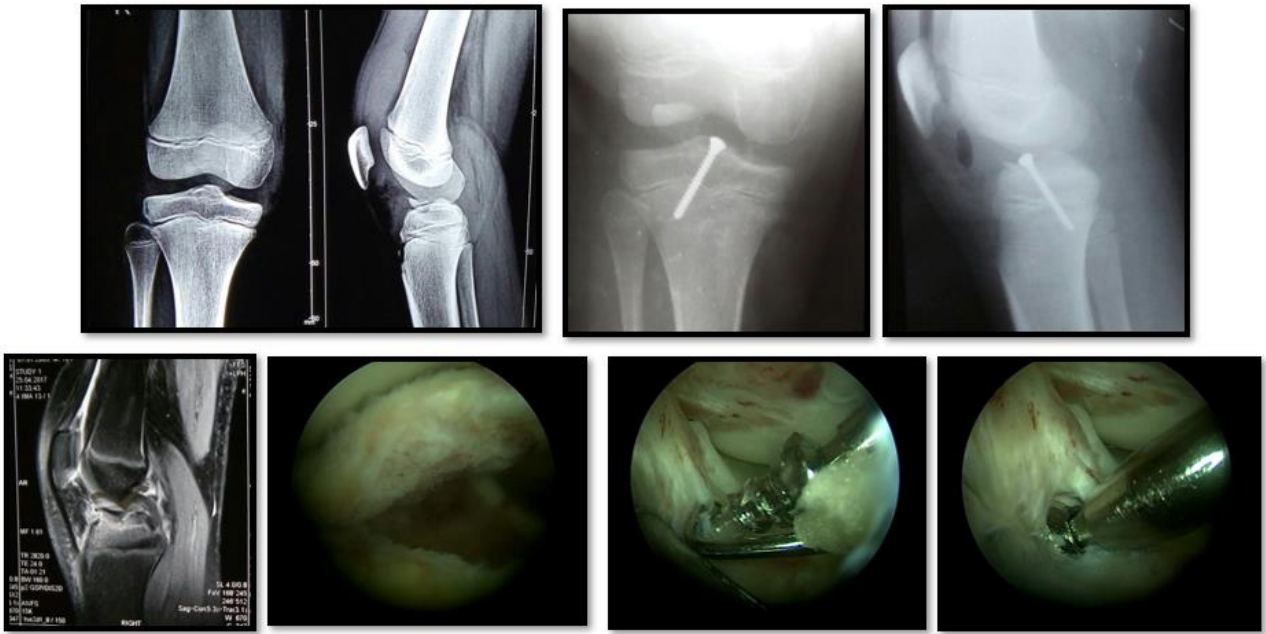- при использовании артроскопии в лечении внутрисуставных переломах мыщелков большеберцовой кости достигается:
- возможность точной диагностики;
- визуальный контроль репозиции;
- минимальная операционная травма;
- минимальный риск инфекционных осложнений;
- ранняя реабилитация;
- минимальный косметический дефект;
- сокращение сроков пребывания больных в стационаре



Результаты лечения внутрисуставных переломов мыщелков большеберцовой кости с артроскопическим ассистированием.



Остеосинтез дистальной части бедренной кости под артроскопическим наблюдением



Остеосинтез межмыщелкового возвышения под артроскопическим наблюдением